



Revista Chilena de Ortopedia y Traumatología

www.elsevier.es/rchot



CASO CLÍNICO

Fractura de cuello femoral en trauma de alta energía: ¿podemos confiar en la tomografía computarizada multicorte? Caso clínico

Daniel Paccot^{a,*}, Fernando Inostroza^a, Ivan Contesse^b, Ignacio Villalón^{b,c}, Julio Piriz^c y Javier Del Río^{b,c}

^a Departamento de Traumatología y Ortopedia, Universidad del Desarrollo, Santiago, Chile

^b Departamento de Traumatología y Ortopedia, Mutual de Seguridad, Santiago, Chile

^c Departamento de Traumatología y Ortopedia, Clínica Alemana, Santiago, Chile

Recibido el 10 de febrero de 2016; aceptado el 9 de octubre de 2016

Disponible en Internet el 7 de noviembre de 2016

PALABRAS CLAVE

Fractura de cuello femoral;
Tomografía computarizada;
Trauma de cadera;
Ipsilateral;
Fractura de diáfisis femoral

KEYWORDS

Neck femoral fracture;
Computerized tomography scan;
Hip trauma;
Ipsilateral;
Femoral shaft fracture

Resumen Las fracturas asociadas de diáfisis y cuello femoral son lesiones infrecuentes. A pesar de ser una asociación conocida, es pasada por alto entre un 19-31% de las veces.

A continuación presentamos un caso de una fractura de diáfisis femoral en la cual la tomografía computarizada inicial no evidenció ningún rasgo a nivel del cuello femoral; sin embargo, este rasgo se hizo presente en las imágenes de control.

Existen diversos exámenes para reconocer las fracturas de cuello femoral asociadas a diáfisis femoral, como la radiografía y la tomografía computarizada. Sin embargo, a pesar de estas imágenes, pueden no ser diagnosticadas.

Con este caso reafirmamos la necesidad del uso de imágenes preoperatorias e intraoperatorias en pacientes con fracturas de diáfisis femoral de alta energía y que la tomografía computarizada multicorte de ingreso puede no evidenciar fracturas mínimamente desplazadas del cuello femoral.

© 2016 Sociedad Chilena de Ortopedia y Traumatología. Publicado por Elsevier España, S.L.U. Este es un artículo Open Access bajo la licencia CC BY-NC-ND (<http://creativecommons.org/licenses/by-nc-nd/4.0/>).

High energy femoral neck fracture: Can we trust the computerized tomography scan? Case report

Abstract Simultaneous fractures of the neck and shaft of the femur are uncommon injuries. Despite it being a known combination, it is overlooked in between 19 and 31% of cases.

This case report describes a femoral shaft fracture in which the initial computed tomography did not show the femoral neck fracture, although it was present in the follow-up images.

There are different imaging techniques to recognise femoral neck fractures associated with femoral shaft fractures, such as radiography and computed tomography. However, despite these images, they cannot be diagnosed.

* Autor para correspondencia.

Correo electrónico: dpaccot@gmail.com (D. Paccot).

This case re-affirms the need for using imaging techniques before and during the operation in patients presenting with high energy femoral shaft fractures, in order to look for an associated femoral neck fracture. Although the use of fine-cut computed tomography scan may improve the diagnostic accuracy of this test, some femoral neck fractures will still go under-diagnosed. © 2016 Sociedad Chilena de Ortopedia y Traumatología. Published by Elsevier España, S.L.U. This is an open access article under the CC BY-NC-ND license (<http://creativecommons.org/licenses/by-nc-nd/4.0/>).

Introducción

Las fracturas asociadas de diáfisis y cuello femoral son lesiones infrecuentes y ocurren generalmente en pacientes jóvenes con traumas de alta energía, llegando a una incidencia de 6-8% de las fracturas de diáfisis femoral¹⁻⁴. Estas fracturas, tanto en niños como en adultos, se producen por accidentes de alta energía: accidentes automovilísticos y caídas de altura en su mayoría. En estos casos, la energía sería absorbida inicialmente por la diáfisis femoral y luego por el cuello femoral, al estar la cadera en abducción o aducción, llevando a una fractura generalmente basicervical y vertical no desplazada⁵. En relación con este mecanismo, las lesiones asociadas a nivel de la rodilla son frecuentes, llegando a un 50%⁶.

Este tipo de fracturas asociadas son de difícil manejo y, generalmente, obligan a modificar el plan quirúrgico inicial de la fractura de diáfisis femoral. La ausencia de diagnóstico de fractura de cuello asociada a diáfisis femoral ipsilateral puede llevar a un desplazamiento del rasgo de fractura y a unos peores resultados a largo plazo⁷.

El objetivo de este artículo es presentar un caso clínico en el cual la fractura de cuello femoral no era evidente en la tomografía computarizada (TC) multicorte inicial. Se discute la importancia de la sospecha de esta asociación y la posibilidad de que a pesar de buscarla dirigidamente, la fractura de cuello femoral no se observe en los estudios de imágenes iniciales.

Caso clínico

Se trata de una mujer de 16 años que sufre caída de altura, de aproximadamente 13 m, cayendo sobre su hemicuerpo derecho. Es trasladada al Servicio de Urgencias, donde ingresa orientada, hemodinámicamente estable, en Glasgow 15. Como parte del protocolo de paciente politraumatizado, se realiza una TC de cuerpo completo (equipo Toshiba Aquilion ONE de 320 canales, con cortes de 2 mm cada 1 mm), donde se evidencia fractura de maxilar superior, contusión parenquimatosa pulmonar, fractura de muñeca derecha, luxofractura de codo derecho, fractura de pelvis inestable (fig. 1), fractura de diáfisis femoral derecha y luxofractura de Chopart derecha. Tras la evaluación, y a pesar de la reanimación inicial, la paciente presenta cuadro de hipotensión, por lo cual es trasladada a pabellón, donde se realiza cirugía de control de daños mediante la colocación de un fijador externo supraacetabular a pelvis

y fijador externo monoplanar a fémur derecho, quedando hospitalizada en la Unidad de Cuidados Intensivos.

A los 2 días de su ingreso se realiza la reducción y osteosíntesis definitiva de su fractura de pelvis. Debido al tiempo operatorio y al sangrado se decide diferir el manejo definitivo de la fractura de fémur para un segundo tiempo. Esta cirugía fue inicialmente programada para reducción y osteosíntesis de su fractura de fémur con clavo endomedular fresado; sin embargo, en la TC de pelvis de control (equipo Toshiba Aquilion ONE de 320 canales, con cortes de 0,75 mm cada 0,6 mm) se evidencia una fractura de cuello femoral no desplazada, no visible en la TC inicial (fig. 2). Se decide cambiar el plan quirúrgico, eligiendo un implante que fije ambas fracturas: un clavo de reconstrucción cefalomedular con 2 tornillos cefálicos (TRIGEN TAN Nail, Memphis, TN, EE. UU.), sin necesidad de abrir el foco al ser una fractura no desplazada del cuello femoral (fig. 3).

La paciente evoluciona favorablemente, dándose de alta del servicio un mes después de su accidente. Durante su estadía en nuestro centro, se resolvieron todas sus fracturas con una buena rehabilitación, logrando el traspaso a silla con carga monopodal de extremidad inferior izquierda. Se evalúa de forma ambulatoria a las 6 semanas de evolución con radiografías que muestran una adecuada reducción de sus fracturas de diáfisis y cuello femoral, con signos de consolidación avanzada (fig. 4).

Discusión

Reportamos un caso de fractura de diáfisis y cuello femoral no diagnosticado en la TC inicial, luego de presentar una caída desde una altura de 13 m, apareciendo durante la TC de control. La paciente fue tratada con un clavo de reconstrucción cefalomedular, con un buen resultado radiológico y clínico a corto plazo.

La asociación entre fractura de diáfisis y cuello femoral es de un 6-8% y es producida generalmente por un mecanismo de alta energía¹⁻³. El mecanismo es generalmente secundario a una transmisión de fuerza desde distal a proximal, disipando parte de la energía en la diáfisis femoral, llevando generalmente a fracturas no desplazadas basicervicales^{5,8}. La gran mayoría de estas fracturas son secundarias al trauma inicial; sin embargo, la ausencia de hallazgos en las imágenes iniciales puede llevar a sospechar que algunas sean de origen iatrogénico. En caso de ser iatrogénico, serían consecuencia de un punto de entrada del clavo muy anterior, llevando a una fractura basicervical

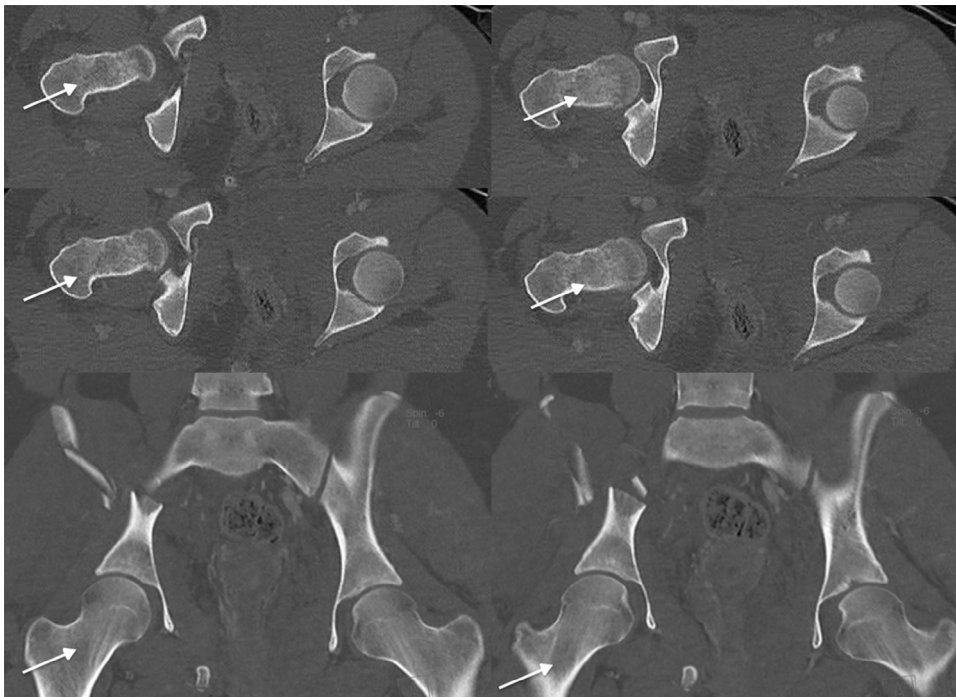


Figura 1 Tomografía computarizada multicorte de cadera derecha al ingreso sin rasgo de fractura visible a nivel del cuello femoral. Las flechas indican la ausencia de rasgo de fractura a nivel del cuello femoral.

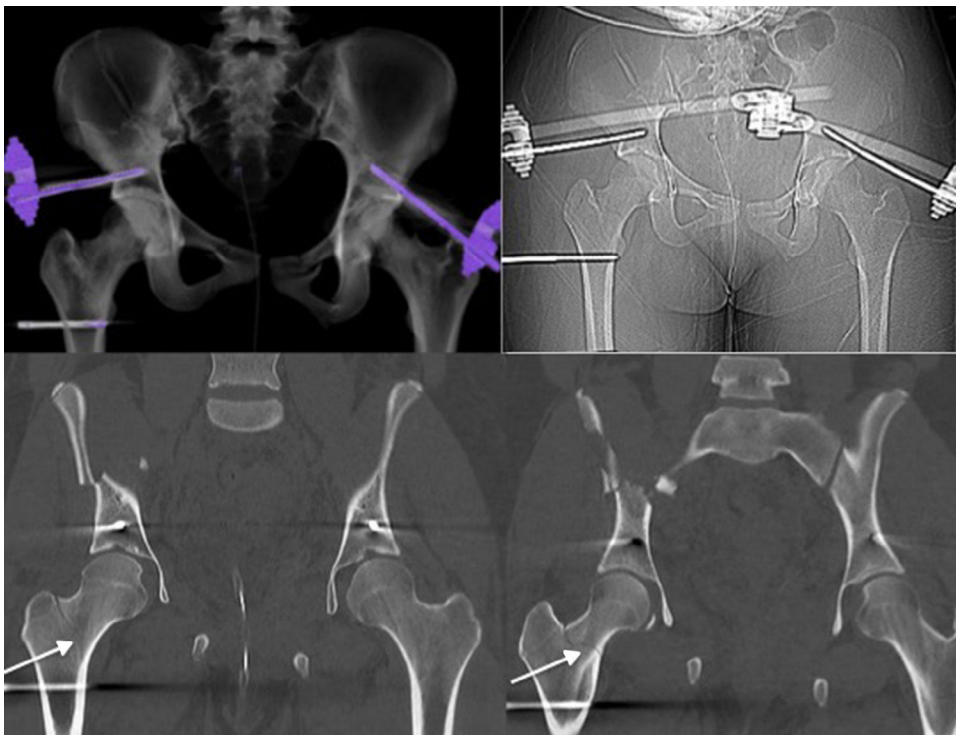


Figura 2 Tomografía computarizada de control con tutor supraacetabular e imagen indicativa de rasgo de fractura a nivel del cuello femoral. Las flechas blancas indican el rasgo de fractura a nivel del cuello femoral.

del cuello. El hecho de que la fractura no sea evidente en la TC inicial y sí en una TC de control a las 48h en una cadera no intervenida es altamente relevante, ya que apoya la hipótesis de que estas fracturas no necesariamente son

iatrogénicas, sino que se vuelven evidentes al desplazarse mínimamente. Una fractura iatrogénica habría sido la interpretación más probable de esta fractura tras la colocación de un clavo endomedular fresado.

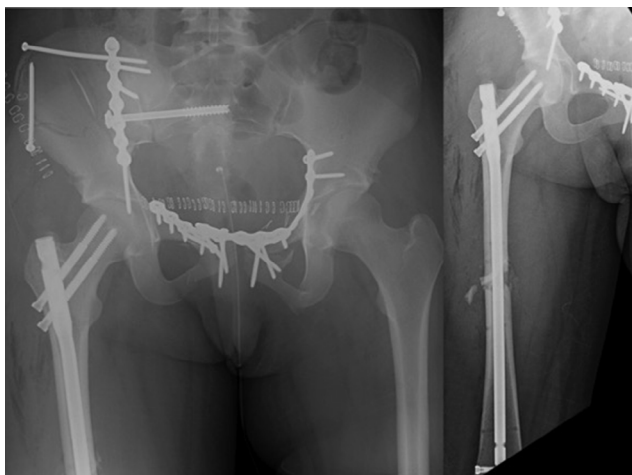


Figura 3 Radiografía de control de reducción y osteosíntesis de fractura de diáfisis y cuello femoral.

Esta asociación es subdiagnosticada entre un 19-31% de las veces durante el abordaje inicial, manejándose como fracturas de diáfisis femoral exclusivamente^{2,8}. Diferentes causas se han mencionado para explicar este subdiagnóstico: lesión evidente del fémur frecuentemente expuesta, riesgo vital secundario a otras lesiones, técnica radiográfica inadecuada, sobreposición de objetos o fractura mínimamente desplazada no visible en la radiografía inicial⁹⁻¹¹. Estas fracturas pueden ser diagnosticadas al evaluar una radiografía anteroposterior de pelvis o cadera con rotación interna. Sin embargo, al evaluar la alta incidencia del subdiagnóstico, Yang et al. recomiendan el uso de TC en todos los pacientes con diagnóstico de fractura de diáfisis femoral de alta energía asociada a fractura de patela o fractura de acetábulo, ya que implican una carga axial significativa sobre la cadera¹². Otros autores recomiendan la realización de una TC a todos los pacientes con fracturas de diáfisis femoral de alta energía^{1,13}. Tornetta et al. realizaron un estudio donde se buscó la fractura de cuello femoral con el uso de una TC multicorte, radiografía de cadera con rotación interna y radiografía intraoperatoria. Este estudio concluyó que con el uso de la TC se logró una disminución del subdiagnóstico

de un 57 a un 6,3%¹⁴. Por otra parte, cabe destacar que la asociación entre fractura de diáfisis y de cuello femoral puede ser pasada por alto incluso en una TC multicorte. Esto podría deberse a que la TC de cuerpo completo inicial tomada en algunos centros de trauma se constituye de cortes más gruesos que los de segmento específico. O'Toole et al. evidenciaron que una radiografía de cadera y una TC multicorte tienen tasas similares de subdiagnóstico, con una sensibilidad de 56 y 64%, respectivamente, para el diagnóstico de fractura asociada de diáfisis y cuello femoral¹⁵. Otra opción para el diagnóstico de fracturas ocultas de cuello femoral es la resonancia magnética, que ha demostrado mayor sensibilidad y especificidad que la TC¹⁶. Sin embargo, creemos que no sería recomendable realizar este examen a todos los pacientes con fractura de fémur de alta energía, ya que se trata de una prueba que no está disponible en la mayoría de los servicios de urgencias, es de alto costo para el paciente y, finalmente, se trata de pacientes politraumatizados que no toleran una resonancia magnética. Cabe recalcar que en este caso existe una diferencia en el grosor de los cortes de la TC de cuerpo completo realizado en el Servicio de Urgencias y la TC de pelvis realizada en segunda instancia, siendo una de las posibles explicaciones al por qué no se evidenció el rasgo de fractura en las imágenes iniciales. Esta diferencia de tamaño de cortes se debe a que la TC de cuerpo completo tiene como objetivo realizar un screening de lesiones óseas y de partes blandas en pacientes politraumatizados que ponen en riesgo la vida del paciente. La TC de pelvis ósea, por su parte, busca de forma dirigida lesiones óseas que pueden no visualizarse en la TC inicial. Por lo tanto, creemos y recalamos la importancia de usar imágenes pre, intra y postoperatorias específicas de pelvis para el diagnóstico de las fracturas de cuello femoral asociadas a fracturas de diáfisis femoral, aun cuando en imágenes iniciales no sea evidente un rasgo en el cuello femoral.

Un diagnóstico precoz de estas fracturas es importante por varias razones: 1) algunos las consideran una urgencia en pacientes jóvenes; 2) permite una adecuada planificación preoperatoria, y 3) evita complicaciones secundarias al desplazamiento de este tipo de fracturas (necrosis avascular, mala unión, no unión)¹⁷. El diagnóstico precoz para su pronta estabilización puede disminuir el riesgo de no unión y de necrosis avascular. En casos de diagnóstico

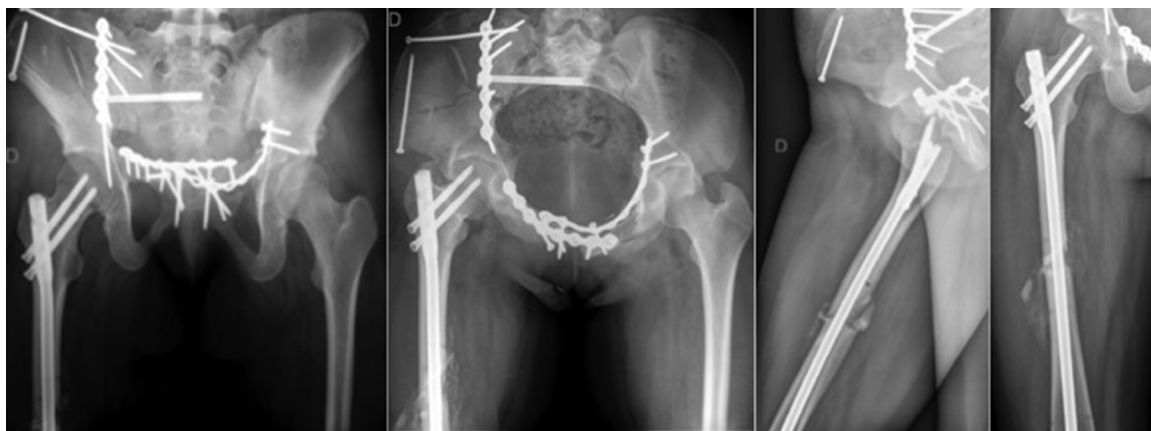

Figura 4 Radiografías de control a las 6 semanas posreducción y osteosíntesis.

tardío, estas complicaciones llevan a resoluciones quirúrgicas más complejas, como reconstrucciones extensas o prótesis de cadera^{1,18}.

El tratamiento quirúrgico de estos pacientes es controversial; sin embargo, se han descrito malos resultados para aquellos manejados de forma ortopédica en alguna de estas 2 fracturas^{1,18}. Existen actualmente diversas opciones quirúrgicas que van desde el uso combinado de implantes hasta la utilización de un implante para ambas fracturas, sin superioridad de una de ellas^{6,19}. Dentro de las opciones de implantes combinados se dispone del clavo retrógrado de fémur, la placa DCP de fémur más osteosíntesis al cuello femoral (tornillos canulados o DHS), o el clavo endomedular fresado anterógrado más tornillos canulados al cuello con técnica «miss a nail». Esta última opción ha sido puesta en duda en artículos recientes por una alta tasa de complicaciones²⁰. Como opción de implante único existen clavos de reconstrucción, que han mostrado resultados al menos similares a los de las técnicas mencionadas previamente, siendo de vital importancia la reducción adecuada de la fractura de cuello femoral para lograr un bajo índice de no unión^{21,22}. En cuanto al número de tornillos cefálicos en clavos de reconstrucción, se ha demostrado que el uso de 2 tornillos cefálicos tiene mayor rigidez y menor desplazamiento; sin embargo, no hay diferencia en el resultado funcional²³.

En este caso, el manejo se realizó con un clavo de reconstrucción cefalomedular con 2 tornillos cefálicos para fijar la fractura de cuello femoral. Elegimos este implante por el mínimo desplazamiento del rasgo del cuello femoral. Por nuestra parte, creemos que contar con 2 tornillos cefálicos mejora el control de la rotación en fracturas no desplazadas, lo cual es relevante para mantener una adecuada reducción de las fracturas trans o basicervicales. Antes de la colocación del clavo se realizó la fijación transitoria con agujas de Kirschner, posterior al punto de entrada del clavo, logrando obtener una reducción satisfactoria de las 2 fracturas con un solo implante. En casos similares, pero con fracturas de cuello femoral desplazadas, preferimos habitualmente la combinación de tornillos canulados o DHS (con o sin reducción abierta) más clavo retrógrado de fémur. Los resultados radiológicos y clínicos a corto plazo son excelentes. En cuanto a las complicaciones, la tasa de necrosis de la cabeza femoral es menor que la reportada en pacientes con fractura aislada de cuello femoral, llegando a un 1-5%, siendo mayor con el uso de clavos de reconstrucción cefalomedulares²⁴. Por otra parte, la no unión de cuello femoral es de un 1-2%, menor que la tasa de no unión de diáfisis femoral, que alcanza un 9%²⁵.

Conclusión

Con este caso reafirmamos la necesidad del uso de imágenes preoperatorias, intraoperatorias y postoperatorias en pacientes con fracturas de diáfisis femoral de alta energía para buscar fracturas asociadas del cuello femoral, así como el hecho de que la TC multicorte de ingreso puede pasar por alto fracturas no desplazadas de cuello femoral, con importantes consecuencias para los pacientes. Por esta razón creemos necesaria la realización de una TC específica de cadera en pacientes con fractura de diáfisis femoral

de alta energía para descartar esta asociación y evitar las complicaciones a largo plazo.

Responsabilidades éticas

Protección de personas y animales. Los autores declaran que para esta investigación no se han realizado experimentos en seres humanos ni en animales.

Confidencialidad de los datos. Los autores declaran que en este artículo no aparecen datos de pacientes.

Derecho a la privacidad y consentimiento informado. Los autores declaran que en este artículo no aparecen datos de pacientes.

Conflicto de intereses

Los autores declaran no tener ningún conflicto de intereses.

Bibliografía

- Swionkowski MF, Hansen ST Jr, Kellam J. Ipsilateral fractures of the femoral neck and shaft. A treatment protocol. *J Bone Joint Surg Am.* 1984;66:260-8.
- Alho A. Concurrent ipsilateral fractures of the hip and shaft of the femur. A systematic review of 722 cases. *Ann Chir Gynaecol.* 1997;86:326-36.
- Plancher KD, Donshik JD. Femoral neck and ipsilateral neck and shaft fractures in the young adult. *Orthop Clin North Am.* 1997;28:447-59.
- Winquist RA. Locked femoral nailing. *J Am Acad Orthop Surg.* 1993;1:95-105.
- Abalo A, Dossim A, Ouro Bangna AF, Tomta K, Assiobo A, Walla A. Dynamic hip screw and compression plate fixation of ipsilateral femoral neck and shaft fractures. *J Orthop Surg (Hong Kong).* 2008;16:35-8.
- Alho A. Concurrent ipsilateral fractures of the hip and femoral shaft: A meta-analysis of 659 cases. *Acta Orthop Scand.* 1996;67:19-28.
- McDonald LS, Tepolt F, Leonardelli D, Hammerberg EM, Stahel PF. A cascade of preventable complications following a missed femoral neck fracture after antegrade femoral nailing. *Patient Saf Surg.* 2013;7:16.
- Boulton CL, Pollak AN. Special topic: Ipsilateral femoral neck and shaft fractures-Does evidence give us the answer? *Injury.* 2015;46:478-83.
- Hughes SS, Voit G, Kates SL. The role of computerized tomography in the diagnosis of an occult femoral neck fracture associated with an ipsilateral femoral shaft fracture: Case report. *J Trauma.* 1991;31:296-8.
- Bennett FS, Zinar DM, Kilgus DJ. Ipsilateral hip and femoral shaft fractures. *Clin Orthop Relat Res.* 1993;296:168-77.
- Hak D, Mauffrey C, Hake M, Hammerberg E, Stahel P. Ipsilateral femoral neck and shaft fractures: Current diagnostic and treatment strategies. *Orthopedics.* 2015;38:247-51.
- Yang KH, Han DY, Park HW, Kang HJ, Park JH. Fracture of the ipsilateral neck of the femur in shaft nailing. The role of CT in diagnosis. *J Bone Joint Surg Br.* 1998;80:673-8.
- Zettas JP, Zettas P. Ipsilateral fractures of the femoral neck and shaft. *Clin Orthop.* 1981;160:63-73.
- Tornetta P 3rd, Hillegass Kain MS, Creevy WR. Diagnosis of femoral neck fractures in patients with a femoral shaft fracture:

- Improvement with a standard protocol. *J Bone Joint Surg Am.* 2007;89:39–43.
15. O'Toole RV, Dancy L, Dietz AR, Pollak AN, Johnson AJ, Osgood G, et al. Diagnosis of femoral neck fracture associated with femoral shaft fracture: Blinded comparison of computed tomography and plain radiography. *J Orthop Trauma.* 2013;27:325–30.
 16. Haubro M, Stougaard C, Torfing T, Overgaard S. Sensitivity and specificity of CT- and MRI-scanning in evaluation of occult fracture of the proximal femur. *Injury.* 2015;46:1557–61.
 17. Heiney JP, Leeson MC, Vrabec GA. Delayed diagnosis of an ipsilateral femoral neck fracture with an associated femoral shaft fracture in light of a negative computed tomography scan. *J Trauma.* 2009;67:E129–31.
 18. Chaturvedi S, Sahu SC. Ipsilateral concomitant fractures of the femoral neck and shaft. *Injury.* 1993;24:243–6.
 19. Singh R, Rohilla R, Magu NK, Siwach R, Kadian V, Sangwan SS. Ipsilateral femoral neck and shaft fractures: A retrospective of two treatment methods. *J Orthop Traumatol.* 2008;9:141–7.
 20. Tsai CH, Hsu HC, Fong YC, Lin CJ, Chen YH, Hsu CJ. Treatment for ipsilateral fractures of femoral neck and shaft. *Injury.* 2009;40:778–82.
 21. Gary JL, Taksali S, Reinert CM, Starr AJ. Ipsilateral femoral shaft and neck fractures: Are cephalomedullary nails appropriate? *J Surg Orthop Adv.* 2011;20:122–5.
 22. Wang H, Li LH, Liu Z, Zhang JZ, Guo YZ. Reconstruction intramedullary nailing for treatment of ipsilateral femoral neck and shaft fractures. *Zhongguo Gu Shang.* 2015;28:808–10.
 23. Vidyadhara S, Rao SK. Cephalomedullary nails in the management of ipsilateral neck and shaft fractures of the femur-One or two femoral neck screws? *Injury.* 2009;40:296–303.
 24. Bhandari M. Ipsilateral femoral neck and shaft fractures. *J Orthop Trauma.* 2003;17:138–40.
 25. Ostrum RF, Tornetta P 3rd, Watson JT, Christiano A, Vafek E. Ipsilateral proximal femur and shaft fractures treated with hip screws and a reamed retrograde intramedullary nail. *Clin Orthop Relat Res.* 2014;472:2751–8.