



ARTÍCULO ORIGINAL

Cirugía de supresión ácida y derivación duodenal laparoscópica vs abierta en esófago de Barrett extenso: resultados y complicaciones a corto y largo plazo



Italo Braghetto*, Attila Csendes, Manuel Figueroa, Juan Pablo Lasnibat, Jaime Vásquez, Ramon Torres, Nicolas Von Jentschky, Stefano Biancardi y Vivian Parada

Departamento de Cirugía, Hospital Clínico Dr. José Joaquín Aguirre, Facultad de Medicina, Universidad de Chile, Santiago, Chile

Recibido el 11 de mayo de 2017; aceptado el 31 de mayo de 2017

Disponible en Internet el 29 de junio de 2017

PALABRAS CLAVE

Esófago de Barrett;
Cirugía
laparoscópica;
Supresión
ácida-derivación
biliar

Resumen

Introducción: En pacientes con esófago de Barrett largo hemos sugerido efectuar funduplicatura con antrectomía, vagotomía y derivación duodenal en Y de Roux que podría asociarse con complicaciones y efectos colaterales.

Objetivo: El objetivo de este estudio es comparar la cirugía por vía abierta vs laparoscópica en cuanto a complicaciones postoperatorias precoces y alejadas, mortalidad y resultados alejados. **Material y método:** Se comparan 2 cohortes de pacientes, 73 pacientes con cirugía abierta y 53 pacientes operados con la misma técnica por vía laparoscópica por el mismo equipo. Solo se incluyeron los pacientes con Barrett largo. Se controlan clínicamente en el postoperatorio inmediato y alejado, con endoscopia e histología anual, y se evalúan los resultados en cuanto a complicaciones precoces, alejadas y se analiza la calidad de vida y la satisfacción del paciente. Para el análisis se utilizó «t» de Student considerando un valor de $p < 0,05$ como significativo.

Resultados: En cuanto a complicaciones precoces en ambos grupos no hubo diferencias significativas. No hubo mortalidad postoperatoria. En las complicaciones tardías las complicaciones totales no son significativamente diferentes entre ambos grupos (solo cambian sus causas y características) ni en cuanto a la clasificación de Visick y el puntaje de calidad de vida.

Conclusión: La funduplicatura con procedimiento de supresión ácida y derivación biliar por vía laparoscópica presenta similares resultados a corto y largo plazo que la cirugía abierta, pero con los beneficios de una cirugía mínimamente invasiva.

© 2017 Sociedad de Cirujanos de Chile. Publicado por Elsevier España, S.L.U. Este es un artículo Open Access bajo la licencia CC BY-NC-ND (<http://creativecommons.org/licenses/by-nc-nd/4.0/>).

* Autor para correspondencia.

Correo electrónico: italobraghetto@gmail.com (I. Braghetto).

KEYWORDS

Barrett's esophagus;
Laparoscopic surgery;
Acid
suppression-biliary
diversion technique

Laparoscopic versus open fundoplication with acid suppression/duodenal diversion technique for long segment Barrett's esophagus

Abstract

Introduction: In patients with long Barrett esophagus we have suggested to perform fundoplication with antrectomy, vagotomy and Roux-en-Y duodenal diversion however it could be associated with complications and side effects.

Objective: The objective of this study is to compare open versus laparoscopic surgery for early and early postoperative complications, mortality and distant outcomes.

Material and method: We compare 2 cohorts of patients, 73 patients with open surgery and 53 patients, who underwent laparoscopic surgery using the same technique. Only patients with Long Barrett were included. They are clinically monitored in the early and late postoperative period, with endoscopy and histology at long term follow-up (3-5 years). The results were evaluated in terms of early and late complications, the quality of life and patient satisfaction were analyzed. For the analysis we used t-student considering a $P < .05$ as significant.

Results: As for early complications, there were no significant differences in both groups. There was no postoperative mortality. In the late complications, the total complications are not significantly different between the two groups (only their causes and characteristics changed) neither in terms of Visick's classification and the quality of life score

Conclusion: The fundoplication, with laparoscopic acid suppression and duodenal diversion, presents similar short-term and long-term results than open surgery, with the benefits of a mini-invasive procedure.

© 2017 Sociedad de Cirujanos de Chile. Published by Elsevier España, S.L.U. This is an open access article under the CC BY-NC-ND license (<http://creativecommons.org/licenses/by-nc-nd/4.0/>).

Introducción

El esófago de Barrett es una complicación producto de un reflujo esofagogástrico crónico, y se acompaña de un mayor riesgo de adenocarcinoma. Para el esófago de Barrett corto (< C3-5, M5 de la clasificación de Praga) se recomienda efectuar solo funduplicatura basado en la baja morbimortalidad, obtención de muy buenos resultados en términos de desaparición de síntomas y la esofagitis y regresión de la metaplasia intestinal (IM) hasta en un 60% al seguimiento alejado sin progresión a displasia o adenocarcinoma¹⁻³. Sin embargo, persiste la controversia respecto a qué tipo de cirugía ofrecer en pacientes con Barrett largo (> C3-5, M5) porque en estos pacientes se han observado peores resultados después de este procedimiento, y muchos deben recibir medicación continua con inhibidores de la bomba de protones, y aun así los resultados no son óptimos. Esta opción quirúrgica tiene una alta tasa de recurrencia, por lo cual en nuestro departamento de cirugía hemos sugerido efectuar adicionalmente a la funduplicatura una antrectomía, vagotomía y derivación duodenal en Y de Roux (supresión ácida y derivación duodenal) con el fin controlar el reflujo ácido y biliar (fig. 1). En la era de la cirugía abierta esta técnica mostró excelentes resultados en cuanto a morbilidad y recurrencia de esofagitis y metaplasia intestinal^{4,5}. Ahora estamos realizando el mismo procedimiento por vía laparoscópica y ha demostrado desaparición de los síntomas y la curación de esofagitis endoscópica o úlcera péptica en una gran proporción de pacientes, que es seguido por una regresión importante de la metaplasia intestinal⁶. Sin embargo, esta cirugía podría asociarse con complicaciones, otros síntomas

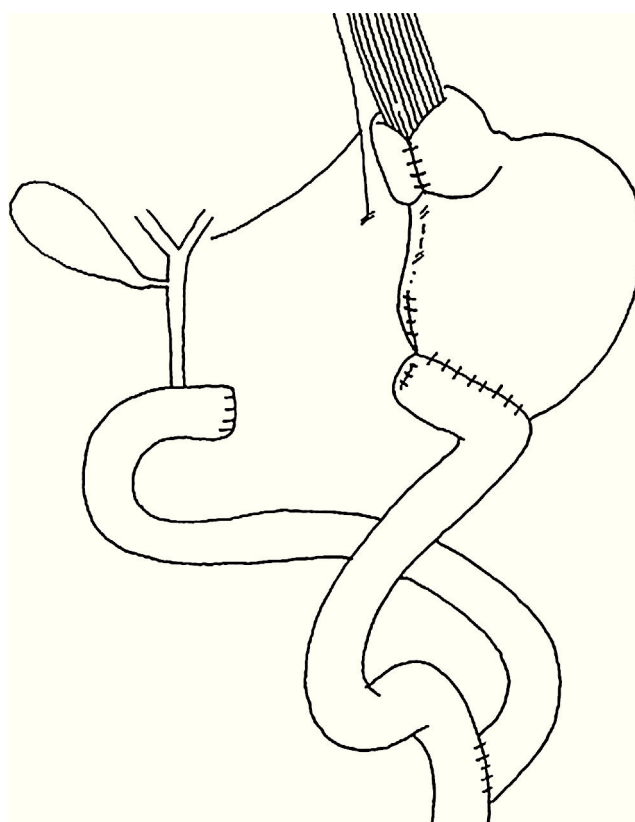


Figura 1 Funduplicatura con cirugía de supresión ácida y derivación duodenal.

y efectos colaterales⁷. El objetivo de este estudio es comparar la cirugía laparoscópica en pacientes con esófago de Barrett largo en cuanto a complicaciones postoperatorias precoces y alejadas, mortalidad y resultados alejados comparado con los resultados obtenidos con la cirugía abierta, y también en evaluar la frecuencia de síntomas gastrointestinales extraesofágicos como diarrea, vómitos, síndrome de dumping y pérdida de peso después de esta cirugía.

Material y método

Se analizan los resultados obtenidos en una cohorte de pacientes operados dentro del periodo de los años 1995 y 2000, incluyendo 73 pacientes con esófago de Barrett largo (> de 5 cm o C3-5, M5 de la clasificación de Praga) sometidos a funduplicatura con vagotomía selectiva + antrectomía y gastroyeyunostomosis en Y de Roux por vía abierta (grupo A) y se comparan los resultados observados en una cohorte prospectiva de 53 pacientes, 19 hombres y 34 mujeres, cuyas edades fluctuaban entre los 25 y 72 años, operados con la misma técnica por vía laparoscópica por el mismo equipo entre los años 2010 y 2013 (grupo B). Solo se excluyeron los pacientes con Barrett corto (< 3 cm). Se controlaron clínicamente en el postoperatorio inmediato y alejado, evaluando los resultados clínicos con endoscopia e histología, las complicaciones y los posibles síntomas colaterales. El seguimiento de estos pacientes fue de 88,1% (111/126 pacientes en total), ya que muchos de estos pacientes corresponden a pacientes de un solo autor (IB) y el periodo de seguimiento va de 3 a más de 15 años. Se usó la clasificación de Visick y la calidad de vida (GIQLI) (2,8) para categorizar la severidad de los síntomas colaterales en el seguimiento alejado a más de un año de estar operados. Todos estos enfermos fueron controlados clínicamente por uno de los autores (IB). Para el análisis se utilizó la «t» de Student considerando un valor de $p < 0,05$ como significativo.

Resultados

Los pacientes del grupo A (cirugía abierta) presentan síntomas postoperatorios asociados fundamentalmente a la

resección gástrica, tales como náuseas, vómitos y saciedad precoz.

Estos mismos síntomas se observaron en el grupo B (laparoscópico), pero significativamente con menos dolor postoperatorio ($p < 0,05$) y saciedad posprandial ($p = 0,0001$). Los síntomas derivados del reflujo gastroesofágico desaparecen después de la operación, ya que la pirosis y la regurgitación fueron significativamente menos frecuentes. Se observó una leve diferencia entre ambos grupos en cuanto a diarrea y anemia que probablemente se explica por el mejor control dietético y suplementación vitamínica y hierro en el grupo laparoscópico (tabla 1).

Las complicaciones postoperatorias se señalan en la tabla 2. En cuanto a complicaciones precoces en el grupo A se observaron 5 complicaciones (6,8%) propias de la cirugía gástrica, pero destaca una perforación intestinal probablemente secundaria a liberación de adherencias con electrobisturí en un paciente con múltiples cirugías abdominales previas, que provocó una pequeña quemadura inadvertida de un asa intestinal con perforación y peritonitis difusa al cuarto día postoperatorio. Esta paciente falleció a los 45 días por una sepsis a hongos que no respondió a tratamiento médico, pese a repetidos aseos quirúrgicos. En el grupo B (laparoscópico) la morbilidad precoz a un mes se observó en 5 pacientes (6,9%): un paciente con trombosis portal, una hemorragia digestiva por sangrado de la línea de sutura gástrica, un paciente con disfagia severa por estenosis al nivel de la funduplicatura y un hemoperitoneo por un vaso de la arteria gastroepiploica, y destaca un paciente con filtración de la yeyuno-yeyunostomosis y peritonitis aguda que fue operada precozmente evolucionando satisfactoriamente. En este grupo no hubo mortalidad postoperatoria. Como se observa, las complicaciones totales no son significativamente diferentes entre ambos grupos, pero sí cambian sus causas y características. En las complicaciones tardías, en el grupo A destacan la aparición de hernia incisional en 5 pacientes y en el grupo B las complicaciones fueron 2 fístulas duodenales tardías (3,7%) a los 3 y 8 meses que se operaron confirmando mal vaciamiento del asa biliar, en los que se efectuó revisión de la yeyuno-yeyuno-anastomosis, evolucionando finalmente a cierre de

Tabla 1 Síntomas postoperatorios precoces y alejados en pacientes con esófago de Barrett extenso sometidos a funduplicatura + vagotomía antrectomía + gastroyeyunostomía en Y de Roux por vía abierta (grupo A) y laparoscópica (grupo B)

Síntomas	Grupo A Abierto (n = 73)	Grupo B Laparoscópico (n = 58)	p
<i>Precoces</i>			
Vómitos	10 (13%)	2 (3,4%)	0,06
Dolor abdominal	12 (16,4%)	1 (1,7%)	0,006
Saciedad posprandial	55 (75%)	19 (32,7%)	< 0,0001
<i>Tardíos</i>			
Saciedad posprandial	39 (53%)	15 (25,9%)	0,002
Pérdida de peso	22 (30%)	12 (20,6%)	0,23
Diarrea severa	11 (13%)	4 (6,8%)	0,17
Dumping	4 (5,4%)	3 (5,2%)	> 0,99
Pirosis	8 (3,5%)	1 (1,7%)	0,04
Dolor crónico	2 (2,7%)	-	0,50
Anemia	5 (3,4%)	1 (1,7%)	0,22

Tabla 2 Complicaciones precoces y tardías

Complicaciones	Grupo A Abierto (n = 73)	Grupo B Laparoscópico (n = 58)	p
<i>Precoces</i>			
Disfagia severa	0	1 (1,7%)	0,44
Estenosis boca anastomótica	1 (1,3%)	0	> 0,99
Hemorragia digestiva	0	1 (1,7%)	0,44
Fístula muñón duodenal	1 (1,3%)	0	> 0,99
Hemoperitoneo	1 (1,3%)	1 (1,7%)	> 0,99
Peritonitis difusa	1 (1,3%)	1 ^a (1,7%)	> 0,99
Trombosis portal	0	1 (1,7%)	0,44
Evisceración	1 (1,3%)	0	> 0,99
Total	5 (6,8%)	5 (6,8%)	0,74
Reoperaciones	1 (1,7%)	1 (1,7%)	> 0,99
Mortalidad operatoria	1 (1,3%)	0	> 0,99
<i>Tardías</i>			
Fístula muñón duodenal tardía	0	2 (3,4%)	0,19
Hernia incisional	5 (6,8%)	0	0,06
Hernia interna	0	2 (3,4%)	0,19
Total	5 (6,8%)	4 (6,9%)	> 0,99

^a Por filtración del ángulo de la yeyuno-yeyuno-anastomosis.

Tabla 3 Evolución posoperatoria de la enfermedad por reflujo gastroesofágico: resultados clínicos endoscópicos e histológicos

Evolución	Grupo A Abierto (n = 73)	Grupo B Laparoscópico (n = 58)	p
Síntomas persistentes	4 (5,4%)	2 (2,7%)	0,69
Esofagitis persistente	7 (9,5%)	1 (1,7%)	0,07
Úlcera	0	0	> 0,99
Estenosis	0	0	> 0,99
Regresión metaplasia intestinal	42 (57,5%) ^a	31 (53,4%) ^a	0,72
Regresión de displasia	1 (1,3%)	10 (17,2)	0,002

^a 11 de ellos sometidos a ablación.

a fistula, y 2 pacientes con hernia interna que se operaron también por vía laparoscópica. Como se observa también, en el total de complicaciones tardías no se aprecian diferencias, pero sí cambian las características y causas de estas complicaciones. En la [tabla 3](#) se muestra la evolución endoscópica/histológica al seguimiento alejado después de la cirugía. La regresión de la metaplasia intestinal se observó

en cerca de un 50% en ambos grupos. Complementariamente 11 pacientes (10 de los cuales son del grupo laparoscópico) se trataron con ablación con argón plasma y radiofrecuencia, lo que incide en la diferente regresión de la displasia en los grupos abierto o laparoscópico. No se observó progresión a adenocarcinoma en este período. Tampoco hubo diferencias en cuanto a la clasificación de Visick y el puntaje de calidad

Tabla 4 Clasificación de Visick en pacientes sometidos a cirugía de supresión ácida y derivación biliar en pacientes con esófago de Barrett largo

Visick	Grupo A Abierto (n = 73)	Grupo B Laparoscópico (n = 58)	p
I	59 (80,8%)	52 (89,6%)	0,22
II	10 (13,7%)	4 (6,8%)	0,26
III	2 ^a (2,7%)	1 (1,7%)	> 0,99
IV	2 ^a (2,7%)	1 (1,7%)	> 0,99
Índice de satisfacción	89,1% ^b	94,8% ^b	NS
Puntaje GIQLI	95,9 ± 19,2	102,2 ± 17,7	NS

^a Diarrea o dumping severo.

^b Bueno o excelente.

de vida que en general es menor que lo descrito para sujetos normales, después de cirugía laparoscópica fue levemente mayor en sujetos sometidos a cirugía laparoscópica y no fue significativamente diferente al grupo abierto (tabla 4).

Discusión

Los resultados de varios estudios sugieren que la cirugía de supresión ácida y derivación duodenal al evitar el contenido acidobiliar que refluye al esófago presenta excelentes resultados en pacientes con esófago de Barrett largo o > C3-5M5 de la clasificación de Praga⁸. Se ha empleado esta operación como una solución después de recurrencia de los síntomas después de una operación antirreflujo clásico o calibración cardial con gastropexia posterior^{9,10}, e incluso se la ha propuesto como una operación primaria para esófago de Barrett complicado con úlcera o estenosis. Estudios prospectivos comparativos con evaluación clínica sintomática y objetiva con endoscopia e histología han mostrado éxito en el 65% después de funduplicatura de Nissen que es inferior al 95% después de las técnicas de supresión ácida y derivación de la bilis ($p < 0,01$)^{4-7,9,10}. Además, un estudio de nuestro grupo demostró excelentes resultados en pacientes con esófago de Barrett extenso o complicado con úlcera o estenosis sometidos a cirugía de supresión ácida y derivación duodenal al seguimiento a largo plazo, en términos de recurrencia de los síntomas, la desaparición de esofagitis erosiva proximal, la curación de la úlcera de esófago o estenosis y ninguna progresión a displasia o adenocarcinoma⁶. Más recientemente, Zaninotto y otros autores publicaron resultados de la regresión de la metaplasia intestinal en forma importante solo en pacientes con esófago de Barrett corto¹¹⁻¹⁸. Esta técnica involucra una resección gástrica y anastomosis gastroyeyunal en Y de Roux y, por lo tanto, podría estar asociado con los síndromes posgastrectomía conocidos. Cuando se realizaron las operaciones para úlcera péptica se informó de síndromes posgastrectomía de 5% a 50% de los pacientes después, pero en la mayoría de los informes de la incidencia fue cerca del 20%.

En los últimos años en la era de la cirugía laparoscópica este tema no ha sido mencionado en la literatura. En este estudio confirmamos que las complicaciones precoces y tardías son en general similares comparando ambas vías de abordaje, ya que la cirugía abierta presenta hernia incisional y en la vía laparoscópica la complicación tardía más frecuente está especialmente dada por la incidencia de hernia interna. Otras diferencias en cuanto a síntomas se deben a la acuciosidad de la técnica quirúrgica que permite la disección laparoscópica. En cuanto a la saciedad precoz creemos que en los pacientes operados por vía abierta existe la posibilidad de una mayor pérdida del reflejo de relajación receptiva debido al daño de los ramos vagales finos o por vagotomía supraselectiva asociada lo que favorece la aparición de saciedad posprandial; este efecto no se da en el grupo laparoscópico dada la mejor visualización de los ramos vagales evitando su injuria, sin que exista un mecanismo derivado de la funduplicatura propiamente tal. Todos los tipos de cirugía gástrica pueden resultar en diarrea postoperatoria, pero la incidencia es mayor en los pacientes que han sido sometidos a vagotomía troncular, y la incidencia es de alrededor de 20%, que van del 5% a 27%, pero en menos del 1% esta complicación es grave y la mayoría de ellos si son bien manejados

con indicaciones médicas y dietéticas adecuadas presentan buena respuesta a este tratamiento¹². La Úlcera recurrente anastomótica después de la cirugía gástrica es muy baja y ocurre en aproximadamente en el 5% de los pacientes que se han sometido a este tipo de procedimiento¹³. La cirugía debe ser realizada de una manera estándar para evitar estas complicaciones. La estasis gástrica, síndrome de dumping, dolor abdominal crónico, saciedad temprana y náuseas caracterizan el síndrome de Roux y podrían revelar una complicación secundaria a un remanente gástrico pequeño que ocurre en pacientes que han sido sometidos a una gastrectomía distal mayor que un 80% de estómago. Estos pacientes desarrollan además pérdida de peso, déficits nutricionales y anemia¹⁴. La incidencia de estos síntomas no son tan frecuentes en pacientes con esófago de Barrett, ya que en estos pacientes la resección gástrica se limita a un antrectomía o máximo una hemigastrectomía. El síndrome de dumping asociado a un vaciamiento gástrico puede ser muy frecuente de observar en el postoperatorio precoz, pero dumping severo y crónico es poco frecuente como se observó en nuestro estudio, lo que confirma reportes anteriores⁷. La pérdida de peso es frecuente de observar, pero en general representa la normalización del exceso de peso corporal de estos pacientes y no excede el 10% del peso preoperatorio con IMC normal. En pacientes obesos esta pérdida puede ser mayor. Se observa anemia o déficit nutricional en una pequeña proporción de los pacientes, y no representa una complicación preocupante. Por lo tanto, las complicaciones alejadas parecen ser leves o moderadas, y bien controladas no afectan la calidad de vida normal de los pacientes, y en muy pocos casos (2,7%) son catalogadas en categoría Visick IV.

El riesgo de estas complicaciones debe ser equilibrada con el riesgo de desarrollar una complicación más peligrosa de un esófago largo segmento de Barrett, como la progresión a displasia o adenocarcinoma posiblemente al no controlar el reflujo gastroesofágico.

Por lo tanto, estamos de acuerdo en que en los pacientes con corto segmento BE, un procedimiento antirreflujo clásica por vía laparoscópica es una excelente opción y debe ser recomendada para estos pacientes. Sin embargo, para los pacientes con BE largo creemos que la única operación que ha demostrado objetivamente mejores resultados en términos de control de los síntomas y control de la progresión de la enfermedad es la funduplicatura con vagotomía-antrectomía y gastroyejunostomía en Y Roux¹⁸⁻²⁰.

Finalmente, reportes recientes han descrito que en pacientes obesos con EB se ha logrado resultados muy exitosos en términos de regresión de los síntomas, esofagitis, regresión de la longitud de la metaplasia intestinal después de un bypass gástrico laparoscópico que de igual manera se reduce la secreción de ácido y se abole el reflujo de bilis. Estos investigadores han confirmado nuestra convicción en cuanto a que la mejor cirugía para los pacientes con EB largo es el bypass gástrico^{21,22}.

El hecho más importante respecto del beneficio de la cirugía laparoscópica en cuanto a resultados en comparación con la cirugía abierta se da en 3 sentidos:

- 1 La cirugía laparoscópica presenta similares resultados que la cirugía abierta en los parámetros del Barrett propiamente dicho.

- Los resultados en cuanto a síntomas locales y generales tienden a ser mejores poscirugía laparoscópica.
- En comparación con la calidad de vida también son mejores poscirugía laparoscópica, y así lo demuestran los estudios comparativos más recientes.

En un estudio español el puntaje de calidad de vida fue 106 (97-124), el cual es menor que el estándar, y en otro estudio referente a calidad de vida en pacientes con cirugía laparoscópica antirreflujo el puntaje de calidad de vida fue bastante similar a los sujetos normales; aun así, en el caso de nuestra serie existe una resección gástrica que de alguna manera podría afectar la calidad de vida, y un estudio de Stefanidis en un grupo de pacientes sometidos a gastrectomía distal en Y de Roux posfunduplicatura reportó excelente control del reflujo y calidad de vida. Este es uno de los estudios que más se parece a nuestra experiencia¹⁵⁻¹⁷.

En conclusión, la funduplicatura, con antrectomía-gastroyeyunostomomía en Y de Roux por vía laparoscópica presenta similares resultados a corto y largo plazo que la cirugía abierta en cuanto al Barrett propiamente dicho, pero presenta los beneficios propios de un abordaje mínimamente invasivo, especialmente en síntomas locales, generales, posibles reoperaciones y calidad de vida.

Responsabilidades éticas

Protección de personas y animales. Los autores declaran que para esta investigación no se han realizado experimentos en seres humanos ni en animales.

Confidencialidad de los datos. Los autores declaran que han seguido los protocolos de su centro de trabajo sobre la publicación de datos de pacientes.

Derecho a la privacidad y consentimiento informado. Los autores declaran que en este artículo no aparecen datos de pacientes.

Conflicto de intereses

Los autores declaran no tener ningún conflicto de intereses.

Bibliografía

- Csendes A, Braghetto I, Burdiles P, Smok G, Henríquez A, Burgos AM. Late results of the surgical treatment of 125 patients with short-segment Barrett's esophagus. *Arch Surg.* 2009;144:921-7.
- Csendes A, Burdiles P, Braghetto I, Korn O, Díaz JC, Rojas J. Early and late results of the acid suppression and duodenal diversion operation in patients with Barrett's esophagus: Analysis of 210 cases. *World J Surg.* 2002;26:566-76.
- Csendes A, Braghetto I, Burdiles P, Smok G, Henriquez A, Parada F. Regression of intestinal metaplasia to cardiac or fundic mucosa in patients with Barrett's esophagus submitted to vagotomy, partial gastrectomy and duodenal diversion. A prospective study of 78 patients with more than 5 years of follow up. *Surgery.* 2006;139:46-53.
- Csendes A, Braghetto I, Burdiles P, Korn O. Roux-en-Y long limb diversion as the first option for patients who have Barrett's esophagus. *Chest Surg Clin N Am.* 2002;12:157-84.
- Csendes A. Surgical treatment of Barrett's esophagus: 1980-2003. *World J Surg.* 2004;28:225-31.
- Braghetto I, Korn O, Valladares H, Debandi A, Díaz JC, Brunet L. Laparoscopic surgical treatment for patients with short- and long-segment Barrett's esophagus: Which technique in which patient. *Int Surg.* 2011;96:95-103.
- Braghetto I, Papapietro K, Csendes A, Gutierrez J, Fagalde P, Diaz E, et al. Nonesophageal side-effects after antireflux surgery plus acid-suppression duodenal diversion surgery in patients with long-segment Barrett's esophagus. *Dis Esophagus.* 2005;18:140-5.
- Eypasch E, Williams JI, Wood-Dauphinee S, Ure BM, Schmillig C, Neugebauer E, et al. Gastrointestinal quality of life index: Development, validation and application of a new instrument. *Br J Surg.* 1995;82:216-22.
- Braghetto I, Csendes A, Burdiles P, Botero F, Korn O. Results of surgical treatment for recurrent postoperative gastroesophageal reflux. *Dis Esophagus.* 2002;15:315-22.
- Braghetto I, Csendes A, Burdiles P, Korn O, Compan A, Guerra JF. Barrett's esophagus complicated with stricture: correlation between classification and the results of the different therapeutic options. *World J Surg.* 2002;26:1228-33.
- Braghetto I, Csendes A, Smok G, Gradiz M, Mariani V, Compan A, et al. Histological inflammatory changes after surgery at the epithelium of the distal esophagus in patients with Barrett's esophagus: A comparison of two surgical procedures. *Dis Esophagus.* 2004;17:235-42.
- Braghetto I. En: Kirby B, Büchler M, Csendes A, Garden OJ, Sarr M, Wong J, editores. *Postgastrectomy and postvagotomy syndromes in general surgery, Principles and international surgery.* 2nd ed. London: Springer; 2010.
- Jamieson GG, France M, Watson DI. Results of laparoscopic antireflux operations in patients who have Barrett's esophagus. *Chest Surg Clin N Am.* 2002;12:149-55.
- Zaninotto G, Rizzetto C. Surgical options and outcomes in Barrett's esophagus. *Curr Opin Gastroenterol.* 2007;23:452-5.
- Ortiz I, Targarona EM, Pallares L, Marinello F, Balague C, Trias M. Quality of life and long-term results of reinterventions performed by laparoscopy after oesophageal hiatus surgery. *Cir Esp.* 2009;86:72-8.
- Kamolz T, Granderath FA, Bammer T, Wykypiel H Jr, Pointner R. Floppy Nissen vs Toupet laparoscopic fundoplication: Quality of life assessment in a 5-year follow-up. *Endoscopy.* 2002;34:917-22.
- Stefanidis D, Navarro F, Augenstein V, Gersin K, Heniford T. Laparoscopic fundoplication takedown with conversion to Roux-en-Y gastric bypass leads to excellent reflux control and quality of life after fundoplication failure. *Surg Endos.* 2012;26:3521-7.
- Csendes A, Smok G, Burdiles P, Braghetto I, Castro C, Korn O. Effect of duodenal diversion on low-grade dysplasia in patients with Barrett's esophagus: Analysis of 37 patients. *J Gastrointest Surg.* 2002;6:645-52.
- Parise P, Rosati R, Savarino E, Locatelli A, Ceolin M, Dua KS, et al. Barrett's esophagus: Surgical treatments. *Ann N Y Acad Sci.* 2011;1232:175-95.
- Csendes A, Burdiles P, Braghetto I, Korn O. Adenocarcinoma appearing very late after antireflux surgery for Barrett's

- esophagus: Long-term follow-up, review of the literature, and addition of six patients. *J Gastrointest Surg.* 2004;8:434–41.
21. Cobey F, Oelschlager B. Complete regression of Barrett's esophagus after Roux-en-Y gastric bypass. *Obes Surg.* 2005;15:710–2.
 22. Braghetto I, Korn O, Csendes A, Gutiérrez L, Valladares H, Chacon M. Laparoscopic treatment of obese patients with gastroesophageal reflux disease and Barrett's esophagus: A prospective study. *Obes Surg.* 2012;22:764–72.