



CASO CLÍNICO

Segunda apendicectomía por duplicación apendicular



Manuel Grez^{a,*}, Patricio Tepper^b y Juan Pablo Lahsen^c

^a Unidad de Emergencia, Hospital de Curicó, Curicó, Chile

^b Unidad de Emergencia, Hospital de Talca, Talca, Chile

^c Unidad de Anatomía Patológica, Hospital de Curicó, Curicó, Chile

Recibido el 2 de agosto de 2015; aceptado el 21 de septiembre de 2015

Disponible en Internet el 15 de abril de 2016

PALABRAS CLAVE

Duplicación apendicular;
Apéndice supernumerario;
Apendicitis aguda

KEYWORDS

Appendiceal duplication;
Supernumerary appendix;
Acute appendicitis

Resumen

Objetivo: Dar a conocer una rara presentación de una patología frecuente.

Caso clínico: Presentamos el caso de un paciente de 27 años de edad con clínica de apendicitis aguda con antecedentes de haberse realizado 9 años atrás una apendicectomía, encontrándose un apéndice inflamado, en posición retrocecal, ascendente y subseroso. En la segunda apendicectomía se encontró un nuevo apéndice sano en la unión de las 3 tenias. El estudio histológico posterior confirmó que ambas piezas quirúrgicas eran apéndices, uno inflamado y el otro normal. © 2016 Sociedad de Cirujanos de Chile. Publicado por Elsevier España, S.L.U. Este es un artículo Open Access bajo la licencia CC BY-NC-ND (<http://creativecommons.org/licenses/by-nc-nd/4.0/>).

Second appendectomy by duplication of appendix

Abstract

Aim: To report a rare presentation of a frequent pathology.

Case report: We report a patient of 27 years old with symptoms of acute appendicitis and medical records of an appendectomy 9 years before where surgical findings were an inflamed appendix retrocecal ascendand and subserosa. In our procedure, we found a new one at the junction of the three tapeworms. Histological examination later confirmed that both surgical specimens were appendices, one swollen and the other normal.

© 2016 Sociedad de Cirujanos de Chile. Published by Elsevier España, S.L.U. This is an open access article under the CC BY-NC-ND license (<http://creativecommons.org/licenses/by-nc-nd/4.0/>).

* Autor para correspondencia.

Correo electrónico: magrezster@gmail.com (M. Grez).

Introducción

La duplicación del tracto digestivo es poco común, pero la del apéndice vermiforme es aún más rara. Basu et al.¹ reportaron 28 casos de duplicación del tracto digestivo sin encontrar un caso de duplicación del apéndice vermiforme. Picoli fue el primero en reportar una duplicación apendicular en una mujer que tenía además otro tipo de duplicaciones en el colon, órganos genitales internos, externos y vesicales.

Gupta y Kaka², en un estudio sobre el tema y con recuento de casos de duplicación apendicular reportados, solo pudieron recolectar menos de 50 casos.

Rivera³ fue el primero en reportar en nuestro país el caso clínico de un joven de 22 años con duplicación apendicular con inflamación de solo uno de los apéndices resecados, informando en ese momento que no serían más de 60 a 80 los casos reportados con esta variación anatómica. El objetivo de este trabajo es reportar un nuevo caso clínico de un paciente de 27 años en el que se pesquisó en una apendicetomía de urgencia un apéndice en posición descendente inserto en la unión de las 3 tenias cecales, con el antecedente en ficha clínica y el estudio histológico que hacía 9 años se había resecado un apéndice inflamado en posición retrocecal, ascendente y subseroso.

Caso clínico

Paciente de sexo masculino de 18 años de edad, previamente sano, que consultó en nuestra Unidad de Emergencia con clínica sugerente de apendicitis aguda, con dolor y Blumberg(+) localizado, con fiebre de 37,5°C. Los exámenes de laboratorio mostraban un recuento de LPMIU derecha, leucocitos de 10.900 y sedimento de orina normal. Se realizó apendicectomía de urgencia, encontrándose apéndice retrocecal ascendente subseroso engrosado, muy inflamado, informando la biopsia: «Apendicitis aguda con su meso con inflamación inespecífica» (figs. 1 y 2).

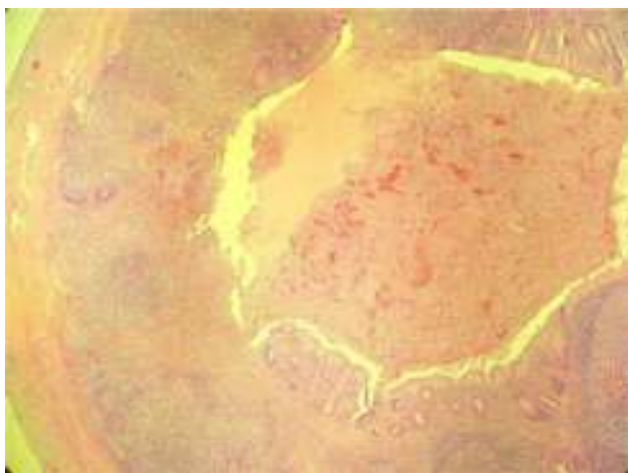


Figura 1 Tinción H-E, aumento 10×. Se observa la luz apendicular (borde superior derecho) y la mucosa y la pared muscular con extenso infiltrado polimorfo nuclear neutrófilo. En la submucosa se observan 4 folículos linfoides característicos del tejido apendicular.



Figura 2 Tinción H-E, aumento 40×. Se observan las capas muscular (borde izquierdo), submucosa y mucosa (tercio medio) con extenso e intenso infiltrado de polimorfo nuclear neutrófilo.

Nueve años después, a los 27 años de edad, consultó nuevamente un fin de semana en nuestra Unidad de Emergencia (cuando no es posible tener acceso a su ficha clínica, así como tampoco a una ecografía o a una TC de urgencia) por dolor y Blumberg en FID, de 2 días de evolución, con anorexia y antecedentes de padecer de artropatía de cadera crónica en tratamiento con AINE y tener antecedentes paternos de una enfermedad de Crohn. Los exámenes mostraron una marcada leucocitosis de 18.900 blancos, con sedimento normal. Se realizó apendicectomía de urgencia, encontrándose apéndice sano en la unión de ambas tenias cecales, en posición descendente. Junto a ello se encontró cierto engrosamiento de ileon terminal no obstructivo que se interpretó como una ileítis regional. Se realizó apendicectomía profiláctica, que fue informada en la biopsia como: «Apéndice cecal sin inflamación, con involución fibroadiposa» (figs. 3 y 4).

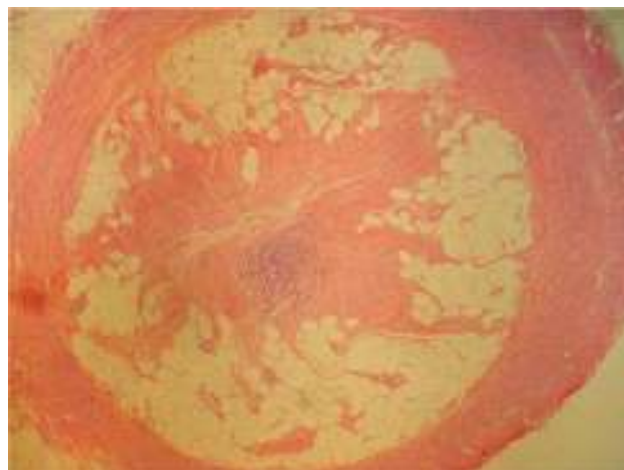

Figura 3 Tinción H-E, aumento 2×. Se observa (desde fuera hacia dentro) serosa y capa muscular normales, submucosa y mucosa apendiculares remplazadas por tejido fibroso y tejido adiposo.

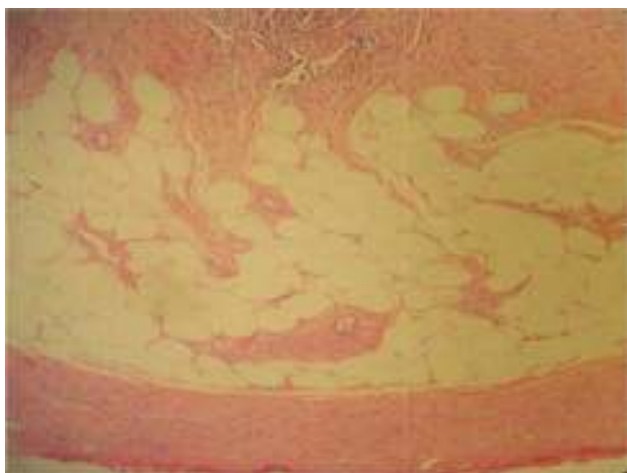


Figura 4 Tinción H-E, aumento 10×. Se aprecian las capas histológicas de la foto anterior, claramente identificándose adipocitos y fibras colágenas que reemplazan la mucosa y la submucosa, lo que establece el diagnóstico de involución fibroadiposa de apéndice cecal.

Discusión

Griffiths et al.⁴ informan una incidencia entre el 0,004 y el 0,009% de variantes anatómicas apendiculares encontradas en apéndices cecales extirpados, al reportar un caso de apendicectomía de emergencia en la que se encontró una duplicación apendicular tipo bífido en la cual una de ellas estaba gangrenada, insistiendo en las graves consecuencias que podría traer a futuro una segunda apéndice olvidada y no resecada. Estas variantes anatómicas incluyen: a) la ausencia congénita primaria, en la cual no existe ningún tipo de desarrollo apendicular; b) la atrofia congénita o ausencia secundaria, en la cual existe un pequeño y delgado desarrollo apendicular de tan solo algunos milímetros; c) la duplicación apendicular, que es la más frecuente de todas las variantes y que se analizará con más detalles en este reporte, y d) la triple presentación apendicular, extremadamente rara y que Tinckler⁵ reporta en un caso asociado a otras anomalías, como doble pene y ectopia vesical, como un hallazgo incidental en una laparotomía para la corrección de un conducto ureteroileal anómalo.

Cave⁶, al analizar las características histológicas de los apéndices duplicados, constató que su luz se continuaba con la del ciego, con las respectivas capas de musculatura lisa, el tejido linfóide y la membrana mucosa, siendo igual a la de un apéndice único normal. También explicaba que embriológica y morfológicamente existían razones para que el ser humano pudiera presentar 2 apéndices: un apéndice transitorio se desarrolla en el vértice del ciego al comienzo de la quinta semana de gestación y se atrofia hacia la séptima semana, hasta desaparecer completamente; el apéndice vermiforme normal se diferencia más tarde. Cave sugiere que la presencia del apéndice transitorio sería un vestigio de una ancestral duplicidad cecal de los mamíferos. Waugh⁷ describió 3 tipos de duplicación apendicular: a) un apéndice doble con una muscular común y una comunicación parcial entre ambas luces apendiculares; b) un apéndice tipo «ave volando», con 2 apéndices simétricamente ubicados a cada




Figura 5 Clasificación de la duplicación apendicular.

lado de la válvula ileocecal; se han descritos casos con esta variante asociados a severos defectos congénitos, y c) tipo «tenia coli» con un apéndice normal ubicado en el sitio habitual y otro algo más pequeño insertado en una tenia coli. Wallbridge⁸ complementó 21 años después la clasificación. Describió el tipo A como una duplicación parcial del apéndice en diferentes grados, pero con una sola comunicación a un solo ciego. Fue reconocida también como forma «bífida» o en «escopeta». En el tipo B existía un solo ciego con 2 apéndices separados completamente e insertados en lugares diferentes. Esta variante la subdividió en el tipo B1, llamado apéndice tipo ave por su similitud a un ave volando con sus 2 alas desplegadas, en la que los apéndices estaban simétricamente ubicados a cada lado de la válvula ileocecal, y en el tipo B2, llamado tipo tenia coli, con un apéndice normal ubicado en la conjunción de las tenias y uno supernumerario ubicado a diferentes distancias del primero en una de las tenias. Por último, en el tipo C existía un doble ciego, cada uno con un apéndice normal, asociado generalmente a múltiples anomalías del tracto intestinal y urinario. Drino et al.⁹ reportaron 29 años después un cuarto tipo de variante anatómica en la duplicación apendicular que antes no había sido descrita, a la que él llamó tipo D o apéndice «en herradura» por la similitud macroscópica con ella, ya que se trataba de 2 apéndices insertados en un ciego común, en forma paralela y separados por varios centímetros que se unían hacia distal para formar un apéndice común. Cave⁶ presenta el caso de un apéndice tipo D que estaba encarcelado y gangrenado en el mesenterio del íleon terminal y que resultó en una gangrena parcial de ese trozo de intestino con su posterior resección y anastomosis íleo trasverso terminolateral. En su reporte también comenta lo escaso y poco común de estas raras anomalías apendiculares, por lo que considera poco probable que un cirujano pueda encontrarse con una de estas anomalías a lo largo de su carrera quirúrgica, llamando «lucky surgeon» a aquel que lo haya hecho (fig. 5).

De acuerdo a esta clasificación podemos informar que el actual caso reportado pertenece a una duplicación apendicular tipo B del subtipo B2 o tenia coli, con uno de ellos inflamado, en posición retrocecal, ascendente y subseroso, y el otro sano, colgando hacia abajo, inserto en la unión de las 3 tenias, tipo similar al caso reportado por Rivera³. Esta variante pertenece a la mayoría de los casos reportados. Wallbridge⁸ informó que, de 50 casos estudiados, 30 de ellos eran del tipo B, y también afirma

que es mayor la cantidad de duplicaciones apendiculares en las cuales ambos están inflamados. Algo que es avalado por lo reportado por Khanna¹⁰, que informa de un paciente de 28 años en el que se encontró una duplicación apendicular tipo B2 con ambos apéndices inflamados.

Aunque en la gran mayoría de los casos publicados esta variante anatómica se ha pesquisado en apendicectomías de emergencia o de necropsia, estas también pueden ser descritas en estudios radiológicos con enema baritado, como es el caso reportado por Peddu y Sidhu¹¹, en el que informan de un paciente con duplicación apendicular tipo B aprovechando como radiólogos la revisión de la literatura y publicar sus hallazgos, o en cirugías laparoscópicas indicadas por motivos ajenos a cuadros apendiculares, donde el hallazgo es incidental o por motivos de una apendicitis aguda, como ocurrió en lo reportado por Naranjo-Gozalo et al., que informaron del caso de un paciente de 69 años que tras una apendicectomía laparoscópica evolucionó con clínica de abdomen agudo, obstrucción intestinal y compromiso del estado general que requirió una laparotomía urgente en la que se realizó una hemicolectomía derecha por una masa pseudotumoral y cuya histopatología reveló un adenocarcinoma de colon en el seno de una duplicación apendicular¹².

El cuadro clínico de la duplicación apendicular tiene como diagnósticos diferenciales a considerar: a) la presencia de un divertículo cecal verdadero (en este caso, con el eventual divertículo inflamado y perforado, junto a un apéndice sano), y b) restos de un muñón apendicular en una apendicectomía antigua. Pero 2 hechos ayudarán en su diferenciación: la ubicación y las características histológicas del divertículo, ya que este suele ubicarse generalmente en el ángulo interno, por debajo de la válvula ileocecal, y en su estudio histológico carece del característico tejido linfoide apendicular. En el caso de un muñón residual, este se ubicará en el mismo lugar que el anterior apéndice resecado y solo será un resto de la base apendicular. Por esto consideramos de gran importancia que en los trabajos reportados se adjunten el estudio acabado por un médico anatomopatólogo con las fotos de las placas histológicas que avalen que efectivamente se trata de tejido apendicular con la presencia de folículos linfáticos, y que ambos apéndices pertenecen al mismo paciente.

Conocer las variantes anatómicas del apéndice vermiforme, las que estarán siempre vigentes recordando las explicaciones embriológicas descritas que hacen posible su presencia, y específicamente las relacionadas con la duplicación apendicular y su clasificación actual⁹, hará posible su sospecha. La presencia de estos 2 puntos anteriores permitirá ser más minucioso en el examen de la región cecal (siendo especialmente difícil el hallazgo del segundo apéndice en la duplicación apendicular tipo B, subtipo B2, con la ubicación de uno de ellos en posición retroperitoneal, como es el caso recién reportado). El problema existirá cuando por la omisión de una exploración adecuada o por la imposibilidad de encontrar un apéndice supernumerario (p. ej., retrocecal ascendente y subseroso) se deje *in situ* ese

segundo apéndice olvidado, sano o inflamado que pudiera dar problemas en un postoperatorio inmediato o alejado. Validando una antigua máxima enseñada por nuestros antiguos maestros que decía: «El que estudia sabe, el que sabe sospecha, el que sospecha busca, el que busca encuentra, el que encuentra trata y el que trata sana», especialmente difícil resultará a futuro el hecho si dicho paciente con clínica sugerente de apendicitis aguda es examinado por un segundo cirujano que, teniendo el antecedente de una apendicectomía previa y constatando la cicatriz operatoria en fosa iliaca, deba decidir la conducta a seguir (cosa que ocurrió en este caso, en el que además no se contaba con los antecedentes de la ficha clínica o la posibilidad de solicitar estudios imagenológicos).

Son Griffiths et al.⁴, Travis et al.¹³ y Mitchell y Nicholls¹⁴ en la literatura internacional, y Rivera³ y Grez et al.¹⁵ en la literatura nacional, por nombrar algunos, los que insisten y recalcan las serias consecuencias medicolegales que pudieran traer para el cirujano tratante el no haber reconocido a tiempo y tratado estas raras variantes anatómicas.

Conflicto de intereses

Los autores declaran no tener ningún conflicto de intereses.

Bibliografía

1. Basu R, Forshall I, Rickham PP. Duplications of the alimentary tract. *Br J Surg.* 1960;47:477-84.
2. Picoli G. (1892) (citado por Gupta y Kaka, 1964). *Progresso Medico* (Napoli), 6: 32.
3. Rivera C. Duplicación apendicular. *Rev Chil Cir.* 1999;51:529-30.
4. Griffiths EA, Jagadeesan J, Fasih T, Mercer-Jones M. Bifid vermiform appendix: A case report. *Curr Surg.* 2006;63:176-8.
5. Tinckler LF. Triple appendix vermiformis — a unique case. *Br J Surg.* 1968;55:79-81.
6. Cave AJ. Appendix vermiformis duplex. *J Anat.* 1936;70:283-92.
7. Waugh TR. Appendix vermiformis duplex. *Arch Surg.* 1941;42:311-20.
8. Wallbridge PH. Double appendix. *Br J Surg.* 1962;50:346-7.
9. Drino E, Radnić D, Kotjelnikov B, Aksamija G. Rare anomalies in the development of the appendix. *Acta Chir Iugosl.* 1991;38:103-11.
10. Khanna AK. Appendix vermiformis duplex. *Postgrad Med J.* 1983;59:69-70.
11. Peddu P, Sidhu PS. Appearance of a type B duplex appendix on barium enema. *Br J Radiol.* 2004;77:248-9.
12. Naranjo-Gozalo S, Sánchez-Moreno L, Gómez-Fleitas M. Duplicación apendicular con presencia de adenocarcinoma. *Cir Esp.* 2008;83:333.
13. Travis JR, Weppner JL, Paugh JC 2nd. Duplex vermiform appendix: case report of a ruptured second appendix. *J Pediatr Surg.* 2008;43:1726-8.
14. Mitchell IC, Nicholls JC. Duplication of the vermiform appendix. Report of a case: Review of the classification and medicolegal aspects. *Med Sci Law.* 1990;30:124-6.
15. Grez M, Prado R, Vera F. Duplicación del apéndice vermiforme. *Rev Chil Cir.* 2011;63:313-6.