



INFORME BREVE

Osteomielitis por *Scedosporium* spp., a propósito de un caso



Laura G.R. Colombo^{a,*}, Eduardo R. Gregorini^a, Hernán Dalmaso^b,
María. V. Podestá^b, Alicia Luque^b, Paula Truccolo^c y Damián Lerman Tenenbaum^c

^a Laboratorio de Microbiología, Hospital Escuela Eva Perón, Granadero Baigorria, Santa Fe, Argentina

^b Centro de Referencia de Micología (CEREMIC), Facultad de Ciencias Bioquímicas y Farmacéuticas, Universidad Nacional de Rosario, Rosario, Santa Fe, Argentina

^c Servicio de Infectología, Hospital Escuela Eva Perón, Granadero Baigorria, Santa Fe, Argentina

Recibido el 21 de septiembre de 2018; aceptado el 8 de marzo de 2019

Disponible en Internet el 13 de junio de 2019

PALABRAS CLAVE

Micosis;
Scedosporium;
Voriconazol

KEYWORDS

Mycoses;
Scedosporium;
Voriconazole

Resumen *Scedosporium* es un hongo de distribución mundial que se encuentra en el suelo y en aguas contaminadas. Raramente afecta tejido óseo y puede hacerlo por inoculación directa a través de traumatismos. Se presenta el caso clínico de un paciente de 54 años con antecedente de accidente acuático y fractura expuesta de tibia-peroné de ambos miembros inferiores, con diagnóstico de osteomielitis crónica bacteriana tratada con antibióticos de amplio espectro por 120 días. Luego de ocho meses iniciado el cuadro, se aísla *Scedosporium* spp. en colección de miembro afectado; por tal motivo, el paciente recibe terapia con voriconazol asociado a terbinafina.

© 2019 Asociación Argentina de Microbiología. Publicado por Elsevier España, S.L.U. Este es un artículo Open Access bajo la licencia CC BY-NC-ND (<http://creativecommons.org/licenses/by-nc-nd/4.0/>).

Scedosporium spp. osteomyelitis: A case report

Abstract *Scedosporium* is a fungus that has a worldwide distribution, and which can be found in soil and contaminated water. It can rarely affect bone tissue and can do it either by direct inoculation or through trauma. We present here a case of a 54-year-old male patient with a diagnosis of chronic bacterial osteomyelitis due to an aquatic accident and exposed fracture

* Autor para correspondencia.

Correo electrónico: microbiologiaheep@yahoo.com.ar (L.G.R. Colombo).

of tibia-fibula of both members, which was treated with broad-spectrum antibiotics for 120 days. Eight months after the onset of the disease, *Scedosporium* spp. was isolated from the collection of one of the affected member, which was treated with voriconazole in combination with terbinafine.

© 2019 Asociación Argentina de Microbiología. Published by Elsevier España, S.L.U. This is an open access article under the CC BY-NC-ND license (<http://creativecommons.org/licenses/by-nc-nd/4.0/>).

El género *Scedosporium* presenta especies de amplia distribución ambiental y se lo puede encontrar en suelos, alcantarillas, aguas estancadas, arroyos, sobre todo en áreas donde se desarrolla actividad humana⁶. En general son saprofitos, pero pueden causar infecciones oportunistas graves y de difícil tratamiento debido a unos altos niveles de resistencia a antifúngicos⁵. Las principales vías de ingreso son la inhalatoria y la inoculación traumática; eventualmente su ingreso puede ocurrir en un contexto de cirugías o procedimientos instrumentales.

Las infecciones por *Scedosporium* spp. han adquirido relevancia en los últimos años al afectar, principalmente, a pacientes inmunocomprometidos, en los que causa enfermedad pulmonar o diseminada. En sujetos inmunocompetentes predominan las formas localizadas como artritis y osteomielitis¹³.

Scedosporium apiospermum, *Scedosporium boydii*, *Scedosporium aurantiacum* y *Lomentospora prolificans* (formalmente *Scedosporium prolificans*) son las especies más frecuentemente aisladas en infecciones fúngicas en humanos¹⁻¹¹.

Se presenta el caso clínico de un paciente con antecedente de silicosis pulmonar, de 54 años, que presentó una fractura de tibia-peroné (Gustilo II) en ambos miembros inferiores como consecuencia de un accidente acuático en agua dulce. Los rescates microbiológicos a partir de las muestras óseas y de los tejidos profundos fueron *Acinetobacter baumannii* en el miembro inferior derecho y *Escherichia coli* en el miembro inferior izquierdo. Se estableció un tratamiento antibiótico de amplio espectro, según el perfil de sensibilidad bacteriana, por 120 días en total. Se colocó un tutor externo en el miembro inferior derecho.

Al cabo de 4 meses, el paciente consultó nuevamente por un cuadro caracterizado por fiebre y la presencia de una placa eritematosa y tumefacta en la cara posterior del

miembro inferior derecho, con secreción seropurulenta. Se le realizó una ecografía, donde se observó en la región del grupo muscular gemelar del miembro inferior derecho, en proyección a la herida quirúrgica, una colección de límites definidos, con medidas de 30 × 15 × 15 mm y contenido heterogéneo, que fluctuaba a la compresión, compatible con una colección purulenta. Se tomaron muestras de dicha colección para cultivo microbiológico y se comenzó la antibioticoterapia empírica con imipenem-cilastatina y vancomicina.

Los datos de laboratorio mostraron leucocitosis con desviación a la izquierda y aumento de los reactantes de fase aguda. Se tomaron muestras para hemocultivos, que resultaron negativas.

En el examen directo del material purulento se observaron hifas hialinas. El cultivo de la colección presentó un desarrollo puro de un hongo filamentoso cuya identificación presuntiva correspondió a *Scedosporium* spp. y que fue derivado al Centro de Referencia de Micología para su identificación.

En el laboratorio del Centro de Referencia de Micología se procedió a realizar el reaislamiento del hongo en agar Sabouraud glucosa y en agar papa dextrosa; las placas se incubaron durante 14 días a 28 °C para la observación de la macromorfología. Se obtuvo el desarrollo de un hongo de aspecto algodonoso, de color marrón en el centro y más blanquecino hacia los bordes en el anverso y marrón grisáceo en el reverso (fig. 1). La micromorfología se observó a través de la técnica del cultivo de adhesión; con el colorante azul de lactofenol se pudieron observar filamentosos finos hialinos, tabicados, con una célula conidiógena percurrente subhialina, que produce conidios, también subhialinos, ovales o elipsoidales, como se muestra en la figura 2. Se midió el ancho y el largo de 100 conidios bajo microscopio, y se obtuvo una media aritmética de 8 × 4 μm. De acuerdo

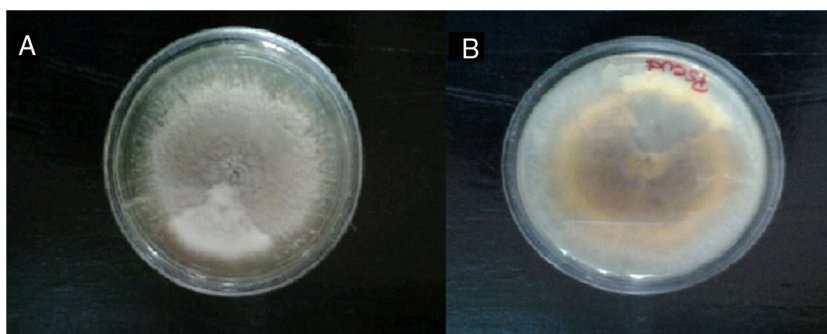


Figura 1 A. Macromorfología en agar papa dextrosa a 28 °C anverso. B. Macromorfología en agar papa dextrosa a 28 °C reverso.

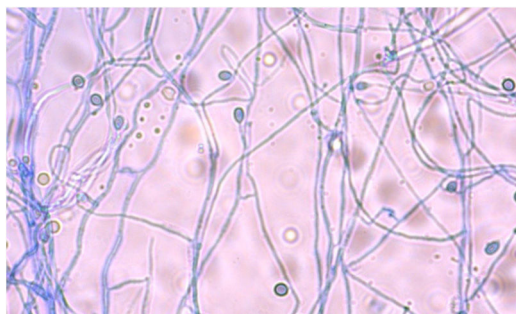


Figura 2 Micromorfología de *Scedosporium* sp. por la técnica de cultivo de adhesión, coloreada con azul de lactofenol $\times 400$. con las características morfológicas observadas pudimos identificar el aislamiento como perteneciente al género *Scedosporium*². Como parte de las medidas terapéuticas se realizó el cambio del tutor externo, junto con una *toilette* quirúrgica que incluyó la resección de tejido óseo desvitalizado y la toma de múltiples muestras, de las que se aisló el mismo patógeno. Se suspendió la antibiotioterapia y se comenzó el tratamiento empírico con voriconazol asociado a terbinafina, que se sostuvo por un lapso de 3 meses. Luego se continuó con voriconazol solamente; en cada trimestre se efectuó una medición de los niveles plasmáticos del triazólico. Hacia el final del tratamiento la evolución clínica era favorable.

El estudio de las características macro- y microscópicas del aislamiento nos permitió la identificación a nivel de género. Las técnicas de secuenciación de ADN, la *rolling circle amplification* y la *matrix-assisted laser desorption/ionization time-of-flight mass spectrometry*, serían adecuadas para conocer la especie⁸⁻¹².

Los triazoles y los polienos tienen niveles variables de actividad frente a *Scedosporium*. Los azoles (como itraconazol y voriconazol) suelen tener la concentración inhibitoria mínima más baja entre los fármacos antifúngicos. Las especies de *Scedosporium* son típicamente resistentes a los polienos, así como al fluconazol, y demuestran una sensibilidad reducida a las equinocandinas⁹.

Los altos grados de resistencia antifúngica intrínseca y las variaciones inter- e intraespecie hacen que estas infecciones sean difíciles de manejar. Se recomienda probar la sensibilidad a los antifúngicos de los aislamientos obtenidos de pacientes con scedosporiosis. Las dificultades técnicas y la falta de estandarización de los métodos utilizados hacen necesario que dichas pruebas sean realizadas en centros de referencia para cada aislamiento⁵. El voriconazol constituye la terapéutica estándar frente a casos de scedosporiosis, aunque *L. prolificans* muestra una menor respuesta que *S. apiospermum* frente al citado triazólico⁷. Esto deja abierta la posibilidad de realizar un tratamiento combinado con terbinafina para mejorar las tasas de curación¹⁰.

La prevalencia de *Scedosporium* asociado a osteomielitis crónica es muy baja y casi no se reporta en la literatura³. Se trata de una entidad de manejo dificultoso. En este caso, la presencia del patógeno se relacionó con el accidente acuático sufrido por el paciente y su desarrollo se vio favorecido por la antibiotioterapia de amplio espectro instituida oportunamente y la utilización crónica de corticosteroides por su neumopatía.

En nuestro país, los datos de scedosporiosis son escasos y no existen a la fecha estudios multicéntricos que puedan facilitarlos¹. Este reporte pretende alertar sobre la posibilidad de infección por alguna especie de *Scedosporium* en pacientes con infecciones asociadas a traumatismos penetrantes y contaminados, para así poder instaurar el tratamiento médico y quirúrgico de resección de tejido afectado y poder arribar a la curación definitiva.

Para la descripción de este caso se siguieron los protocolos del Hospital Escuela Eva Perón de Granadero Baigorria y se contó con la aprobación de la Dirección y el Comité de Docencia e Investigación del Hospital Escuela Eva Perón.

Conflicto de intereses

Los autores declaran no tener ningún conflicto de intereses.

Bibliografía

1. Abrantes R. Diversidad de especies de *Scedosporium* provenientes de muestras clínicas de Argentina y su sensibilidad *in vitro* frente a antifúngicos [tesis de maestría]. Corrientes, Argentina: Universidad Nacional del Nordeste; 2017.
2. De Hoog GS, Guarro J, Gené J, Figueras MJ, editores. Atlas of Clinical Fungi [Online] [consultado 12 Jul 2017]. Disponible en: <http://www.westerdijk.nl/News/Category/Atlas>.
3. Girmenia C, Luzi G, Monaco M, Martino P. Use of voriconazole in treatment of *Scedosporium apiospermum* infection: Case report. *J Clin Microbiol*. 1998;36:1436-8.
4. Guarro J. Taxonomía y biología de los hongos causantes de infección en humanos. *Enferm Infecc Microbiol Clin*. 2012;30:33-9.
5. Guarro J, Kantarcioglu AS, Horr  R, Rodriguez-Tudela JL, Cuenca Estrella M, Berenguer J, de Hoog GS. *Scedosporium apiospermum*: Changing clinical spectrum of a therapy-refractory opportunist. *Med Mycol*. 2006;44:295-327.
6. Kaltseis J, Rainer J, de Hoog GS. Ecology of *Pseudallescheria* and *Scedosporium* species in human-dominated and natural environments and their distribution in clinical samples. *Med Mycol*. 2009;47:398-405.
7. Koehler P, Tacke D, Cornely O. Bone and joint infections by *Mucorales*, *Scedosporium*, *Fusarium* and ever rare fungi. *Crit Rev Microbiol*. 2016;42:158-71.
8. Lackner M, Najafzadeh MJ, Sun J, Lu Q, de Hoog GS. Rapid identification of *Pseudallescheria* and *Scedosporium* strains by using rolling circle amplification. *Appl Environ Microbiol*. 2012;78:126-33.
9. McCarthy MW, Katragkou A, Iosifidis E, Roilides E, Walsh TJ. Recent advances in the treatment of scedosporiosis and fusariosis. *J Fungi (Basel)*. 2018;4:73.
10. Meletiadiis J, Mouton JW, Meis JFGM, Verweij PE. Combination chemotherapy for the treatment of invasive infections by *Scedosporium prolificans*. *Clin Microbiol Infect*. 2000;6:336-7.
11. Ramsperger M, Duan S, Sorrell TC, Meyer W, Chen SC. The genus *Scedosporium* and *Pseudallescheria*: Current challenges in laboratory diagnosis. *Curr Clin Microbiol Rep*. 2014;1:27-36.
12. Sitterl  E, Giraud S, Leto J. Matrix-assisted laser desorption ionization-time of flight mass spectrometry for fast and accurate identification of *Pseudallescheria/Scedosporium* species. *Clin Microbiol Infect*. 2014;20:929-35.
13. Steinbach WJ, Schell WA, Miller JL, Perfect JR. *Scedosporium prolificans* osteomyelitis in an immunocompetent child treated with voriconazole and caspofungin, as well as locally applied polyhexamethylene biguanide. *J Clin Microbiol*. 2003;41:3981-5.