

IMAGEN MICROBIOLÓGICA

Malaria importada en Buenos Aires: diagnóstico de 2 casos

Imported malaria in Buenos Aires City: Diagnosis of 2 cases

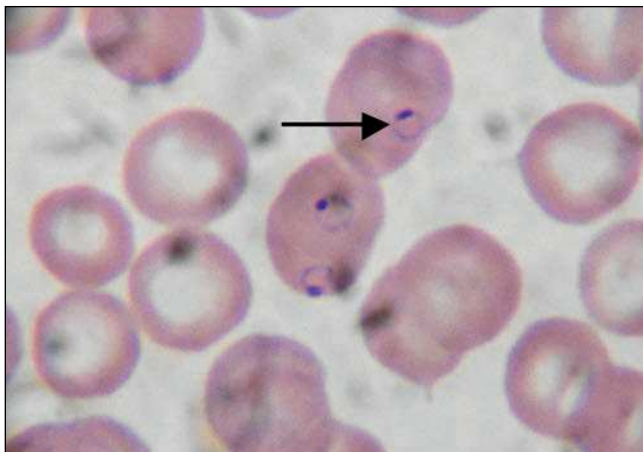Claudia Menghi* y Claudia Gatta

Cátedra de Microbiología Clínica, Área Parasitología Clínica, Facultad de Farmacia y Bioquímica, Hospital de Clínicas, Universidad de Buenos Aires, Ciudad Autónoma de Buenos Aires, Argentina

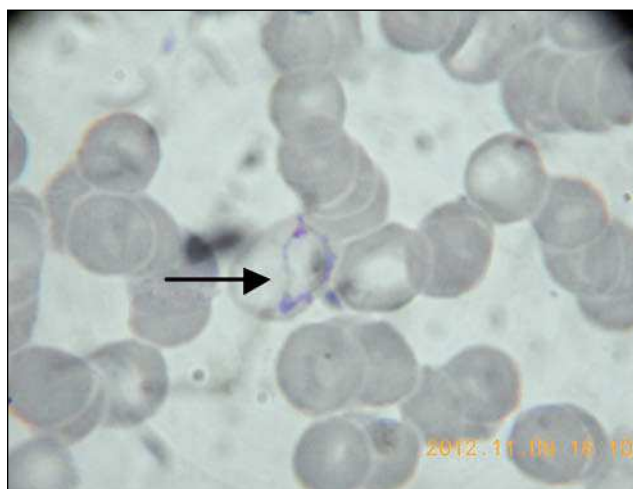
Recibido el 8 de abril de 2013; aceptado el 16 de abril de 2013

Se presentan 2 casos de malaria importados¹ del continente africano que fueron diagnosticados en la Ciudad Autónoma de Buenos Aires.

Caso 1: un joven de 36 años de origen nigeriano concurre para la consulta al Hospital de Clínicas de la Ciudad de Buenos Aires, por presentar síntomas de fiebre, dolor de cabeza, malestar general, sudoración nocturna y fuertes escalofríos. La fiebre y los escalofríos se presentaban en forma periódica, con intervalos entre 36 y 48 horas. En el examen clínico se observó esplenomegalia. El extendido fino y la gota gruesa teñidos con colorante de Giemsa revelaron solamente la presencia de elementos parasitarios intraeritrocíticos en forma de anillos pequeños. Los glóbulos rojos no exhibían cambios en cuanto al tamaño. En base a estos datos y la historia clínica del paciente, se diagnosticó malaria por *Plasmodium falciparum*. El paciente fue tratado con mefloquina.



Caso 2: un paciente de 30 años oriundo de Senegal concurre al Hospital de Clínicas de la Ciudad de Buenos Aires, por presentar fiebre intermitente de 4 días de evolución y fuertes escalofríos. El paciente refirió haber padecido síntomas similares unos años antes, los que remitieron luego del tratamiento con artesunato y amodiaquina. El estudio microscópico del extendido fino y la gota gruesa teñidos con colorante de Giemsa reveló la presencia de glóbulos rojos agrandados que en su interior presentaban formas ameboides y anulares correspondientes a *Plasmodium vivax*.



Bibliografía

1. Bada Aínsa JL. Enfermedades importadas. En: Bada Aínsa JL, editor. Monografías clínicas en enfermedades infecciosas. Enfermedades importadas y geografía médica, vol. 3, 1.ª ed. Barcelona, Ed. Doyma, 1989. p. 61.

*Autor para correspondencia.

Correo electrónico: cmenghi@fibertel.com.ar (C. Menghi).