



PROGRESOS de OBSTETRICIA Y GINECOLOGÍA

www.elsevier.es/pog



INNOVACIÓN TÉCNICA Y METODOLOGÍA

Colposacropexia laparoscópica con malla y anclaje de titanio para la corrección del prolapso de cúpula vaginal



José Luis Herraiz*, José Antonio Lluca, Carmen Catala, Cristina Oliva, Ana Serra, Javier Mestre y Enrique Calpe

Servicio de Ginecología y Obstetricia, Hospital Universitario General de Castellón, Castellón de la Plana, España

Recibido el 24 de junio de 2014; aceptado el 16 de diciembre de 2014
Disponible en Internet el 25 de enero de 2015

PALABRAS CLAVE

Colposacropexia laparoscópica;
Mallas;
Anclajes helicoidales de titanio;
Prolapso de cúpula vaginal

Resumen

Objetivo: El objetivo del presente trabajo es describir de forma retrospectiva la técnica, eficacia y seguridad de la colposacropexia laparoscópica con malla en Y de macroporo y anclajes helicoidales de titanio para el tratamiento del prolapso de cúpula vaginal.

Método: Catorce pacientes, desde enero de 2011 a enero de 2013, fueron intervenidas en el Servicio de Ginecología del Hospital General Universitario de Castellón. La técnica consistía en la fijación de la vagina al sacro con la ayuda de una malla de polipropileno y anclajes helicoidales de titanio. La paridad de las pacientes fue entre 1 y 3 partos vaginales con un rango de edad entre 49 y 78 años.

Resultados: La técnica quirúrgica logró la corrección del defecto en las 14 pacientes. No se reportaron complicaciones intraoperatorias, ni postoperatorias, con rápida recuperación e incorporación a las actividades diarias.

Conclusiones: La colposacropexia laparoscópica con malla de polipropileno es una técnica segura, efectiva y reproducible con excelentes resultados.

© 2014 SEGO. Publicado por Elsevier España, S.L.U. Todos los derechos reservados.

KEYWORDS

Laparoscopic sacrocolpopexy;
Mesh;
Helical titanium anchorages;
Vaginal vault prolapse

Laparoscopic sacrocolpopexy with “y” wide-pore mesh and helical titanium anchorages for the treatment of vaginal vault prolapse

Abstract

Objective: To retrospectively analyze the technical feasibility, effectiveness and safety of laparoscopic sacrocolpopexy with “Y” wide-pore mesh and helical titanium anchorages for the treatment of vaginal vault prolapse.

Method: Between January 2011 and January 2013, 14 laparoscopic colposacropexies were performed in the Gynecology Service of the General University Hospital of Castellón. The

* Autor para correspondencia.

Correo electrónico: sgo.herraiz@gmail.com (J.L. Herraiz).

technique consisted of mesh joined to the sacropromontory with helical titanium anchorages. Parity was between one and three births. The age of the patients was between 49 and 78 years. **Results:** The surgical technique successfully corrected the defect in 14 patients. There were no interoperative or postoperative complications, with prompt recovery and reintegration to usual activities.

Conclusions: Laparoscopic colposacropexy with polypropylene mesh is a safe, effective and reproducible technique with excellent results.

© 2014 SEGO. Published by Elsevier España, S.L.U. All rights reserved.

Introducción

El prolapso de cúpula vaginal fue descrito por de Lancey en 1992 como producto del debilitamiento de la fascia endopélvica en el área del vértice vaginal y del complejo cardinal-útero sacro¹. De Lancey definió 3 niveles de sustentación útero-vaginal; el primero constituido por el complejo ligamentoso cardinal-útero sacro, el segundo formado por la fascia endopélvica: fascia recto-vaginal para el compartimento posterior y fascia pubocervical para el compartimento anterior, uniéndose ambas en el arco tendíneo de la fascia endopélvica y el tercero por el cuerpo perineal. Este primer nivel según de Lancey sería de importancia en la etiología del prolapso de cúpula².

Esta complicación puede ocurrir en el 2% de las pacientes con el antecedente de histerectomía^{3,4} aunque algunas series han publicado cifras de hasta un 45%¹. Este defecto en ocasiones puede asociarse a defectos del compartimento anterior y/o posterior, presentando un cistocele y/o enterocele respectivamente⁵.

Se han descrito diversas técnicas quirúrgicas para el tratamiento del prolapso utilizando diferentes puntos anatómicos para la fijación de la cúpula: ligamentos sacroespinoso, iliococcígeo, útero sacro y finalmente el promontorio del sacro. Así mismo también se han utilizado diferentes vías de abordaje (vaginal, abdominal y laparoscópica)⁶⁻⁸. En lo que respecta a la utilización de la laparoscopia en el prolapso de cúpula vaginal están descritas dos técnicas: la suspensión de la cúpula vaginal a los ligamentos útero sacros y la sacrocolpofijación. Esta última es la más utilizada. Consiste en la utilización de una malla que se sutura a la cúpula vaginal, a la fascia pubocervical mediante su brazo anterior y a ambos fascículos puborrectales del músculo elevador del ano mediante su brazo posterior. Finalmente se fija al promontorio del sacro. Esta modificación de la técnica clásica laparotómica descrita por Wattiez et al. hace que la colposacropexia tenga menos recidivas en nivel II que la colpoxia sacroespínosa vaginal, donde es más frecuente la aparición de rectoceles y sobre todo cistocele al no corregir el nivel II^{6,9}.

La técnica de la colposacropexia, que fue descrita por primera vez en 1962, es considerada una de las más efectivas para el tratamiento del prolapso de cúpula vaginal¹⁰. Con la introducción del abordaje laparoscópico para la colposacropexia en 1994-1995 se consiguió disminuir la morbilidad manteniendo una alta tasa de éxito¹¹⁻¹³. Se han publicado tasas de curación del 78-100% en la colposacropexia a través de laparotomía¹² y del 90-100% vía laparoscópica^{11,14,15}. La colposacropexia laparotómica es considerada como el «gold standard» para la corrección del prolapso vaginal^{10,16,17}.

Material y métodos

Catorce pacientes, desde enero de 2011 a enero de 2013, fueron intervenidas en el Hospital Universitario General de Castellón para la corrección del prolapso de cúpula vaginal mediante promontofijación laparoscópica. La paridad de las pacientes fue entre 1 y 3 partos vaginales con un rango de edad entre 49 y 78 años. Las pacientes habían sido histerectomizadas anteriormente. Siete de ellas presentaban asociado al prolapso de cúpula vaginal un prolapso de compartimento anterior y 5 asociaban un prolapso de compartimento posterior. En la *tabla 1* se recogen los antecedentes de las pacientes intervenidas. La clasificación del grado de prolapso se realizó siguiendo la clasificación de Baden-Walker¹⁸. Se indicó la intervención quirúrgica en prolapso de grado III o superior según la clasificación anterior o en prolapso de grado II si la sintomatología de la paciente alteraba su calidad de vida. Todos los procesos fueron realizados por un único cirujano y se utilizó la misma malla de polipropileno macroporo en todas las intervenciones. Para la fijación de la malla al promontorio del sacro se utilizaron anclajes helicoidales de titanio.

Todas las pacientes fueron sometidas al procedimiento quirúrgico bajo anestesia general, previa preparación de colon. Recibieron amoxicilina-clavulánico 2 g. ev. durante el acto quirúrgico. Se mantuvieron con sonda Foley las primeras doce horas. La analgesia se manejó con metamizol o dexketoprofeno cada 6-8 h durante las primeras 24 horas. A partir de las 24 horas posquirúrgica se inició analgesia oral y deambulación de la paciente. En la visita previa a la intervención las pacientes firmaron el consentimiento informado para la intervención.

Tras la colocación de la paciente en posición de litotomía dorsal baja, se realiza la asepsia del campo quirúrgico y colocación de una sonda Foley. El neumoperitoneo se realiza tras la colocación de un trocar de Hasson umbilical y posterior colocación de tres trocates auxiliares: dos laterales de 5 mm y uno de 10 mm suprapúbico. Se coloca un movilizador en la vagina para facilitar el acto quirúrgico.

Se inicia la incisión sobre el promontorio sacro que se continúa a lo largo de la pared pélvica y espacio pararectal hasta la cúpula vaginal, identificando el uréter previamente. La cúpula vaginal se separa del peritoneo, así como de la vejiga y recto, mediante disección roma (*fig. 1*). La malla se fija mediante sus brazos cortos con 3-4 puntos de Vycril 0 a los músculos puborrectales en su cara posterior y posteriormente con otros 3-4 puntos del mismo material a nivel de la fascia pubocervical en su cara anterior (*fig. 2*). En nuestro protocolo quirúrgico se utiliza una malla de polipropileno macroporosa en forma de Y¹⁹.

Tabla 1 Características de las pacientes

Paciente	Edad	Paridad	Prolapso compartimento anterior	Prolapso compartimento medio	Prolapso compartimento posterior	Vía hysterectomía previa	Meses desde primera cirugía
1	64	G3P3	0	2	0	Vaginal	48
2	63	G1P1	0	3	0	Vaginal	53
3	51	G3P2A1	3	4	0	Vaginal	24
4	78	G2P2	3	2	0	Laparotomía	172
5	48	G1P1	0	3	1	Laparoscopia	94
6	66	G1P1	3	3	1	Laparoscopia	63
7	53	G3C1P2	3	0	0	Vaginal	42
8	55	G3P2A1	0	2	0	Vaginal	89
9	60	G3P3	0	4	3	Vaginal	81
10	59	G3P3	3	3	0	Vaginal	66
11	59	G3P3	2	4	0	Laparoscopia	79
12	50	G2A1P1	1	3	0	Laparoscopia	15
13	63	G2P2	0	3	1	Vaginal	102
14	61	G1P1	0	2	1	Laparotomía	269

A: abortos; C: cesáreas; G: gestaciones; P: partos.

En la mayoría de las series se describe el uso de una sutura no reabsorbible para fijar la malla a las estructuras descritas. En nuestro centro se utiliza una sutura reabsorbible tal y como se ha descrito en algunos estudios recientes⁷.

En el siguiente paso, tras comprobar la ausencia de tensión de la malla, se une el brazo libre de la malla al sacro mediante autosutura con anclajes helicoidales de titanio

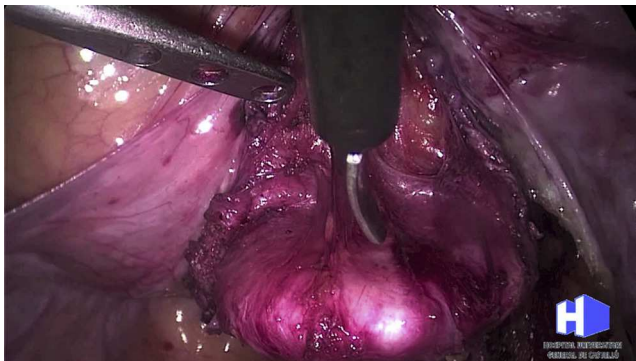

Figura 1 Disección del espacio vésico-vaginal.

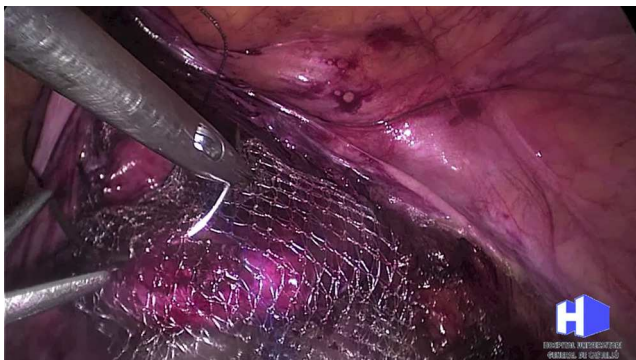

Figura 2 Fijación de la malla a cara anterior vaginal con puntos de Vycril.

(fig. 3). En este paso es importante la localización de la arteria sacra media para evitar su lesión con la colocación de las suturas mecánicas. La autosutura helicoidal de titanio de 5 mm, permite una fácil maniobrabilidad con un largo de 35,5 cm. Contiene 30 anclajes de titanio. El diámetro aproximado de los anclajes helicoidales es de 4 mm y un largo de 3,8 mm. Se peritoniza y cubre la malla con un monofilamento barbado (fig. 4)²⁰. Se deja un drenaje pélvico de modo preventivo.

La principal ventaja de nuestra técnica frente a la vía laparotómica es el abordaje mínimamente invasivo. La laparoscopia aporta ventajas como la mejor visión del campo quirúrgico, menor traumatismo, mejor manejo de la analgesia, menor estancia y mayor precocidad en la recuperación de las actividades de la vida diaria²¹.

Se realizan controles al mes de la intervención, a los 6 meses y al año.

Resultados

El tiempo quirúrgico varió desde los 120 minutos hasta los 240 minutos, con un tiempo medio de 180. El tiempo

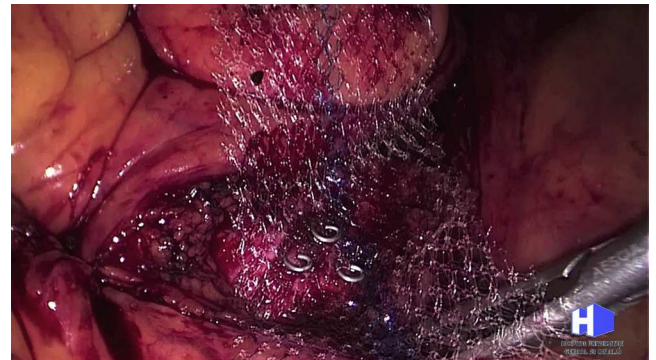

Figura 3 Colocación de anclajes helicoidales de titanio sobre el promontorio sacro.

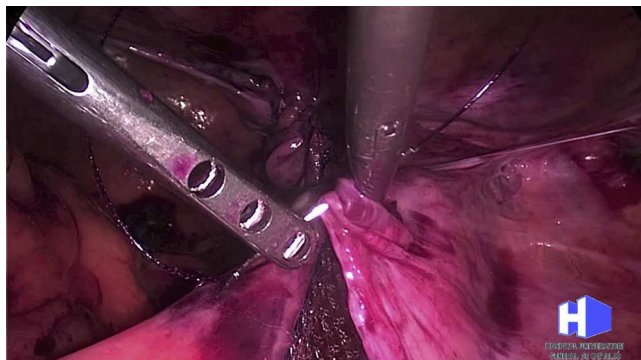


Figura 4 Cierre del peritoneo y recubrimiento de la malla en el espacio retroperitoneal.

quirúrgico ha ido disminuyendo en los últimos casos. No se produjo ninguna complicación intraoperatoria ni postoperatoria. La pérdida hemática estimada fue menor de 50cc en todos los casos, por lo que no se requirió ningún tratamiento ni transfusión. La alimentación se inició a las 6 horas de la cirugía. Se inició deambulacion entre las 12-24 horas, y el alta médica se dio a las 36-48 horas. La estancia media fue de 2,75 días con un ingreso mínimo de dos días y máximo de 4. En el control a los 30 días del postoperatorio no se evidenciaron molestias ni complicaciones.

El seguimiento medio de las pacientes es de 24 meses, con un rango de 9 a 36. Todas excepto una paciente han realizado los controles de seguimiento según el protocolo establecido.

En el control al año se evidenció una pequeña extrusión de malla que se solucionó mediante la resección de la malla con anestesia local. Una incontinencia de urgencia de novo que se solucionó con tratamiento médico y un caso de nicturia. No se han encontrado recidivas del prolapso en ninguna de las pacientes. Para la definición de recidiva se siguieron criterios anatómicos o funcionales. Se consideró recidiva anatómica cuando el prolapso fue igual o superior al previo a la intervención y recidiva funcional la reaparición de la sintomatología asociada al prolapso que motivó la indicación de la cirugía.

Discusión

En la literatura revisada sobre los resultados de la cirugía laparoscópica para el tratamiento del prolapso de cúpula vaginal se encuentran tasas de curación del 92-100%^{6,11,16,17,22-26}. Se ha recomendado en diferentes publicaciones la reparación vía vaginal del cistocele o recotocele en caso de que estos se asocien al prolapso de cúpula vaginal²⁷⁻²⁹. En nuestra experiencia, solo los defectos bajos del compartimento posterior necesitan ser corregidos por vía vaginal, ya que la fijación de la cúpula vaginal al promontorio sacro es un punto importante para la restauración anatómica del suelo pélvico³⁰.

La cirugía abdominal ha demostrado mejores resultados en cuanto a recidivas y dispareunia postoperatoria pero no en cuanto a resultados tanto objetivos como subjetivos de la cirugía³¹.

La vía abdominal presenta un tiempo de cirugía más largo, una mayor curva de aprendizaje y un mayor costo^{10,14,16,29,32}.

Comparando la fijación vaginal al ligamento sacroespinoso con la colposacropexia abdominal laparotómica, Benson³³ concluye que la vía abdominal presenta los mismos resultados que la vía vaginal. Pero la vía abdominal está asociada a un mayor número de morbilidad y complicaciones de la pared abdominal³⁴.

Por lo tanto, un abordaje mínimamente invasivo, como es la colposacropexia laparoscópica, con los resultados de la cirugía abdominal y la morbilidad del abordaje laparoscópico sería la modalidad de tratamiento de elección para el prolapso de cúpula vaginal³⁵.

Comparando la laparoscopia con la laparotomía, también se ha demostrado en varios estudios la igualdad de resultados respecto a la tasa de recidivas de ambas vías de abordaje³⁵.

Las complicaciones publicadas más frecuentes de la colposacropexia laparoscópica incluyen la hemorragia, normalmente por la lesión de los vasos presacros (1,2%)^{17,31,36}; la infección o la erosión de la malla (3,4%)^{22,36}. Otras complicaciones como la lesión ureteral o intestinal son poco comunes. En nuestra serie solo reportamos una extrusión de malla y ninguna de las demás complicaciones.

En un estudio publicado por Culligan se sugiere que el mayor riesgo de fallos ocurre entre los 6 y 12 meses (70-80%), y el 95% ocurre dentro de los dos primeros años posteriores a la cirugía³⁹. En nuestro estudio no se ha producido ninguna recidiva de la técnica con un seguimiento medio de 24 meses.

Hay poca información disponible relacionada con el efecto de la colposacropexia sobre el compartimento posterior, aunque algunas series retrospectivas sugieren una alta tasa de disfunciones intestinales postoperatorias. Estreñimiento, dificultad defecatoria, dolor y presión durante la defecación son algunos de los problemas mencionados en algunas publicaciones^{30,39}. Es de primordial importancia que la malla no quede colocada con tensión. Otra causa para la dificultad defecatoria puede producirse en el postoperatorio tras la realización de una culdoplastia profiláctica, que puede desplazar el recto de manera craneal y distorsionar su normal anatomía. Nuestro estudio no presenta ninguna dificultad defecatoria, justificado por la no realización de la culdoplastia y la cuidadosa colocación de la malla sin tensión.

Respecto al tiempo quirúrgico del proceso hemos observado una disminución del tiempo utilizado, claramente justificado por el avance en la curva de aprendizaje de esta técnica quirúrgica.

Nuestro tiempo máximo de seguimiento en nuestro estudio es de 36 meses. Esto representa una limitación importante, dado que la mayor parte de la literatura establece un periodo más largo para aseverar la seguridad y ausencia de recidiva de la técnica^{37,38}.

Son necesarios estudios con mayor número de pacientes y con un mayor seguimiento a largo plazo para poder asegurar que la colposacropexia laparoscópica presenta resultados y tasas de complicaciones similares a la vía laparotómica.

Conclusiones

En este trabajo, intentamos demostrar que la técnica de la colposacropexia laparoscópica puede ser una vía de abordaje adecuada para el prolapso de cúpula vaginal.

Además, la colposacropexia laparoscópica es una técnica mínimamente invasiva, reproducible, efectiva y segura. La recuperación es rápida y con unos resultados óptimos.

Sin embargo, no existen estudios con seguimiento a largo plazo que nos permitan asegurar resultados a nuestros pacientes.

Responsabilidades éticas

Protección de personas y animales. Los autores declaran que para esta investigación no se han realizado experimentos en seres humanos ni en animales.

Confidencialidad de los datos. Los autores declaran que han seguido los protocolos de su centro de trabajo sobre la publicación de datos de pacientes.

Derecho a la privacidad y consentimiento informado. Los autores declaran que en este artículo no aparecen datos de pacientes.

Conflicto de intereses

Los autores declaran no tener ningún conflicto de intereses.

Bibliografía

- Flynn BJ, Webster GD. Surgical management of the apical vaginal defect. *Curr Opin Urol.* 2002;12:353–8.
- De Lancey JOL. Anatomic aspects of vaginal eversion after hysterectomy. *Am J Obstet Gynecol.* 1992;166:1717–28.
- Lemus SR, Martínez OA, Matute M, Sánchez A, Ramírez R, Hernández M. Sacropey with abdominal fascia in treatment of vaginal prolapse vault of menopausal women. *Ginecol Obstet Mex.* 2003;71:638–45.
- Morley GW, Delancey JO. Sacrospinous ligament fixation for eversion of the vagina. *Am J Obstet Gynecol.* 1998;158 Suppl 4: 872–81.
- Richardson AC. The rectovaginal septum revisited: its relationship to rectocele and its importance in rectocele repair. *Clin Obstet Gynecol.* 1993;36:976–83.
- Wattiez A, Mashiach R, Donoso M. Laparoscopic repair of vaginal vault prolapse. *Curr Opin Obstet Gynecol.* 2003;15 Suppl 4: 315–9.
- S Coolen FA, S van Oudheusden FA, S van Eijndhoven F H, S van der Heiden F T, S Stokmans F R, Mol B et al. AT A comparison of complications between open abdominal sacrocolpopexy and laparoscopic sacrocolpopexy for the treatment of vault prolapse. *JTObst Gynecol Int.* D 2013, Article ID 528636, 7 pages.
- Barbalat Y, Tunuguntla HS. Surgery for pelvic organ prolapse: a historical perspective. *Curr Urol Rep.* 2012;13 Suppl 3: 256–61.
- Ganatra AM, Rozet F, Sanchez-Salas R, Barret E, Galiano M, Cathelineau X, et al. The current status of laparoscopic sacrocolpopexy: a review. *Eur Urol.* 2009;55:1089–105.
- Agarwala N, Hasiak N, Shade M. Laparoscopic sacral colpopexy with Gynemesh as graft material. Experience and results. *J Min Inv Gynecol.* 2007;14 Suppl 5:577–83.
- Nezhat CH, Nezhat F, Nezhat C. Laparoscopic sacral colpopexy for vaginal vault prolapse. *Obstet Gynecol.* 1994;84:885–8.
- Dorsey JH, Cundiff G. Laparoscopic procedures for incontinence and prolapse. *Curr Opin Obstet Gynecol.* 1994;6:223–7.
- Lyons TL. Minimally invasive treatment of urinary stress incontinence and laparoscopically directed repair of pelvic floor defects. *Clin Obstet Gynecol.* 1995;38:380–91.
- Antiphon P. Laparoscopic promontory sacral colpopexy: is the posterior, recto-vaginal, mesh mandatory. *Eur Urol.* 2004;45: 665–71.
- Rozet F, Mandron E, Arroyo C, Andrews H, Cathelineau X, Mombet A, et al. Laparoscopic sacral colpopexy approach for genitourinary prolapse; experience with 363 cases. *Eur Urol.* 2005;47 Suppl 2:230–6.
- Timmons MC, Addison WA. Mesh erosion after abdominal sacral colpopexy. *J Pelvic Surg.* 1997;3:75–80.
- Baessler K, Schuessler B. Abdominal sacrocolpopexy and anatomy and function of the posterior compartment. *Obstet Gynecol.* 2001;97:678–84.
- Baden WF, Walter TA, Lindsay HJ. The vaginal profile. *Tex Med J.* 1968;64:56–8.
- Sergent F, Desilles N, Saborin JC, Marie JP, Bunel C, Marpeau L. Which prostheses to use in mesh sacrocolpopexy? Experimental and clinical study. *Gynecol Obstet Fertil.* 2014;42:499–506.
- Deffieux X, Pachy F, Donnadieu AC, Trichot C, Faivre E, Fernandez H. Peritoneal closure using absorbable knotless device during laparoscopic sacrocolpopexy. *J Gynecol Obstet Biol Reprod (Paris).* 2011;40:65–7.
- Lefebvre G. Surgical Management of vaginal vault prolapse. *Int J Gynaecol Obstet.* 2009;107 Suppl 2:S48.
- Nygaard IE, McCreery R, Brubaker L, Connolly A, Cundiff G, Weber AM, et al. Abdominal sacrocolpopexy: a comprehensive review. *Obstet Gynecol.* 2004;104:805–23.
- Carter JE, Winter M, Mendelsohn S, Saye W, Richardson AC. Vaginal vault suspension and enterocele repair by Richardson-Saye laparoscopic technique; description of training technique and results. *J Soc Laproend Surg.* 2001;5:29–36.
- Serman EI, Cook JR, O'Shea RT. Two-year experience with laparoscopic pelvic floor repair. *J Am Assoc Gynecol Laparosc.* 2003;10:38–45.
- Ross JW. Apical vault repair, the cornerstone of pelvic vault reconstruction. *Int Urogynecol J.* 1997;8:146–52.
- Sundaram CP, Venkatesh R, Landman J, Klutke CG. Laparoscopic sacrocolpopexy for the correction of vaginal vault prolapse. *J Endourol.* 2004;18 Suppl 7:620–3.
- Nichols DH. Surgery for pelvic floor disorders. *Surg Clin North Am.* 1991;71:927–46.
- Baden W, Walker T. Surgical repair of vaginal defects. Philadelphia: Lippincott; 1993: 9–24.
- Moreno R, Martinez C, Ramis M, Lizarbelranzo R. *Prog Obstet Ginecol.* 2014;57 Suppl 2:62–5.
- Maher C, Baessler K, Glazener CMA, Adams EJ, Hagen S. Tratamiento quirúrgico del prolapso de órganos pélvicos en mujeres (The Cochrane Library, 2008 Issue 3, 1-333. Chichester, UK: John Wiley & Sons, Ltd.).
- Paraiso MFR, Walters MD, Rackley RR, Melek S, Hugney C. Laparoscopic and open sacral colpopexies: a cohort study. *Am J Obstet Gynecol.* 2005;192:1752–8.
- Benson JT, Lucente V, McClellan E. Vaginal vs abdominal reconstructive surgery for the treatment of pelvic support defects: a prospective randomized study with long-term outcome evaluation. *Am J Obstet Gynecol.* 1996;175:1419–22.
- Nosti PA, Umoh Andy U, Kane S, White DE, Harvie HS, Lowenstein L, et al. Outcomes of abdominal and minimally invasive sacrocolpopexy: a retrospective cohort study. *Female Pelvic Med Reconstr Surg.* 2014;20 Suppl 1:33–7.
- Bassaly R, McCullough M, Hussamy D, Downes K, Hoyte L, Hart S. Technical preferences of surgeons performing a sacrocolpopexy procedure. *Surg Technol Int.* 2012;22:189–94.
- Hardiman PJ, Drutz HP. Sacrospinous vault suspension and abdominal colposacropey: success rates and complications. *Am J Obstet Gynecol.* 1996;175:612–5.
- Freeman RM, Pantazis K, Thomson A, Frappell J, Bombieri L, Moran P, et al. A randomized controlled trial of abdominal versus

- laparoscopic sacrocolpopexy for the treatment of posthysterectomy vaginal vault prolapse: LAS study. *Int Urogynecol J.* 2013;24 Suppl 3:377–84.
37. Culligan PJ, Murphy M, Blackwell L, Hammons G, Graham C, Heit MH. Long-term success of abdominal sacral colpopexy using synthetic mesh. *Am J Obstet Gynecol.* 2002;187:1473–80.
38. Sarlos D, Kots L, Ryu G, Schaer G. Long-term follow-up of laparoscopic sacrocolpopexy. *Int Urogynecol J.* 2014;25 Suppl 9:1207–12.