



## PROGRESOS de OBSTETRICIA Y GINECOLOGÍA

www.elsevier.es/pog



### CASO CLÍNICO

# Carcinoma de células escamosas de localización umbilical con origen primario en cérvix (nódulo de la hermana María José)



Francisco Javier Torres Gómez\*, Pilar Fernández Machín, Antonia Martínez Moyano, Sergio Vázquez Caldito y Javier Ulibarrena Estévez

Unidad de Anatomía Patológica, Área de Gestión Clínica de Biotecnología, Agencia Empresarial Sanitaria Bajo Guadalquivir, Utrera, Sevilla, España

Recibido el 24 de septiembre de 2014; aceptado el 18 de noviembre de 2014  
Disponible en Internet el 20 de enero de 2015

#### PALABRAS CLAVE

Carcinoma de células escamosas;  
Metástasis;  
Umbilical;  
Nódulo de la hermana María José

#### KEYWORDS

Squamous cell carcinoma;  
Metastasis;  
Umbilical;  
Sister Mary Joseph's nodule

**Resumen** El nódulo de la hermana María José es la denominación que recibe la metástasis cutánea de localización umbilical de neoplasias de distinta localización. Las neoplasias del tracto gastrointestinal suponen el origen primario más frecuente (dentro de su infrecuencia), seguidas de las del aparato genital femenino. El carcinoma de células escamosas es un fenotipo tumoral infrecuentemente identificado en el estudio histológico de estos peculiares nódulos metastásicos. Es por ello que consideramos de interés presentar este caso de metástasis cutánea umbilical de un carcinoma de células escamosas cervical, al tiempo que analizamos el papel que la determinación de la sobreexpresión de la proteína p16 puede ejercer en este tipo de situaciones. © 2014 SEGO. Publicado por Elsevier España, S.L.U. Todos los derechos reservados.

**Squamous cell carcinoma in the umbilicus with primary location in the uterine cervix (Sister Mary Joseph's nodule)**

**Abstract** Sister Mary Joseph's nodule refers to an umbilical metastasis from a heterogeneous group of neoplasms. Gastrointestinal neoplasms are the most common primary location (but are still infrequent), followed by female genital tract lesions. Squamous cell carcinoma is a rare tumoral phenotype in these situations. Consequently, we report a rare case of umbilical cutaneous metastasis of squamous cell carcinoma from the uterine cervix and stress the utility of the determination of p16 overexpression in this context. © 2014 SEGO. Published by Elsevier España, S.L.U. All rights reserved.

\* Autor para correspondencia.

Correo electrónico: javiertorresgomez@yahoo.es (F.J. Torres Gómez).

## Introducción

La presencia de neoplasias de localización umbilical con origen primario en el útero no es excepcional, aunque sí infrecuente. Aún menos frecuente es su fenotipo escamoso, circunstancia que, añadida a los antecedentes del paciente como en nuestro caso, permite realizar un diagnóstico de certeza que se ve refrendado con la demostración de la sobreexpresión de la proteína p16, circunstancia secundaria a la infección e integración del genoma del virus del papiloma humano en las células huésped del cérvix, desencadenando una cascada de acontecimientos que suponen la transformación neoplásica celular.

## Caso clínico

Se trata de una mujer de 57 años con antecedente de carcinoma de células escamosas de cérvix inoperable sometida a tratamiento radio y quimioterápico 2 años antes del episodio actual. Acude a consulta de Cirugía por la rápida aparición de una lesión nodular de 5 cm, focalmente ulcerada, a nivel umbilical. Se realiza la exéresis quirúrgica de la misma, remitiéndose a la Unidad de Anatomía Patológica una elipse cutánea de 7 × 2,5 cm de dimensiones máximas centrada por lesión excrecente cupuliforme y pardusca de superficie brillante (fig. 1), que se seria y se procesa según rutina (fig. 2). El estudio histológico demostró una epidermis sin alteraciones significativas. A nivel de dermis media, y extendiéndose hasta el margen profundo de resección, se observó la presencia de múltiples grupos laminares de fenotipo escamoso con queratinización central en forma de perlas córneas, algunas de localización intersticial rodeadas de una respuesta inflamatoria granulomatosa de tipo «a cuerpo extraño» (figs. 3 y 4). A pesar de tratarse de una neoplasia relativamente bien caracterizada desde el punto de vista morfológico, decidimos determinar mediante técnicas inmunohistoquímicas si la proteína p16 se encontraba sobreexpresada en las células neoplásicas. La positividad demostrada para p16 (fig. 5), junto con la morfología, permitió asignar un origen primario en el cuello uterino (carcinoma de células escamosas previo con idéntico fenotipo). La paciente falleció al mes de realizar el diagnóstico confirmando el Servicio de Ginecología la extensión multiorgánica de la enfermedad. No se realizó necropsia posterior.

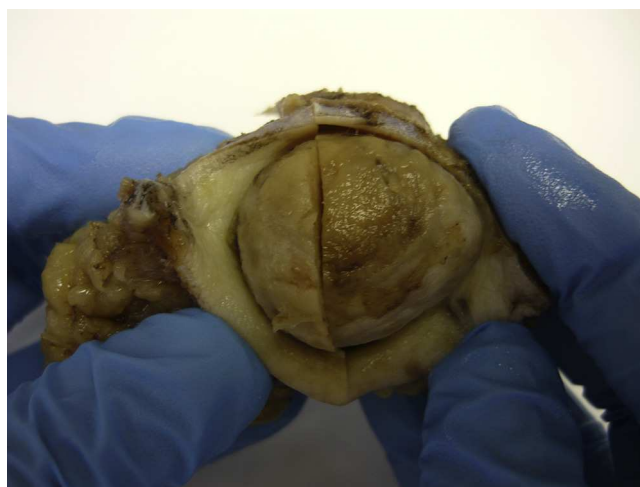
## Discusión

El presente caso constituye un ejemplo del tradicionalmente conocido «nódulo de la hermana María José». Julia Dempsey (hermana María José) fue supervisora de Enfermería en el Hospital de Santa María, actual Clínica Mayo, de Rochester, Minnesota, Estados Unidos, en el primer cuarto del siglo xx. Su nombre ha pasado a la Historia de la Medicina al observar cómo muchos pacientes con lesiones malignas abdominales y pélvicas presentaban nódulos cutáneos a nivel umbilical<sup>1</sup>. Se trataba de nódulos excrecentes de diferente tamaño, muchos de ellos dolorosos o ulcerados. Fue Hamilton Bailey, cirujano inglés, quien en 1949 habló por primera vez de «nódulo de la hermana María José», terminología consagrada con el tiempo<sup>2</sup>.

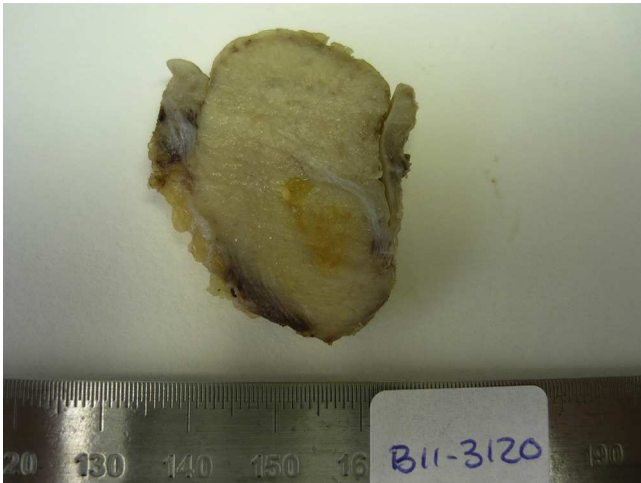
Se trata de un implante neoplásico cutáneo asociado a neoplasias de diferente localización, siendo las gastrointestinales las más frecuentes<sup>3</sup>. No obstante, debido a la proximidad del aparato reproductor femenino a la región umbilical, no debe de resultar extraño que se hayan descrito casos secundarios a neoplasias ováricas, endometriales y cervicales<sup>4-7</sup>. Otras localizaciones primarias menos frecuentes han sido descritas<sup>8,9</sup>. Sin embargo, la lectura de los trabajos que versan sobre el tema dejan claro que se trata, en su mayoría, de adenocarcinomas de diferente origen primario, resultando las neoplasias escamosas, como la de nuestro caso, mucho menos frecuentes.

El nódulo de la hermana María José es una manifestación tardía de la enfermedad primaria, sea esta conocida o no; es por ello que su presencia se asocia a mal pronóstico, tal como corresponde a una neoplasia diseminada. Se estima que la supervivencia media de los pacientes está en torno a los 6-12 meses tras su diagnóstico, siendo solo un 15% los que sobreviven más de 2 años, circunstancia asociada a las posibilidades quirúrgicas y, sobre todo, a la aplicación de radio y quimioterapia, según cada caso<sup>10-16</sup>.

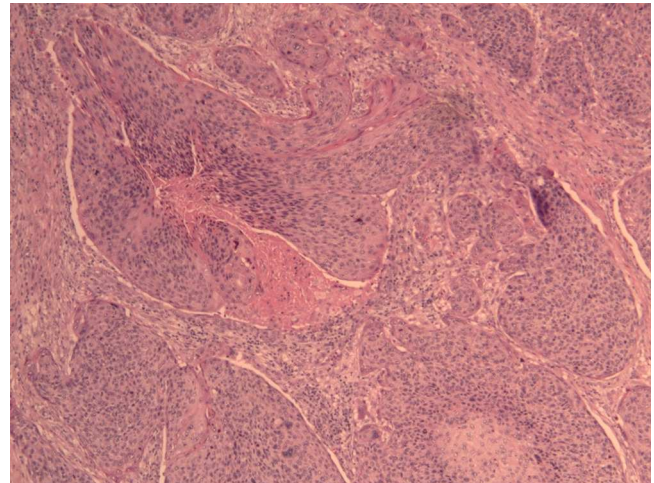
El diagnóstico es siempre histológico, si bien la clínica es lo suficientemente característica como para orientar al médico en su juicio clínico. Existen trabajos que describen el papel de la punción-aspiración con aguja fina en el diagnóstico de nódulos metastásicos umbilicales<sup>17</sup>. En cualquier caso, es fundamental realizar correlaciones clinicopatológicas para caracterizar las localizaciones primaria y secundaria de la lesión. Como hemos comentado, al ser el nódulo umbilical una localización secundaria asociada a un estadio avanzado de la enfermedad de base, en la mayoría de las ocasiones la localización primaria será aportada por el clínico a la hora de remitir el material para estudio citohistológico. De no ser así, el patólogo deberá requerir la información pertinente. Existen casos en los que el origen primario no es conocido; en estas circunstancias se deberá poner en marcha un protocolo de búsqueda del asiento primario, teniendo en cuenta que las localizaciones gastrointestinal y ginecológica son las más frecuentes. En



**Figura 1** Nódulo de la hermana María José. Imagen macroscópica. Se observa un nódulo focalmente ulcerado en superficie.



**Figura 2** Nódulo de la hermana María José. Imagen macroscópica. La superficie de corte del nódulo tumoral muestra un aspecto fasciculado y una tonalidad blanquecina, con focos amarillentos.

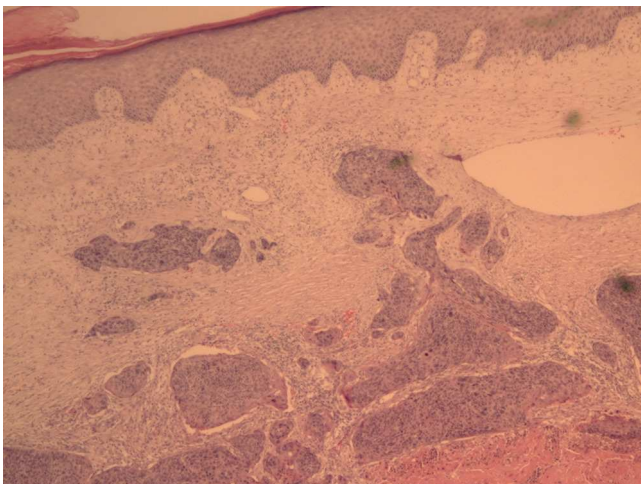


**Figura 4** Nódulo de la hermana María José. En la imagen histológica se observan con detalle los nidos neoplásicos. Se trata de grupos geográficos constituidos por células escamosas con atipia y actividad mitótica (HE,  $\times 100$ ).

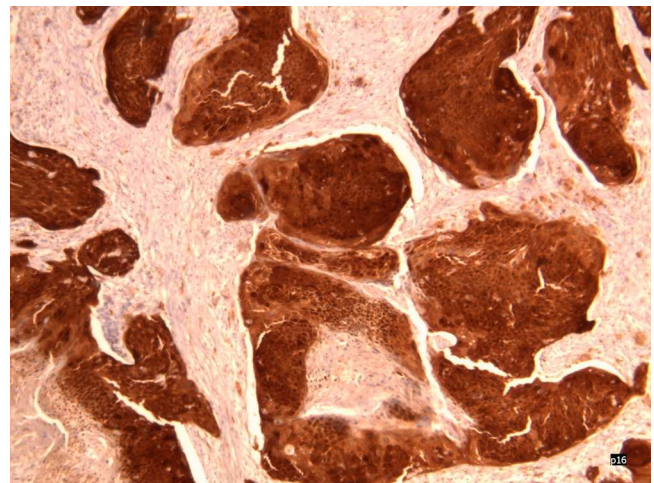
aquellos casos en los que el fenotipo tumoral sea escamoso, como en el que aquí presentamos, cobra gran importancia realizar una determinación de la sobreexpresión de la proteína p16. En caso de positividad, podremos asegurar con bastantes garantías que el origen primario se sitúa en el cérvix uterino, información que corrobora y complementa el dato de carcinoma de células escamosas a este nivel, generalmente ya conocido a la hora de realizar el estudio histológico.

Numerosos trabajos en la literatura analizan la interrelación entre la infección por el virus del papiloma humano, la integración del genoma viral en el material genético de la célula huésped, la sobreexpresión de la proteína p16,

circunstancia que puede ser fácilmente apreciada por métodos inmunohistoquímicos, y el desarrollo del carcinoma de cérvix uterino<sup>18-22</sup>. Es por ello que creemos que esta técnica debe incluirse en el panel inmunohistoquímico que acompañe al estudio del nódulo de la hermana María José de origen desconocido, máxime cuando la histología demuestre que se trata de un carcinoma de células escamosas; estableceremos, pues, al mismo tiempo, el diagnóstico diferencial con carcinomas de células escamosas cutáneos primarios en localización umbilical, infrecuentes, aun cuando estos, a diferencia de los metastásicos, muestren una afectación epidérmica marcada, estén peor delimitados y se acompañen de reacción tisular marcada.



**Figura 3** Nódulo de la hermana María José. En la imagen histológica se observa cómo nidos neoplásicos de fenotipo escamoso ocupan la dermis sin alcanzar la epidermis (HE,  $\times 40$ ).



**Figura 5** Nódulo de la hermana María José. En la imagen histológica se observa cómo la neoplasia muestra positividad inmunohistoquímica para p16, demostrando, por tanto, la sobreexpresión de la misma (p16  $\times 200$ ).

## Responsabilidades éticas

**Protección de personas y animales.** Los autores declaran que para esta investigación no se han realizado experimentos en seres humanos ni en animales.

**Confidencialidad de los datos.** Los autores declaran que han seguido los protocolos de su centro de trabajo sobre la publicación de datos de pacientes.

**Derecho a la privacidad y consentimiento informado.** Los autores declaran que en este artículo no aparecen datos de pacientes.

## Conflicto de intereses

Los autores declaran no tener ningún conflicto de intereses.

## Bibliografía

- Powell JL. Powell's pearls: Eponyms in medical and surgical history. Sister Joseph's nodule; Sister Mary Joseph (1856-1939). *J Surg Educ.* 2011;68:442-3.
- Abu-Hilal M, Newman JS. Sister Mary Joseph and her nodule: Historical and clinical perspective. *Am J Med Sci.* 2009;337:271-3.
- Lin CC, Liu KL, Lin JT, Lin MT, Wang HP. Education and imaging. Gastrointestinal: Sister Mary Joseph nodule. *J Gastroenterol Hepatol.* 2008;23:1462.
- Brustman L, Selter V. Sister Joseph's nodule. Seven cases of umbilical metastases from gynecologic malignancies. *Gynecol Oncol.* 1984;19:155-62.
- Majmudar B, Wiskind AK, Croft BN, Dudley AG. The Sister (Mary) Joseph nodule: Its significance in gynecology. *Gynecol Oncol.* 1991;40:152-9.
- Singh H, Sharma P, Reddy RM, Bal C, Malhotra A, Kumar R. Sister Mary Joseph nodule in endometrial carcinoma: Detection with FDG PET/CT. *Clin Nucl Med.* 2013;38:e263-4.
- Sengupta S, Church E, Chia KV. Sister Mary Joseph's nodule: Recurrent endometrial adenocarcinoma presenting as an umbilical metastasis. *J Obstet Gynaecol.* 2009;29:170-1.
- Renner R, Sticherling M. Sister Mary Joseph's nodule as a metastasis of gallbladder carcinoma. *Int J Dermatol.* 2007;46:505-7.
- Kruczek K, Nabhan C. Sister Mary Joseph nodule from prostate cancer. *J Am Osteopath Assoc.* 2012;112:462.
- Piura B. [Umbilical metastasis: Sister Mary Joseph's nodule] Hebrew. *Harefuah.* 2006;145:505-9. 550.
- Dubreuil A, Domp Martin A, Barjot P, Louvet S, Leroy D. Umbilical metastasis or Sister Mary Joseph's nodule. *Int J Dermatol.* 1998;37:7-13.
- Behtash N, Mehrdad N, Shamshirsaz A, Hashemi R, Amouzegar Hashemi F. Umbilical metastasis in cervical cancer. *Arch Gynecol Obstet.* 2008;278:489-91.
- Edozien LC, Obed JY, Williams GA, Ladipo OA. Squamous carcinoma of the cervix metastatic to the umbilicus. Case report. *Eur J Gynaecol Oncol.* 1994;15:152-3.
- Hayes AG, Berry 3rd AD. Cutaneous metastasis from squamous cell carcinoma of the cervix. *J Am Acad Dermatol.* 1992;26:846-50.
- Malfetano JH. Skin metastases from cervical cancer: A fatal event. *Gynecol Oncol.* 1986;24:177-82.
- Imachi M, Tsukamoto N, Kinoshita S, Nakano H. Skin metastasis from carcinoma of the uterine cervix. *Gynecol Oncol.* 1993;48:349-54.
- Schneider V, Smyczek B. Sister Mary Joseph's nodule. Diagnosis of umbilical metastases by fine needle aspiration. *Acta Cytol.* 1990;34:555-8.
- Christal JL, Valente PT. The utility of p16 immunohistochemistry in the diagnosis of cervical intraepithelial neoplasia. *Pathol Case Rev.* 2006;11:117-20.
- Tsoumpou I, Arbyn M, Kyrgiou M, Wentzensen N, Koliopoulos G, Martin-Hirsch P, et al. p16(INK4a) immunostaining in cytological and histological specimens from the uterine cervix: A systematic review and meta-analysis. *Cancer Treat Rev.* 2009;35:210-20.
- Von Knebel Doeberitz M. New markers for cervical dysplasia to visualise the genomic chaos created by aberrant oncogenic papillomavirus infections. *Eur J Cancer.* 2002;38:2229-42.
- Yildiz IZ, Usubütün A, Firat P, Ayhan A, Küçükali T. Efficiency of immunohistochemical p16 expression and HPV typing in cervical squamous intraepithelial lesion grading and review of the p16 literature. *Pathol Res Pract.* 2007;203:445-9.
- Anschau F, Schmitt VM, Lambert AP, Gonçalves MA, Machado DC. Transition of cervical carcinoma in situ to invasive cancer: Role of p16 INK4a expression in progression and in recurrence. *Exp Mol Pathol.* 2009;86:46-50.