



PROGRESOS de OBSTETRICIA Y GINECOLOGÍA

www.elsevier.es/pog



CASO CLÍNICO

Primeros 3 casos en España de gestación a término tras tratamiento de miomas mediante cirugía no invasiva MRgFUS

Helena Millán Cantero ^{a,*}, Jerónimo Suárez Ramos ^b, Elena García Laffitte ^c
y Emilio Gómez González ^d

^a Departamento de Ginecología, Instituto Cartuja, Sevilla, España

^b Departamento de Radiología e Investigación, Instituto Cartuja, Sevilla, España

^c Departamento de Desarrollo e Innovación, Instituto Cartuja, Sevilla, España

^d Grupo de Física Interdisciplinar, ETSI, Universidad de Sevilla, Sevilla, España

Recibido el 26 de enero de 2011; aceptado el 4 de mayo de 2011

Accesible en línea el 17 de septiembre de 2011

PALABRAS CLAVE

Cirugía no invasiva;
Fibromas;
Magnetic resonance
guided focused
ultrasound surgery;
Miomas;
Resonancia magnética;
Ultrasonidos

KEYWORDS

Non-invasive surgery;
Uterine fibroids;
Magnetic resonance
guided focused
ultrasound surgery;
Myoma;
Magnetic resonance;
Ultrasound

Resumen La tecnología MRgFUS (*magnetic resonance guided focused ultrasound surgery*) es una técnica de cirugía no invasiva basada en la necrosis coagulativa térmica del tejido mediante la concentración —focalización— de ultrasonidos guiados por resonancia magnética. Es una novedosa tecnología aprobada por la Food and Drug Administration norteamericana en 2004 y por la Unión Europea (marca CE) en 2006 para el tratamiento de los miomas uterinos. En 2010 recibió la aprobación CE para el tratamiento de la adenomiosis y se está desarrollando para el tratamiento no invasivo de otras patologías tumorales, principalmente en oncología. Presentamos los primeros 3 casos de gestaciones tras tratamiento de miomas conseguidos en Instituto Cartuja, único centro en España con la tecnología MRgFUS, concluyendo que se trata de una técnica fiable, segura y efectiva para el tratamiento de fibromas uterinos incluso en mujeres con deseo genésico.

© 2011 SEGO. Publicado por Elsevier España, S.L. Todos los derechos reservados.

First three cases in Spain of term pregnancy after treatment of uterine fibroid with non-invasive MRgFUS surgery

Abstract Magnetic resonance-guided focused ultrasound surgery (MRgFUS) is a non-invasive surgical technique based on thermal coagulative necrosis of tissue by focused ultrasound guided by magnetic resonance. This fairly recent technique was approved by the American Food and Drug Administration in 2004 and by the European Union in 2006 for the treatment of uterine fibroids. In 2010 MRgFUS was approved by the European Union (CE label) for the treatment of adenomyosis and is being developed for the non-invasive treatment of other tumoral diseases, mainly in oncology. We present the first three cases of pregnancy achieved at the

* Autor para correspondencia.

Correo electrónico: hemillan@institutocartuja.com (H. Millán Cantero).

Instituto Cartuja, the only site in Spain with MRgFUS technology. We conclude that MRgFUS is a safe, reliable and effective technique for the treatment of uterine fibroids, even in women with a desire to preserve fertility.

© 2011 SEGO. Published by Elsevier España, S.L. All rights reserved.

Introducción

La aplicación terapéutica de la concentración de la energía de los ultrasonidos fue demostrada hace décadas. Sin embargo, su aplicación clínica a la cirugía no invasiva mediante la focalización de ultrasonidos presenta el problema de definir bien la diana y de obtener una evaluación en retroalimentación (*feedback*) adecuada sobre el grado y localización del efecto térmico. La resonancia magnética (RM) permite definir, en tres dimensiones (3D) y con la precisión espacial requerida, la zona objetivo del haz de ultrasonidos, estimar el volumen de ablación y cuantificar, evaluando en tiempo real, el aporte de energía y los cambios térmicos¹ en el tejido.

La tecnología MRgFUS (*magnetic resonance guided focused ultrasound surgery*) es una nueva técnica de cirugía no invasiva basada en la necrosis termocoagulativa del tejido mediante la concentración —focalización— de ultrasonidos guiados por RM. Es una novedosa tecnología aprobada por la FDA norteamericana en 2004 y por la Unión Europea (marca CE) en 2006 para el tratamiento de los miomas uterinos. En 2010 recibió la aprobación CE para el tratamiento de la adenomiosis y se está desarrollando para el tratamiento no invasivo de otras patologías tumorales². En Europa se está aplicando desde entonces para el tratamiento no invasivo de los fibromas uterinos y como tratamiento paliativo del dolor en las metástasis óseas sintomáticas³.

Existen estudios muy prometedores en marcha con otras aplicaciones como el cáncer de próstata de riesgo bajo e intermedio, tumores cerebrales y el aporte localizado de fármacos (*targeted drug delivery* [TDD]). Esta última aplicación se fundamenta en la liberación de determinados quimioterápicos contenidos en liposomas termosensibles en zonas concretas de la anatomía mediante la aplicación de los ultrasonidos en la zona deseada, optimizando así sus efectos terapéuticos y minimizando los efectos indeseables sistémicos⁴.

La aplicación de la tecnología de cirugía no invasiva MRgFUS en ginecología para el tratamiento de los miomas resulta de especial interés, sobre todo cuando confluyen ciertas circunstancias, como las mujeres nulíparas con miomas sintomáticos a las que es necesario realizar una miomectomía. El riesgo de acabar en una histerectomía sin haber cumplido su deseo genésico e incluso el periodo de espera recomendado tras la cirugía para conseguir una gestación en mujeres afeadas hace que esta técnica resulte prometedora⁵.

No obstante, como en todo procedimiento quirúrgico, existen unos criterios de inclusión y exclusión clínicos y radiológicos muy específicos, y que resumimos en las tablas 1–3.

El Instituto Cartuja, en Sevilla, es el único centro en España con la tecnología MRgFUS. Desde su puesta en marcha en 2008, se han tratado un total de 50 casos de pacientes de fibromas uterinos, entre los cuales han tenido lugar 3 gestaciones a término.

En Europa, Asia e Israel ya hay más de 80 casos de gestaciones publicadas^{6,7} tras tratamiento de fibromas con esta tecnología, aunque en Estados Unidos, la FDA norteamericana aún no incluye como posibles candidatas al tratamiento de miomas mediante esta técnica a pacientes sin deseo genésico cumplido.

Las pacientes contactan con Instituto Cartuja generalmente a través de Internet y se les pide que rellenen un cuestionario clínico y envíen una RM de pelvis con contraste en formato estándar (DICOM). Los equipos de ginecología y radiología revisan los datos y si la paciente cumple los criterios de inclusión contactan con ella para una cita previa donde se le informa exhaustivamente. También se les pide que rellenen un cuestionario clínico de síntomas basado en la SSS (*symptom severity scale of uterine fibroid symptom quality of life*) de la Sociedad Americana de Ginecólogos, que es un cuestionario que permite cuantificar la sintomatología clínica asociada a los miomas y la repercusión que tiene sobre la calidad de vida de la paciente.

En el tratamiento, se planifica en 3D la zona objetivo de los ultrasonidos y se define el número y tamaño de los puntos de concentración (denominados puntos de sonicación) de los ultrasonidos necesarios para destruir el tumor. Asimismo, se

Tabla 1 Criterios clínicos de inclusión

| |
|---------------------|
| Mayor de 18 años |
| Premenopausia |
| Mioma sintomático |
| Mioma mayor de 3 cm |

Tabla 2 Criterios clínicos de exclusión

| |
|---|
| Gestante/lactancia |
| Antecedente de embolización previa* |
| Cicatriz abdominal extensa |
| Tatuajes abdominales |
| Antecedente de liposucción |
| Peso > 110 kg o IMC > 30 |
| Claustrofobia o incapacidad de comunicación |
| Contraindicación para postura prolongada |
| Útero > 26 semanas o con un volumen > 300 cc |
| > de 3 miomas > de 4 cm |
| Mioma > 12 cm |
| Mioma subseroso pediculado |
| Mioma calcificado |
| Mioma intracavitario > 3 cm |
| Enfermedad médica grave: insuficiencia renal, accidente vascular-cerebral; cardiopatía inestable, anticoagulación, etc. |
| Contraindicaciones de la resonancia magnética: dispositivo intrauterino, marcapasos, desfibrilador, clip |

Tabla 3 Criterios radiológicos de exclusión

| |
|------------------------------------|
| Interposición de asas intestinales |
| Cercanía a plexo sacro < de 4 cm |
| Cercanía a serosa < de 1,5 cm |
| Sospecha de malignidad |
| Mioma tipo III en T1 |

definen con precisión las zonas donde no se desea que se concentre energía de los ultrasonidos (vías nerviosas, asas intestinales, etc.) y se realiza una simulación de las trayectorias de los haces ultrasónicos previa. Si es necesario en algún punto de sonicación, se modifican las trayectorias de emisión de los ultrasonidos para evitar esas zonas delimitadas. Cuando se finaliza la aplicación de los ultrasonidos, se evalúa el resultado con una resonancia magnética con contraste, midiéndose el *non perfused volume* (NPV), obtenido en el objetivo.

Los controles postratamiento son telefónicos a las 24 h, a la semana, a los 3 meses, a los 6 meses y a los 18 meses. En estos dos últimos, se les solicita RM de control y se les pide que rellenen de nuevo el cuestionario de síntomas para cuantificar la mejoría.

Se trata de una técnica que presenta pocos efectos indeseables, y ninguno grave, que se lleva a cabo con una duración entre 3-5 horas bajo sedación consciente con midazolam y fentanilo. Las pacientes son dadas de alta media hora después y se incorporan a su vida normal en un plazo de 48 h⁸.

Casos clínicos

Presentamos los tres primeros casos de pacientes tratadas de miomas uterinos con MRgFUS en España que han conseguido gestación postratamiento:

Caso 1

Mujer de 39 años, nuligesta, que presentaba una esterilidad primaria de 3 años de evolución de etiología desconocida.

Como sintomatología refería hipermenorreas y presión abdominal. En la RM previa al tratamiento se visualizaron dos miomas intramural de 16 cc (3 cm de diámetro máximo) y subseroso en cara posterior de 18 cc (3,2 cm).

Durante el tratamiento se consiguió un 95% de necrosis del intramural con un NPV de 15,2 cc. El subseroso se trató solo en el 40% porque la paciente refirió dolor durante las sonicaciones con un NPV de 7,2 cc.

La paciente no refirió ningún efecto secundario y sí una mejoría inmediata de sus síntomas. A los 4 meses, consiguió una gestación espontánea que terminó en una cesárea programada a término por mioma previo con la extracción de un feto vivo mujer de 3.800 g.

Caso 2

Mujer de 36 años con dos gestaciones previas, un aborto espontáneo y un parto vaginal. Refería una esterilidad secundaria de un año de evolución así como dolor abdominal que relacionaba con el mioma.

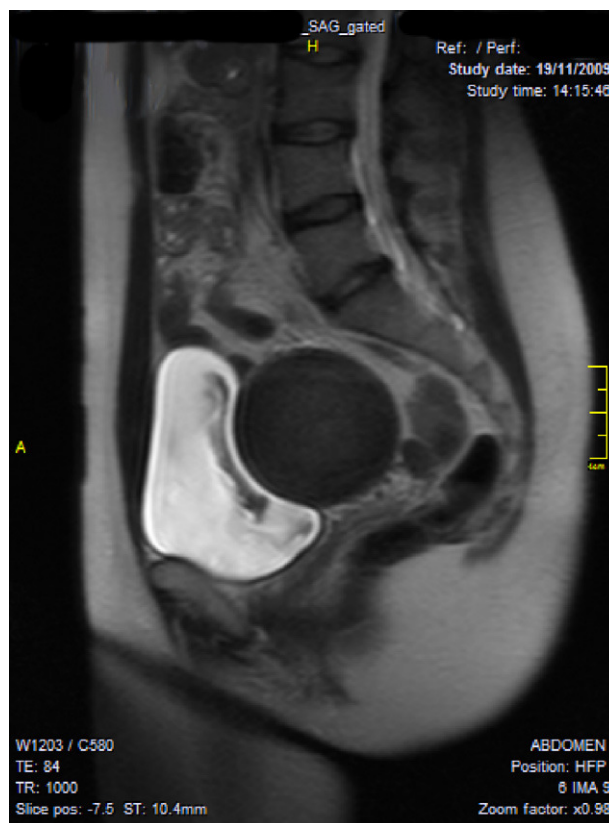


Figura 1 Mioma intramural de 170 cc en T2.

En la RM se describió mioma anterior intramural de 170 cc (7 cm de diámetro máximo) (fig. 1).

Durante el tratamiento de 100 sonicaciones se necrosó un 90% con un NPV de 153 cc (fig. 2). Como único efecto secundario refirió rectorragia escasa las primeras 24-48 h. Al mes del tratamiento, tuvo un embarazo espontáneo.

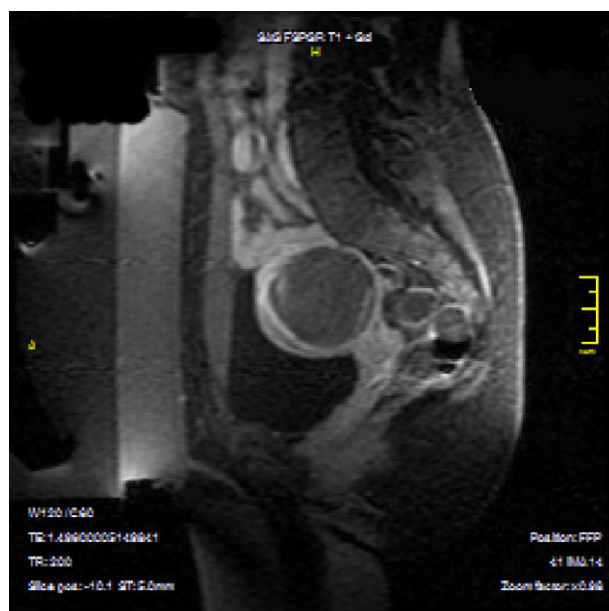


Figura 2 Mioma necrosado en 90% en T1.

Durante la gestación tuvo dos episodios de sangrado auto-limitado en el primer trimestre y otro en el tercer trimestre, siendo diagnosticada de placenta previa marginal. La terminación del embarazo se llevó a cabo mediante cesárea urgente a las 38 semanas por vasa previa. Dio a luz un feto varón vivo con un peso de 2.800 g.

Caso 3

Mujer de 38 años, nuligesta. Eumenorreica, como sintomatología solo presentaba tumoración abdominal.

En la RM se observó un mioma intramural en cara anterior de 270 cc (8 cm) que fue tratado con análogos de la GnRH para disminuir su volumen y su vascularización durante 6 meses.

El tratamiento se llevó a cabo sin complicaciones; se realizaron 100 sonicaciones, obteniendo un 50% de necrosis y un NPV de 135 cc. No hubo efectos secundarios reseñables.

A los 5 meses del tratamiento la paciente tuvo una gestación espontánea que concluyó en parto eutócico a las 39 + 2 semanas de un feto vivo, mujer, de 2.700 g de peso.

Discusión

La tecnología de cirugía no invasiva MRgFUS, además de tratarse de un método seguro y eficaz para el tratamiento de los miomas uterinos, es perfectamente útil en mujeres nulíparas con deseo de descendencia⁹. Hoy en día, el planteamiento en este campo es cada vez más conservador, entre otras causas por el retraso de la maternidad y probablemente con el tiempo, cuando se generalice su uso, la cirugía MRgFUS puede llegar a ser un arma más para el tratamiento de miomas, sin desplazar a ningún otro tratamiento existente.

Así como para los miomas subserosos pediculados la técnica recomendada es la laparoscopia y para los submucosos tipo I y II, es la resectoscopia, la cirugía MRgFUS puede ser de utilidad en mujeres con miomas submucosos tipo II que deseen descendencia o en miomas intramurales sintomáticos para evitar un miomectomía múltiple o histerectomía.

Aún así, se plantea el problema de los criterios de exclusión médicos y radiológicos, que son muchos al tratarse de una técnica nueva, pero que poco a poco se van solventando. Entre estos, el caso de las cicatrices abdominales previas para las que hoy en día ya hay diseñado un parche transdérmico¹⁰.

Por último, existe el controvertido tema de la infertilidad y los miomas, que parece claro en los submucosos pero está aún en debate con los intramurales, habiendo múltiples teorías a favor y en contra¹¹. Nuestros casos son muy pocos para poder pronunciarnos pero en dos de ellos las pacientes

referían una esterilidad previa de origen desconocido, y ambas consiguieron una gestación espontánea a los pocos meses del tratamiento.

Conflicto de intereses

Los autores declaran no tener ningún conflicto de intereses.

Bibliografía

1. Stewart E, Gostout B, Rabinovici J, Kim HS, Regan L, Tempany CM, for the MRI guided Focused Ultrasound for Uterine Fibroid Group. Sustained relief of leiomyoma symptoms by using focused ultrasound surgery. *Obst Gynecol.* 2007;110:279–87.
2. Le Blang SD, Hoctor K, Steinberg FL. Leiomyoma shrinkage after mr-guided focused ultrasound treatment: report of 80 patients. *AJR.* 2010;194:274–80.
3. Valero P, Gómez-González E, Sabino A, Valero M, Suárez Ramos J. Magnetic-resonance-guided focused ultrasound surgery in the treatment of oncology patients-fundamentals and review of early clinical applications. *Eur Oncol.* 2010;6:76–9.
4. Staruch R, Chopra R, Hynynen K. Thermally-mediated localized drug release using mri-controlled focused ultrasound hyperthermia. Program & abstract book of MR-guided focused ultrasound 2010. 2nd International Symposium, October 2010.
5. Hesley GK, Gorny KR, Henrichsen TL, Woodrum DA, Brown DL. A clinical review of focused ultrasound ablation with magnetic resonance guidance. *Ultrasound Quarterly.* 2008;24:131–9.
6. Hanstede MM, Tempany CM, Stewart EA. Focused ultrasound surgery of intramural leiomyomas may facilitate fertility: a case report. *Fertil Steril.* 2007;88. 497: e5-7.
7. Rabinovici J, David M, Fukunishi H, Morita Y, Gostout BS, Stewart EA, for the MRgFUS Study Group. Pregnancy outcome after magnetic resonance-guided focused ultrasound surgery (MRgFUS) for conservative treatment of uterine fibroids. *Fertil Steril.* 2010;93:199–209.
8. Taran FA, Tempany CMC, Regan L, Inbar Y, Revel A, Stewart EA, for the MRgFUS Group. Magnetic resonance-guided focused ultrasound (MRgFUS) compared with abdominal hysterectomy for treatment of uterine leiomyomas. *Ultrasound Obstet Gynecol.* 2009;34:572–8.
9. Sang-Wook Yoon, Kyoung Kim AH, Sang Heum Kim, Doo Hoe Ha, Chan Lee. Pregnancy and natural delivery following magnetic resonance imaging-guided focused ultrasound surgery of uterine myomas. *Yonsei Med J.* 2010;51:451–3.
10. Sang-Wook Y-C. Magnetic resonance-guided focused ultrasound treatment of uterine fibroids in patients with abdominal scars, using an energy-blocking scar patch. Program & abstract book of mr-guided focused ultrasound 2010. 2nd International Symposium, October 2010.
11. Somigliana E, Vercellini P, Daguati R, Pasin R, De Giorgi O, Crosignani PG. Fibroids and female reproduction: a critical analysis of the evidence. *Human Reprod.* 2007;13:465–76.