

## PROGRESOS de OBSTETRICIA Y GINECOLOGÍA

www.elsevier.es/pog



### CASO CLÍNICO

# Punción intraútero guiada por ecografía de un teratoma sacrococcígeo predominantemente quístico asociado a compresión de la vía urinaria

Blanca Paredes Ros<sup>a,\*</sup>, Roberto Rodríguez<sup>a</sup>, María De la Calle Fernández-Miranda<sup>a</sup>, Francisco Herrero<sup>a</sup>, Leopoldo Martínez<sup>b</sup>, Juan Carlos López Gutiérrez<sup>b</sup> y Antonio González González<sup>a</sup>

<sup>a</sup> Unidad de Fisiopatología Fetal, Servicio de Obstetricia y Ginecología, Hospital Universitario La Paz, Madrid, España

<sup>b</sup> Servicio de Cirugía Pediátrica, Hospital Universitario La Paz, Madrid, España

Recibido el 21 de abril de 2009; aceptado el 4 de diciembre de 2010

#### PALABRAS CLAVE

Teratoma sacrococcígeo quístico;  
Diagnóstico prenatal;  
Drenaje percutáneo

#### KEYWORDS

Sacroccocygeal teratoma;  
Prenatal diagnosis;  
Percutaneous drainage

**Resumen** El teratoma sacrococcígeo (TSC) es el tumor neonatal más frecuente. Un 15% de estos tumores son de predominio quístico. Aunque el pronóstico de las formas quísticas es mucho más favorable que el de las formas sólidas, se asocian también a un aumento de la morbilidad y mortalidad perinatal debido al gran volumen tumoral que pueden alcanzar aumentando el riesgo de prematuridad y de compresión de vísceras pélvicas. En caso de compresión de la vía urinaria por un TSC de predominio quístico la punción y drenaje ecoguiados percutáneos parecen ser una técnica segura que permite resolver la obstrucción, disminuir el riesgo de prematuridad y de distocia durante el parto. Presentamos un caso clínico en el que realizó punción y drenaje percutáneo guiado por ecografía de un teratoma sacrococcígeo con afectación de la vía urinaria que evolucionó favorablemente.

© 2009 SEGO. Publicado por Elsevier España, S.L. Todos los derechos reservados.

#### Percutaneous ultrasound-guided needle drainage of a predominantly cystic sacrococcygeal teratoma associated with compression of the urinary tract

**Abstract** Sacrococcygeal teratoma (SCT) is the most common tumor in the neonatal period. Approximately 15% of these tumors are predominantly cystic. Although the prognosis of cystic SCT is more favorable than that of solid SCT, cystic forms are also associated with higher perinatal morbidity and mortality due to their potential large size, which can increase the risk of prematurity and compression of pelvic structures. When a cystic SCT compresses the urinary tract, percutaneous ultrasound-guided needle drainage appears to be a safe procedure that

\* Autor para correspondencia.

Correo electrónico: [blancaparedesros@yahoo.es](mailto:blancaparedesros@yahoo.es) (B. Paredes Ros).

allows resolution of the obstruction and minimizes the risk of prematurity and soft tissue dystocia.

© 2009 SEGO. Published by Elsevier España, S.L. All rights reserved.

## Introducción

El teratoma sacrococcígeo es el tumor neonatal más frecuente, con una incidencia de aproximadamente 1/30.000 recién nacidos vivos. Es un tumor mucho más frecuente en niñas con una relación 1:3, siendo la mayoría de los casos esporádicos. Al nacimiento se presenta como una masa exofítica en la línea media a nivel de la región sacra, que tiene su origen en los tejidos de alrededor del coxis<sup>1</sup>. La American Academy of Pediatrics Surgical Section los clasifica en función de su extensión. Así, los de tipo I son casi completamente externos, los de tipo II tienen un componente interno y externo a partes iguales, los de tipo III son predominantemente internos, y los de tipo IV casi completamente internos. El grado de extensión intrapélvica e intraabdominal afecta directamente a la morbilidad neonatal en relación con la duración de la cirugía de resección y el riesgo de hemorragia, así como con el riesgo de compresión de la vía urinaria dando lugar a complicaciones urológicas, que llegan a tasa del 42% según algunas series<sup>1</sup>. En cuanto a la vía del parto la mayoría de los autores coinciden en que se deberá realizar una cesárea cuando el tumor sea mayor de 5 cm o mayor que el DBP.

Según su composición, los teratomas pueden ser quísticos, sólidos o mixtos. La mayoría son sólidos o mixtos predominantemente de crecimiento externo. Solo un 15% de los teratomas sacrococcígeos son completamente quísticos<sup>2</sup>. La punción percutánea guiada por ecografía de los teratomas sacrococcígeos de predominio quístico puede reducir el tamaño tumoral, disminuyendo el riesgo de distocia y la compresión de vísceras pélvicas.

## Caso clínico

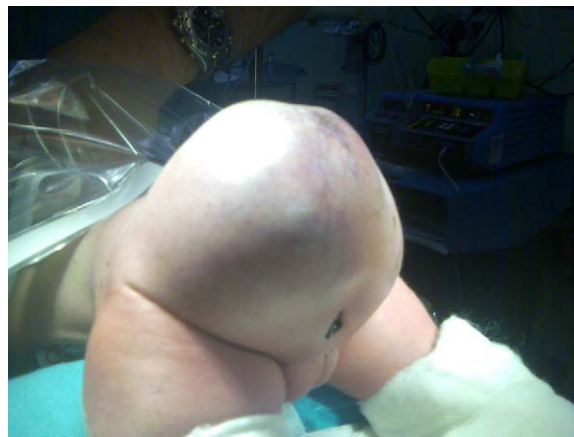
Secundigesta de 36 años, con hipotiroidismo en tratamiento. La paciente sigue control gestacional hasta la semana 29 fuera de nuestro centro, con serologías negativas, rubéola inmune y se realiza amniocentesis con cariotipo fetal 46 XX translocación 21p-. En la ecografía de la semana 21 se evidencia un foco hiperecogénico en ventrículo izquierdo, por lo que se realizó un ecocardiograma fetal que fue normal. En la ecografía de la semana 28 se objetiva en el abdomen fetal y región presacra una tumoración quística de 72 por 39 mm de pared gruesa compatible con un teratoma quístico presacro. Con este diagnóstico la paciente es enviada a nuestro centro. En posteriores ecografías se pone de manifiesto el crecimiento de la tumoración, y en la semana 31 se informa como una formación quística presacra que llega a la cuarta-quinta vértebra lumbar y que hace prominencia en periné. Además se observa afectación de uretra (megavejiga) y de los uréteres (hidronefrosis bilateral). Se decide realizar una punción de la tumoración con drenaje del quiste, que se lleva a cabo con éxito resolviéndose la obstrucción del tracto urinario. Se realiza seguimiento ecográfico intensivo, con

nuevo crecimiento de la tumoración pero sin llegar a afectar a la vía urinaria. Se realizó una cesárea programada a las 35 semanas, naciendo una mujer con pH al nacimiento de 7,23-7,29, que ingresa en el servicio de neonatología y es intervenida por parte del servicio de cirugía pediátrica a las 24 h de vida. Se realizó satisfactoriamente una extirpación de la tumoración y del coxis con buena recuperación y evolución (figs. 1 y 2). La anatomía patológica confirmó que se trataba de un teratoma quístico maduro.

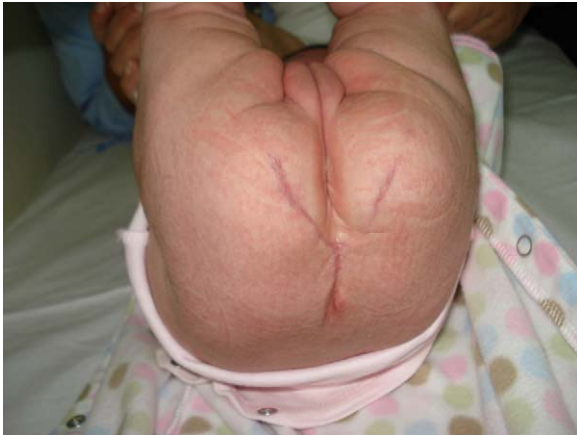## Discusión

Los fetos diagnosticados intraútero de esta patología presentan un alto riesgo de complicaciones perinatales como prematuridad (50%), morbilidad perinatal (12-68%) incluso de muerte fetal (15-35%). La muerte neonatal puede deberse a complicaciones como la rotura del tumor, la prematuridad o la distocia durante el parto<sup>3</sup>. La rotura del tumor suele asociarse a trabajo de parto o a distocia. Además estos fetos tienen riesgo de desarrollar un fallo cardiaco de alto gasto, placentomegalia e hydrops, sobre todo en los casos de tumoración sólida de rápido crecimiento. Aquellos tumores con un componente intrapélvico e intraabdominal extenso pueden presentar complicaciones asociadas a obstrucción del tracto urinario aumentando la morbilidad perinatal. La obstrucción de la vejiga fetal puede causar deterioro secundario de la función renal, oligoamnios e hipoplasia pulmonar. Pero además la disfunción del tracto urinario puede deberse también a lesión nerviosa por compresión o por infiltración de los nervios de la región sacra, a la extensión intraespinal del tumor o lesión de los nervios pélvicos, espláncnicos o hipogástricos durante la resección del tumor. La mayor incidencia de problemas urológicos se da en pacientes con teratomas sacrococcígeos tipo III.

Un estricto seguimiento antenatal permite monitorizar y evidenciar posibles complicaciones y permite dar informa-



**Figura 1** Teratoma sacrococcígeo previo a la extirpación quirúrgica.



**Figura 2** Post-operatorio inmediato tras la resección de la tumoración y del coxis.

ción los padres<sup>4,5</sup>. Aunque en la mayoría de los fetos es posible programar la finalización de la gestación y la resección del tumor, es importante este seguimiento ecográfico intensivo para identificar a aquellos con riesgo de desarrollar hydrops<sup>1,6</sup>, ya que una intervención fetal en el momento adecuado puede revertir la fisiopatología del proceso antes de haberse alcanzado la viabilidad fetal. Sobre todo en casos de masas sólidas grandes de rápido crecimiento y con una importante vascularización es necesario un seguimiento aún más estricto con ecografías seriadas y ecocardiografía. Sin embargo, la ecografía resulta incompleta para evaluar eficazmente la masa tumoral o los cambios hemorrágicos en el seno del tumor, la invasión intraespinal o la extensión intrapélvica. Gracias al desarrollo de RM de alta velocidad, está aumentando la aplicación de esta técnica en el diagnóstico fetal ya que no es necesario la sedación ni la parálisis fetal. La mayoría de los autores concluyen que la RM es útil para la planificación de la cirugía de resección posterior ya que permite un estudio multiplanar del tumor y aporta información adicional en cuanto a la extensión del tumor y su composición, ambos factores importantes en el pronóstico<sup>7</sup>.

Hasta el momento las técnicas de tratamiento intrauterino son casos aislados, no generalizados. El problema reside en la imposibilidad de establecer un pronóstico prenatal preciso. El tratamiento fetal intraútero es hoy en día una alternativa concebible en determinadas situaciones, permitiendo evitar las complicaciones maternas y neonatales severas de las formas graves. Este abordaje intervencionista se basa en la extirpación parcial del tumor o bien en la disminución de la vascularización para reducir así el potencial de crecimiento de la masa. Entre las opciones terapéuticas descritas en la literatura encontramos la cirugía fetal abierta y, más recientemente, la cirugía fetal endoscópica (técnicas de ablación con láser YAG, radiofrecuencia o termoablación)<sup>8-12</sup>. La indicación de la realización de una técnica de tratamiento fetal debe ser rigurosa y los pacientes correctamente seleccionados. En cuanto a los teratomas sacrococígeos de predominio quístico, tienen un mejor pronóstico que las masas sólidas y no se suelen asociar a hydrops. Sin embargo, pueden alcanzar grandes volúmenes produciendo distensión uterina y aumentando el riesgo de parto prematuro. Además, estas grandes masas tumorales hacen

necesaria la extracción fetal mediante cesárea, a veces con incisiones uterinas clásicas.

En las formas mayoritariamente quísticas, la punción percutánea guiada por ecografía puede reducir el tamaño tumoral, disminuyendo el riesgo de distocia y la compresión de vísceras pélvicas. El diagnóstico diferencial debe realizarse con otras masas quísticas que se pueden presentar en la zona sacrococígea, fundamentalmente el mielomeningocele y más raramente los pseudoquistes y el linfangioma. Es frecuente que los teratomas sacrococígeos contengan tejidos inmaduros pero raramente son tumores malignos al nacimiento y el riesgo de diseminación de células malignas en el tracto de la aguja de punción es mínimo.

Los artículos publicados acerca de esta técnica (Mintz et al<sup>13</sup>, 2 casos; Weston and Andrews, un caso, y Kay et al<sup>14</sup>, 2 casos) ponen de manifiesto que esta técnica es segura, posible y reduce el riesgo de distocia, rotura tumoral y la asfixia durante el parto, permitiendo en algunos casos la realización de un parto vaginal. Otro beneficio sería disminuir la distensión uterina disminuyendo el riesgo de prematuridad. Esta técnica se puede repetir si es necesario por nuevo crecimiento del tumor.

La derivación endoscópica de teratoma quístico de gran tamaño con compresión de vejiga e hidronefrosis fue descrito por García et al<sup>15</sup>, publicando posteriormente Jouannic et al<sup>16</sup> otro caso en el 2001, mediante la colocación de un *pig-tail* que comunica el interior del quiste con el líquido amniótico, con evolución favorable.

## Bibliografía

1. Brace V, Grant SR, Brackley JK, Kilby MD, Whittle MJ. Prenatal diagnosis and outcome in sacrococcygeal teratomas: a review of cases between 1992 and 1998. *Prenat Diagn.* 2000;20:51-5.
2. de la Calle M, de Benito M, Escudero M, Charines EA, Herrero F, Magdaleno F, et al. Diagnóstico prenatal de teratomas sacrococígeos. *Progresos de Diagnóstico Prenatal.* 1999;11:325-32.
3. Hedrick HL, Flake AW, Crombleholme TM, Howell LJ, Johnson MP, Wilson RD, et al. Sacrococcygeal teratoma: prenatal assessment, fetal intervention, and outcome. *J Pediatr Surg.* 2004;39:430-8.
4. Gross SJ, Benzie RJ, Sermer M, Skidmore MB, Wilson SR. Sacrococcygeal teratoma: prenatal diagnosis and management. *Am J Obstet Gynecol.* 1987;156:393-6.
5. Chisholm CA, Heider AL, Kuller JA, von Allmen D, McMahon MJ, Chescheir NC. Prenatal diagnosis and perinatal management of fetal sacrococcygeal teratoma. *Am J Perinatol.* 1998;15:503-5.
6. Bonilia-Musoles F, Machado LE, Raga F, Osborne NG, Bonilla FJR. Prenatal diagnosis of sacrococcygeal teratomas by two- and three-dimensional ultrasound. *Ultrasound Obstet Gynecol.* 2002;19:200-5.
7. Avni FE, Guibaud L, Robert Y, Segers V, Zierysen F, Delaet MH, et al. MR imaging of fetal sacrococcygeal teratoma: diagnosis and assessment. *AJR Am J Roentgenol.* 2002;178:179-83.
8. Graf JL, Albanese CT. Fetal sacrococcygeal teratoma. *World J Surg.* 2003;27:84-6.
9. Graesslin O, Martin-Morille C, Dedecker F, Gabriel R, Quereux C. Sacrococcygeal teratomas: is there a place for in utero treatment of complicated forms? About three cases. *Gynecol Obstet Fertil.* 2004;32:519-24.
10. Paek BW, Jennings RW, Harrison MR, Filly RA, Tacy TA, Farmer DL, et al. Radiofrequency ablation of human fetal sacrococcygeal teratoma. *Am J Obstet Gynecol.* 2001;184:503-7.
11. Adzick NS, Crombleholme TM, Morgan MA, Quinn TM. A rapidly growing fetal teratoma. *Lancet.* 1997;349:538.

12. Lam YH, Tang MH, Shek TW. Thermocoagulation of fetal sacrococcygeal teratoma. *Prenat Diagn.* 2002;22:99–101.
13. Mintz MC, Mennuti M, Fishman M. Prenatal aspiration of sacrococcygeal teratoma. *AJR Am J Roentgenol.* 1983;141:367–8.
14. Kay S, Khalife S, Laberge JM, Shaw K, Morin L, Flageole H. Prenatal percutaneous needle drainage of cystic sacrococcygeal teratomas. *J Pediatr Surg.* 1999;34:1148–51.
15. Garcia AM, Morgan WM, Bruner JP. In utero decompression of a cystic grade IV sacrococcygeal teratoma. *Fetal Diagn Ther.* 1998;13:305–8.
16. Jouannic JM, Dommergues M, Auber F, Bessis R, Nihoul-Fekete C, Dumez Y. Successful intrauterine shunting of a sacrococcygeal teratoma (SCT) causing fetal bladder obstruction. *Prenat Diagn.* 2001;21:824–6.