

162 **M. Rut Aguiar Couto**  
**Rita Vidal Hernández**  
**Montserrat González Rodríguez**  
**Antonio López Portela**  
**Alfonso Otero Valenzuela**

Servicio de Obstetricia y Ginecología. Complejo Hospitalario de Pontevedra. Pontevedra, España.

**Correspondencia:**

Dra. M.R. Aguiar Couto.  
Lugar de Magaláns, 59 B. O Castro. 36966 Sanxenxo.  
Pontevedra, España.  
Correo electrónico: ruth.aguiar.couto@sergas.es

Fecha de recepción: 15/5/2006.

Aceptado para su publicación: 31/10/2007.

---

## **Extracción de DIU mediante histeroscopia en la gestación precoz: nuestra experiencia en 4 casos**

*Intrauterine device extraction through hysteroscopy in early pregnancy. Our experience in 4 cases*

### **RESUMEN**

**Objetivos:** Valoración de la eficacia de la histeroscopia en la extracción controlada de DIU en la gestación precoz.

**Sujetos y métodos:** Seguimiento clínico de la evolución de 4 gestaciones en las que se extrae el DIU, mediante histeroscopia, antes de la semana 10, en el período 2003-2005.

**Resultados:** Tres de las gestaciones evolucionaron correctamente y sin complicaciones tras la extracción del DIU; no se objetivaron anomalías que pudieran deberse a la histeroscopia. En un caso se produjo un aborto a las 15 semanas por rotura de membranas.

**Conclusiones:** La aplicación de la histeroscopia en el embarazo ha sido siempre limitada. Debemos valorar en todos los casos la posible lesión del nervio óptico del feto por lo que se desaconseja la práctica de esta técnica en gestantes de más de 10 semanas. Una vez retirado el DIU, en la mayoría de los casos el embarazo prosigue sin complicaciones posteriores.

### **PALABRAS CLAVE**

Embarazo. Histeroscopia. DIU.

### **ABSTRACT**

**Objectives:** To evaluate the utility and effectiveness of hysteroscopic retrieval of intrauterine devices (IUDs) in early pregnancy.

**Subjects and methods:** We followed-up four pregnant women with IUDs with retracted tails removed by hysteroscopy before 10 weeks of pregnancy from 2003 to 2005.

**Results:** After hysteroscopy, pregnancy course was successful in three women, without complications that could be attributed to the procedure. There was one abortion due to rupture of fetal membranes at 15 weeks' gestation.

**Conclusions:** The application of hysteroscopy in pregnancy has always been limited. In all patients, a possible optic nerve lesion in the fetus should be evaluated. This technique should not be performed after the 10<sup>th</sup> week of pregnancy. In most patients,

pregnancy continues without complications after IUD removal.

## KEY WORDS

Pregnancy. Hysteroscopy. IUD.

## INTRODUCCIÓN

La aplicación de la histeroscopia en el embarazo ha sido siempre limitada por los propios histeroscopistas debido al riesgo teórico de inducir el aborto y por los posibles efectos nocivos en el embrión.

El amplio número de histeroscopias practicadas en embarazos no conocidos, interrupciones voluntarias de embarazo y biopsias de corion ha demostrado que ninguno de estos factores altera la normal evolución del embarazo.

Se debe valorar en todos los casos la posible lesión del nervio óptico del feto al someterlo al haz luminoso de las fuentes de luz usadas habitualmente. Por esto, la Sociedad Europea de Histeroscopia desaconseja la realización de esta técnica en gestantes de más de 10 semanas.

La histeroscopia permite ver el lugar de implantación de la vesícula gestacional y su relación con el dispositivo intrauterino; es posible la extracción de éste con control visual con pinzas, a través de la vaina operatoria, en los casos en que el DIU no se halla enclavado en la vesícula gestacional (figs. 1-6).

La gran hipotonía del útero gestante, la hipervascularización de la decidua y la delicadeza del embrión en desarrollo hacen que la práctica de la histeroscopia durante el embarazo requiera extremar las precauciones en relación con la presión intrauterina, que no debe sobrepasar los 20-30 mmHg, que corresponden, aproximadamente, con la presión intrauterina alcanzada con las contracciones de Braxton-Hicks.

Cuando el DIU se encuentra enclavado en la vesícula gestacional, el embarazo deberá interrumpirse por el riesgo de un aborto séptico.

Una vez retirado el DIU, la gestación prosigue, en la mayoría de los casos, sin complicaciones y debe controlarse como cualquier embarazo normal.

Deberá tenerse en cuenta que la gestación en pacientes portadoras de DIU se encuentra asociada a

complicaciones, como infección intrauterina y aborto séptico, aborto espontáneo en el 50% de los casos, parto inmaduro, parto prematuro, gestación ectópica y reducción a la mitad del número de gestaciones con feto vivo a término.

## CASOS CLÍNICOS

Cuatro gestaciones controladas en nuestro servicio, en pacientes portadoras de DIU, en las que se objetivó la retracción de los hilos. El período de estudio comprendió desde septiembre de 2003 hasta enero de 2006.

En todos los casos se procedió a la retirada del DIU mediante histeroscopia con flujo continuo de suero salino fisiológico, con presión controlada mediante bomba de perfusión a 20 mmHg.

Se empleó un histeroscopio rígido de Bettocchi acanalado de 3,9-5,9 mm, con canal de trabajo de 5 French, de la casa Karl Storz, y una pinza de agarre de tipo cocodrilo.

Se realizó la técnica ambulatoriamente y sin anestesia local.

En todos los casos se observó la vesícula gestacional y la independencia de la localización del DIU respecto a ésta.

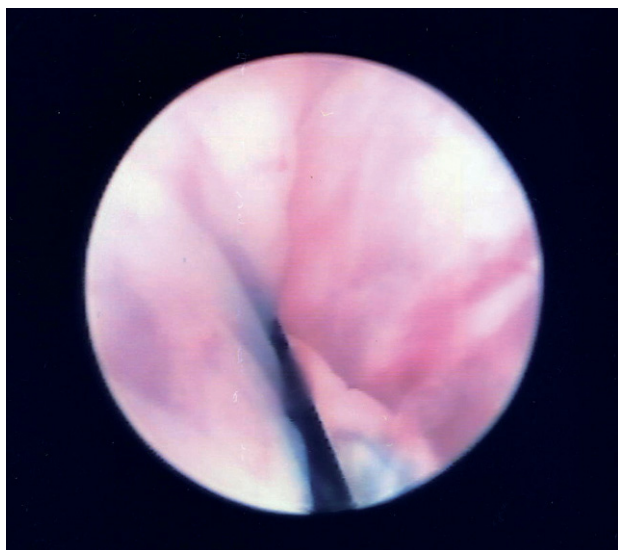
Después de la histeroscopia se pautó tratamiento antibiótico con amoxicilina, a dosis de 500 mg/8 h, durante los 5 días siguientes a la prueba.

Se realizó un control ecográfico a las 48-72 h para evaluar la viabilidad embrionaria y la evolución de la gestación.

### Caso 1

Paciente de 36 años, secundigesta, con un parto eutócico 6 años antes; fecha de la última regla (FUR): 24 de julio de 2003, con amenorrea de 6 semanas y 5 días en el momento del diagnóstico. Era portadora de DIU tipo T de cobre desde hace más de 3 años.

Se retiró el DIU el 9 de septiembre de 2003, sin incidencias, mediante histeroscopia. Se realizó una amniocentesis por edad materna con resultado de varón cromosómicamente normal. Su parto fue espontáneo (26 de abril de 2004); el recién nacido no presentó malformaciones ni lesiones evidentes.



**Figura 1.** Hilos de DIU en relación con la vesícula gestacional.

### Caso 2

Paciente de 38 años, secundigesta, con un parto eutócico hacía 3 años; FUR: 29 de septiembre de 2003; presentaba amenorrea de 7 semanas y 2 días en el momento del diagnóstico. Era portadora de DIU tipo T de cobre desde hacía 2 años.

El 20 de noviembre de 2003 se retiró el DIU, sin incidencias, mediante histeroscopia. Se realizó una amniocentesis por el riesgo elevado para el síndrome de Down con triple cribado, con resultado de mujer cromosómicamente normal.

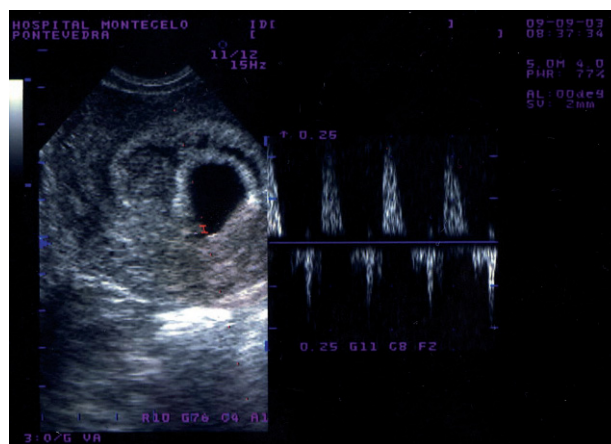
El parto fue espontáneo (el 27 de junio de 2004), El recién nacido no presentó malformaciones ni lesiones evidentes.

### Caso 3

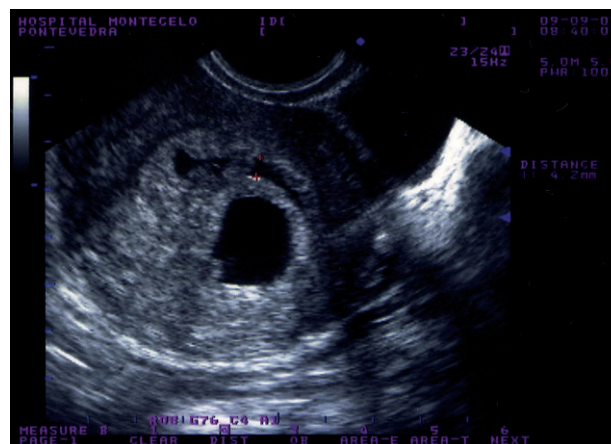
Paciente de 21 años, secundigestas con una cesárea por presentación podálica hacía 2 años; FUR: 19 de marzo de 2004; con amenorrea de 8 semanas y 3 días en el momento del diagnóstico.

Era portadora de DIU tipo T de cobre desde hacía 1 año.

Se retiró el DIU (el 15 de mayo de 2004), sin incidencias, mediante histeroscopia.



**Figura 2.** Latido embriocárdico postextracción del DIU.



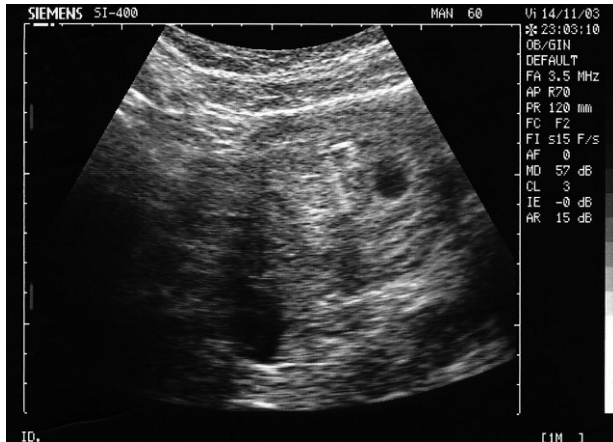
**Figura 3.** Líquido intrauterino postextracción del DIU.

Presentó un aborto espontáneo posterior a rotura de membranas el 8 de julio de 2004, a las 15 semanas y 3 días de gestación.

### Caso 4

Paciente de 31 años, secundigesta, con parto eutócico hacía tres años; FUR: 12 de noviembre de 2005; con amenorrea de 7 semanas y 3 días en el momento del diagnóstico.

Era portadora de DIU tipo T de cobre desde hacía 2 años.



**Figura 4.** DIU intrauterino visualizado mediante ecografía adyacente al saco gestacional.

Se retiró el DIU el 12 de enero de 2006, sin incidencias, mediante histeroscopia.

La gestación evolucionó de forma normal, con fecha probable de parto para el día 20 de agosto de 2006.

## DISCUSIÓN

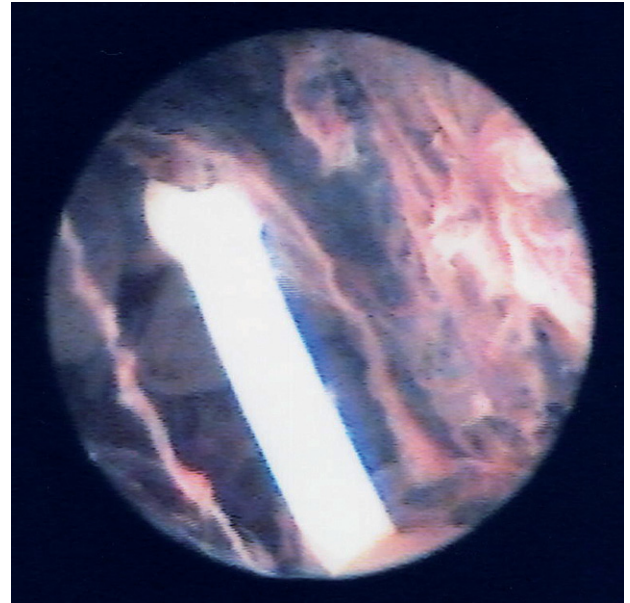
Existen únicamente 3 estudios en la literatura científica revisada sobre este tema.

Como característica común presentan el hecho de englobar una escasa casuística debido a las limitaciones del uso de la histeroscopia en la gestación precoz expuestas anteriormente.

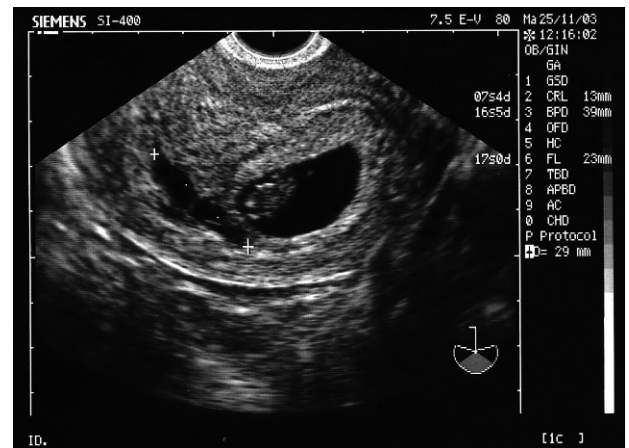
En 2 de los estudios revisados, el Assaf et al y el de Van der Pas, se emplea el flujo de CO<sub>2</sub> como medio para la realización de la histeroscopia, mientras que en nuestro caso se realiza la técnica mediante flujo continuo de suero salino fisiológico. Cabe destacar que se trata de estudios realizados hace tiempo, momento en el que se preconizaba el empleo de este gas para distender la cavidad uterina.

El estudio de Lin et al emplea para la realización de la técnica un histeroscopio flexible, a diferencia de nuestro centro, en que se usa un histeroscopio rígido.

Los 3 estudios ofrecen resultados alentadores para el uso de esta técnica en retirada del DIU con hilos retraídos en la gestación precoz.



**Figura 5.** DIU intrauterino y saco gestacional posterior a éste.



**Figura 6.** Líquido intrauterino postextracción de DIU y saco gestacional con embrión en su interior.

Van der Pas estudió a un grupo de 21 gestantes, de edades comprendidas entre los 21 y los 37 años, en las que se retiró el DIU mediante histeroscopia tras comprobar la retracción de los hilos y colocación de anestesia paracervical; 15 gestaciones fueron evolutivas, se objetivó DIU extracavitario en 3 casos y se asociaron a la técnica 3 abortos espontáneos y un parto inmaduro.

Assaf et al estudiaron a 81 gestaciones en pacientes portadoras de DIU; en 52 casos se confirmó la retracción de los hilos y se procedió a la histeroscopia, previa colocación de anestesia local paracervical; se administró a todas las pacientes un supositorio de indometacina la noche previa a la realización de la técnica.

Se produce gestación evolutiva en 46 casos, se contabilizan 4 abortos espontáneos, mientras que en 2 casos no es posible la extracción del DIU debido a la localización de éste en contacto con la vesícula vitelina.

El estudio de Lin et al se realizó en 33 pacientes portadoras de DIU en las que se diagnosticó gestación; se retiró en total 28 DIU; se produjeron 24 gestaciones evolutivas y 4 abortos asociados a la técnica.

Nuestras pacientes presentaron un rango de edad similar al de las pacientes citadas por los autores anteriores. Se realizó la extracción del DIU entre las semanas 6 y 9; en ningún caso se sobrepasó el límite de 10 semanas fijado por la Sociedad Europea de Histeroscopia.

Nuestra casuística es limitada por el momento y si bien es cierto que hemos tenido un caso de aborto espontáneo, cabe destacar que se produjo 7 semanas después de la realización de la técnica, por lo que no consideramos que exista relación directa entre el aborto y la histeroscopia.

Debido a lo expuesto, concluimos que los resultados obtenidos nos orientan hacia la confirmación de la histeroscopia como una técnica segura para la extracción del DIU en la gestación precoz en las pacientes que presenten una retracción de los hilos.

---

## BIBLIOGRAFÍA GENERAL

- Assaf A, Gohar M, Saad S, El-Nashar A, Abdel Aziz A. Removal of intrauterine devices with missing tails during early pregnancy. *Contraception*. 1992;45:541-6.
- Bettochi S. Histeroscopia ambulatoria. Publicaciones informativas de Karl Storz. Tuttlingen; 1995.
- Cayuela Font E. Cirugía endoscópica en ginecología. Barcelona: Prous-Science; 1998. p. 261-73.
- Labastida Nicolau R. Tratado y atlas de histeroscopia. Barcelona: Masson; 1990.

- Lin JC, Chen YO, Lin BL, Valle RF. Outcome of removal of intrauterine devices with flexible hysteroscopy in early pregnancy. *J Gynecol Surg*. 1993;9:195-200.
- Siegler AM. Therapeutic hysteroscopy. *Acta Eur Fertil*. 1986; 17:467-71.
- Van der Pas HF. Hysteroscopic treatment of early pregnancy conceived despite intrauterine contraception. *Acta Eur Fertil*. 1986;17:481-3.