

M. Ruiz de Azúa^a
C. Martínez^a
E. Hernández^b
J. Ugarte^b
E. Iglesias^a

Neumotórax catamenial recurrente

495

^aServicio de Ginecología. Hospital Universitario Puerta de Hierro. Madrid. ^bServicio de Cirugía Torácica. Hospital Universitario Puerta de Hierro. Madrid. España.

Correspondencia:

Dr. M. Ruiz de Azúa Ballesteros.
Servicio de Ginecología.
Hospital Universitario Puerta de Hierro.
San Martín de Porres, 4. 28035 Madrid. España.
Correo electrónico: mazuab@wanadoo.es

Fecha de recepción: 3/12/03

Aceptado para su publicación: 2/2/04

Recurrent catamenial pneumothorax

RESUMEN

El neumotórax catamenial es una rara entidad caracterizada por la aparición de aire en el espacio pleural durante la menstruación. Su presentación clínica es muy variada, se asocia a endometriosis, y su diagnóstico se establece frecuentemente por las manifestaciones clínicas. El tratamiento de esta patología es controvertido, y se asocia a altas tasas de recurrencia.

Presentamos un caso clínico de neumotórax recurrente en una paciente de 24 años, que presentó neumotórax derecho de repetición que coincidía con la menstruación, y que requirió tratamiento quirúrgico; se realizó el diagnóstico clínico de neumotórax catamenial.

PALABRAS CLAVE

Neumotórax catamenial. Endometriosis. Tratamiento quirúrgico.

ABSTRACT

Catamenial pneumothorax is a rare entity characterized by air in the pleural space during

menstruation. The clinical manifestations are highly varied. There is often associated endometriosis and diagnosis is frequently established by clinical findings. The therapy of this entity is controversial and is associated with high recurrence rates.

We report a case of recurrent pneumothorax in a 24-year-old woman with recurrent right pneumothorax during menstruation requiring surgical treatment. The clinical diagnosis was catamenial pneumothorax.

KEY WORDS

Catamenial pneumothorax. Endometriosis. Surgical treatment.

INTRODUCCIÓN

El neumotórax catamenial es una entidad clínica de rara observación que afecta clásicamente a mujeres en la tercera o cuarta décadas de la vida¹. Se caracteriza por la acumulación recurrente de aire en la cavidad pleural durante la menstruación o precediéndola. Fue descrito por primera vez por Maurer et al en 1958². Suele ocurrir en las primeras 48 h desde el comienzo de la menstruación, y en la ma-

496 yoría de los casos afecta al pulmón derecho³. No se conocen las razones de esta predominancia.

Su etiología es hoy en día desconocida y se postulan distintas teorías:

- Defectos o poros congénitos en el diafragma por los que pasaría el aire a la pleura⁴.
- Defectos diafragmáticos adquiridos causados por la endometriosis, de modo que los implantes endometriósicos al necrosarse dejarían paso al aire⁵.
- Implantes endometriósicos que llegarían a través de los vasos venosos al parénquima pulmonar⁶.
- El broncospasmo producido por la prostaglandina F₂ que causaría lesión alveolar⁷.

En cualquier caso, parece haber una asociación significativa entre endometriosis pélvica y neumotórax catamenial. Así, la localización torácica es la manifestación más frecuente de endometriosis extrapelviana, y puede ocasionar neumotórax espontáneo, hemoptisis, dolor torácico, bronquiectasias, neumomediastino, sangrado mediastínico o nódulo pulmonar asintomático⁸.

El tratamiento médico tradicional de la endometriosis está asociado a una alta tasa de recidivas de neumotórax, y es necesario asociar procedimientos quirúrgicos⁹.

Exponemos a continuación un caso de neumotórax catamenial recurrente que hemos tenido ocasión de tratar en nuestro hospital, y que consideramos de interés debido a lo infrecuente del caso y a que se trata de una entidad clínica a considerar en el caso de neumotórax de repetición en mujeres.

La búsqueda bibliográfica se ha realizado a través de MEDLINE por medio de las palabras clave "pneumothorax", "catamenial", "endometriosis", entre los años 1998 y 2003, y una vez obtenidos los principales artículos, se ha consultado los más citados o los que parecían más significativos de años anteriores.

CASO CLÍNICO

Paciente de 24 años, con antecedentes de dismenorrea, irregularidad menstrual y toma de anticonceptivos orales, que presentó neumotórax derecho recurrente 3 meses consecutivos, coincidiendo con su menstruación. No presentaba dolor torácico fuera de estos episodios.

El primer episodio fue tratado mediante drenaje pleural (fig. 1). En el segundo episodio se produjo neumotórax grave y se le practicó toracoscopia derecha, que evidenció pulmón adherido en vértice, el cual era fibroso con una pequeña ampolla en cara posterior. Se realizó resección del vértice mediante endograpadora y abrasión mediante torunda de gasa. La anatomía patológica no demostró la presencia de tejido endometriósico, sólo ampollas subpleurales. Se programó revisión postoperatoria, pero antes de ésta acude por nuevo episodio de neumotórax que es tratado mediante drenaje pleural. Tras el tercer episodio, se remite a nuestro servicio con el diagnóstico de neumotórax catamenial.

En la exploración ginecológica no hay hallazgos compatibles con endometriosis pélvica. En el estudio ultrasonográfico vaginal no se objetivan hallazgos ecográficos que hagan sospechar endometriosis del aparato genital (fig. 2). Se realiza determinación sérica del marcador Ca 125, que presenta un valor nor-

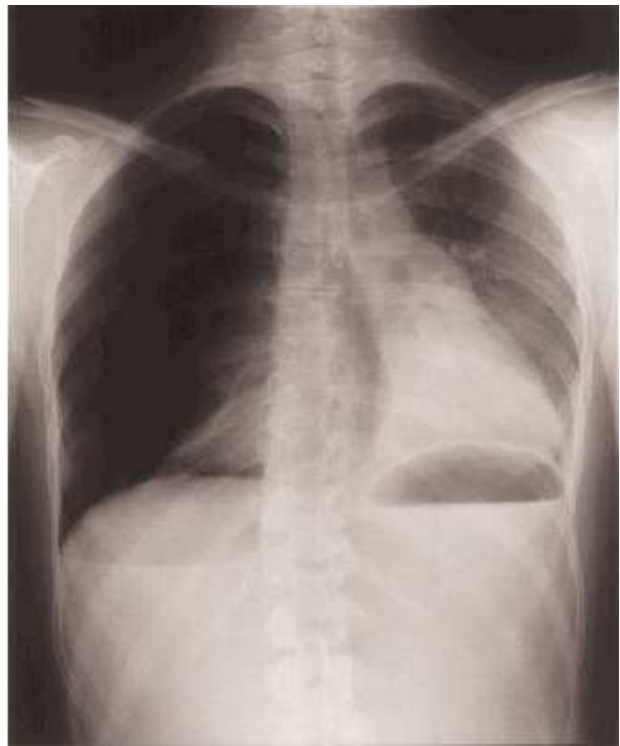


Figura 1. Radiografía de tórax correspondiente al segundo episodio de neumotórax. En el lado izquierdo se objetiva colapso pulmonar derecho con desviación mediastínica, cardíaca y traqueal. Descenso de hemidiafragma derecho.

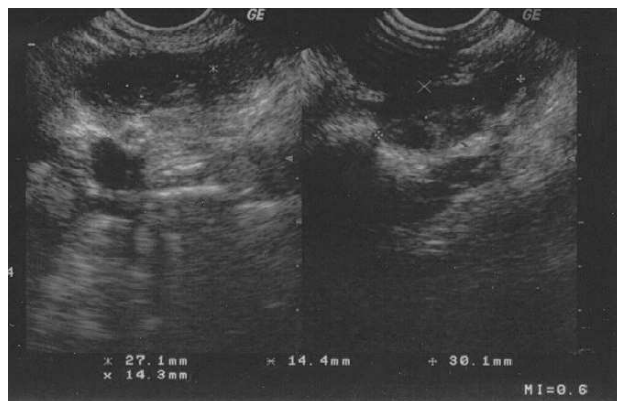


Figura 2. Ecografía transvaginal que no pone de manifiesto lesiones compatibles con endometriosis pelviana.

mal. Asimismo, la citología cervicovaginal fue normal.

Se decidió comenzar tratamiento empírico con análogos de la GnRH, prolongándolo durante 6 meses, y posteriormente, tratamiento con anticonceptivos orales. Tras 3 meses de tratamiento, la paciente permanece asintomática. Se valorará posterior pleurodesis como tratamiento definitivo en función de la evolución de la paciente.

DISCUSIÓN

En diversos estudios se ha demostrado la asociación de endometriosis y neumotórax catamenial. La incidencia de ambas patologías alcanza su máximo valor en torno a los 30-35 años, lo que sugiere esta relación¹⁰ y, además, la máxima incidencia de neumotórax catamenial ocurre 5 años después de la edad de máxima prevalencia de endometriosis. Esto ocurre típicamente con otras formas de endometriosis extragenital¹¹.

Los antecedentes de cirugía uterina se han postulado como predisponentes a la endometriosis extrapelviana por favorecer el fenómeno de microembolización. Sin embargo, la gran mayoría de las pacientes con endometriosis torácica, como en el caso que presentamos, carecen de estos antecedentes, que sólo se presentan en el 16% de los casos¹².

Manifestaciones como el hemotórax y los nódulos pulmonares en la radiografía se asocian a endo-

metriosis pelviana de forma aún más evidente que el neumotórax. La laparoscopia demuestra endometriosis pelviana en algo más de la mitad de las pacientes. En buena parte de los casos no se aíslan implantes endometriósicos en el pulmón y/o la pleura¹². Las mujeres de mayor edad afectadas presentan menor actividad de los implantes endometriósicos, que en la radiografía de tórax aparecen, como consecuencia de la involución y fibrosis, en forma de nódulos pulmonares e infiltrados.

En muchas pacientes el diagnóstico se va a establecer basándonos en la característica aparición cíclica, en relación con la menstruación, y en la respuesta al tratamiento, sin que tengamos otros hallazgos analíticos o de imagen, por esto suele retrasarse hasta después de la aparición de varios episodios típicos. El tiempo medio previo al diagnóstico es de unos 8 meses en las series publicadas, aunque en las más recientes va disminuyendo³.

La terapia hormonal aislada se asocia a una alta tasa de recidivas (aproximadamente el 50%). No hay diferencias significativas entre anticonceptivos y danazol en cuanto a la reaparición de clínica. Los análogos se muestran superiores en este aspecto, pero hay que tener en cuenta los importantes efectos secundarios derivados de su uso prolongado y que limitan su utilización¹³.

La pleurodesis con tetraciclinas, minociclina o polvo de talco es más efectiva para evitar la recidiva del neumotórax, aun con función ovárica intacta o tratamiento hormonal sustitutivo acompañando el uso de análogos de la GnRH. Sin embargo, no evita el dolor torácico durante la menstruación debido a la actividad cíclica de microimplantes endometriósicos que sí responde a la terapia hormonal¹⁴. Quizá la mejor opción es la combinación de ambos tratamientos.

El neumotórax catamenial es, en definitiva, una entidad rara, de etiología desconocida, pero con clara relación con la endometriosis. Su diagnóstico sigue siendo hoy en día fundamentalmente clínico. El tratamiento es complejo y, de momento, no se ha definido con claridad, y se debe individualizar en cada caso. El tratamiento con análogos de la GnRH creemos que puede tener valor tanto diagnóstico como terapéutico, y creemos que se debe tener presente esta entidad ante un cuadro clínico compatible, para evitar retrasos en su diagnóstico.

BIBLIOGRAFÍA

1. Houston DE, Noller KL, Melton LJ. The epidemiology of pelvic endometriosis. *Clin Obstet Gynecol* 1988;31:787-800.
2. Maurer ER, Schaal JA, Mendez FL Jr. Chronic recurring spontaneous pneumothorax due to endometriosis of the diaphragm. *JAMA* 1958;168:2013-4.
3. Sahn SA. Catamenial pneumothorax and hemoptysis. *Curr Ther Respir Dis* 1989;3:295-8.
4. Funatsu K, Tsuru M, Hayabuchi N. Catamenial pneumothorax and its relation to the peritoneal stomata of the diaphragm. *Chest* 1999;116:1843.
5. Kirschner PA. Porous diaphragm syndromes. *Chest Surg Clin North Am* 1998;8:449-72.
6. Van Schill PE, Vercauteren SR, Vermeire PA, Nackaerts YH, Van Marck EA. Catamenial pneumothorax caused by thoracic endometriosis. *Ann Thorac Surg* 1996;62:585-6.
7. Rossi NP, Goplerud CP. Recurrent catamenial pneumothorax. *Arch Surg* 1974;109:173-6.
8. Foster DC, Stern JL, Buscema J, Rock JA, Woodruff JD. Pleural and parenchymal endometriosis. *Obstet Gynecol* 1981;58:555.
9. Lee CY, DiLoreto PC, Beaudoin J. Catamenial pneumothorax. *Obstet Gynecol* 1974;44:407.
10. Rogers PM, Saperstein ML, Rosenfeld DL. Catamenial pneumothorax. *Am J Obstet Gynecol* 1974;118:572-5.
11. Fonseca P. Catamenial pneumothorax: a multifactorial etiology. *J Thorac Cardiovasc Surg* 1998;116:872-3.
12. Joseph J, Sahn SA. Thoracic endometriosis syndrome: new observations from an analysis of 110 cases. *Am J Med* 1996;100:164-70.
13. Bagan P, Le Pimpec Barthes F, Assouad J, Souilamas R, Riquet M. Catamenial pneumothorax: retrospective study of surgical treatment. *Ann Thorac Surg* 2003;75:378-81.
14. David B. Diaphragmatic endometriosis: diagnosis, surgical management, and long-term results of treatment. *Fertil Steril* 2002;77:288-96.