

486 **J.L. Muñoz**
G. Vaquero
R. Noguero
C. Pérez
J.S. Jiménez
A. Galindo
M.L. Aznarez
J.M. Hernández
P. de la Fuente

Departamento de Obstetricia y Ginecología. Hospital 12 de Octubre. Madrid. España.

Correspondencia:

Dr. J.L. Muñoz González.
Majuelo, 3, portal 2, 4.º A.
28005 Madrid. España.
Correo electrónico: jlmunozg@sego.es

Fecha de recepción: 9/9/03

Aceptado para su publicación: 23/4/04

Cerclaje abdominal: nuestro primer caso

Transabdominal cervico-isthmic cerclage: our first case

RESUMEN

El cerclaje istmicocervical por vía abdominal es una técnica escasamente utilizada, de mayor riesgo que el cerclaje convencional, pero que puede constituir la única opción terapéutica en determinados casos de insuficiencia istmicocervical. En este trabajo presentamos nuestra primera experiencia con esta técnica, realizada en la semana 11 a una paciente con mala historia obstétrica y que permitió una evolución favorable del embarazo.

PALABRAS CLAVE

Cerclaje abdominal. Insuficiencia istmicocervical. Conización cervical.

ABSTRACT

Transabdominal cervico-isthmic cerclage is an infrequently performed technique that carries a higher risk than the transvaginal procedure. However, it may be the only valid therapeutic alternative in selected cases of cervico-isthmic incompetence. We report our first case of

transabdominal cerclage, performed at 11 weeks of pregnancy in a patient with a poor obstetric history. The perinatal outcome was successful.

KEY WORDS

Transabdominal cervico-isthmic cerclage. Cervical incompetence. Cervical conization.

INTRODUCCIÓN

La insuficiencia istmicocervical (IIC) constituye una de las principales causas de aborto tardío o de alumbramiento extremadamente inmaduro, con graves complicaciones para el neonato e incluso para la madre.

La IIC fue descrita por Palmer y LaComme en 1948¹ como una incapacidad funcional del cuello uterino para retener un embarazo intraútero hasta el final de la gestación, ocurriendo una dilatación muchas veces inadvertida del cérvix con la protrusión de las membranas amnióticas en vagina y expulsión del producto de la concepción, frecuentemente acompañado de infección. Shirodkar, en 1955², popularizó la técni-

ca del cerclaje que lleva su nombre mediante una sutura alrededor del cérvix por vía vaginal, que se realiza entre las semanas 12 y 14 de gestación y que ha permitido que muchas pacientes pudieran mejorar ostensiblemente el pronóstico de sus embarazos, consiguiendo fetos con buena vitalidad.

Sin embargo, existe un número no despreciable de pacientes en las que, por diversas circunstancias, el cerclaje por la técnica descrita por Shirodkar, o las modificaciones introducidas por otros autores como McDonald, no consigue su objetivo y pierden su embarazo. Se trata de casos en los que el cérvix es muy hipoplásico o ha sido sometido a intervenciones quirúrgicas (conizaciones, amputaciones, etc.), lo que dificulta la técnica y limita en gran medida su rendimiento. Benson y Durfee³, en 1965, describieron la técnica del cerclaje por vía abdominal, que ofrecía una esperanza para conseguir la maternidad a las pacientes en que por diversos motivos habían fracasado las técnicas de cerclaje por vía vaginal.

Presentamos nuestra primera experiencia con esta técnica.

CASO CLÍNICO

Paciente de 32 años, sin antecedentes familiares ni personales de interés, que como antecedentes ginecológicos presenta: una conización por Squamous Intraepithelial Lesion (SIL) de alto grado, y un útero septo corregido por histeroscopia. Como antecedentes obstétricos presenta: 5 embarazos anteriores que terminaron en aborto, 3 de ellos precoces y 2 tardíos (tras realizarse un cerclaje por vía vaginal), ambos después de la septolisis histeroscópica.

Ante estos antecedentes, y previa valoración del cérvix, que reveló la práctica ausencia del labio posterior, se propuso a la pareja la realización de un cerclaje por vía abdominal, como alternativa que podría ofrecerles la posibilidad de lograr un embarazo viable.

Una vez explicada la técnica así como los riesgos de la intervención, que la paciente y su pareja entendieron y asumieron en el correspondiente consentimiento informado, a las 11 + 1 semanas de gestación ingresó para la realización de dicho cerclaje. Previamente se había constatado la viabilidad de la gestación por ecografía y la ausencia de signos ecográficos sugestivos de patología fetal.

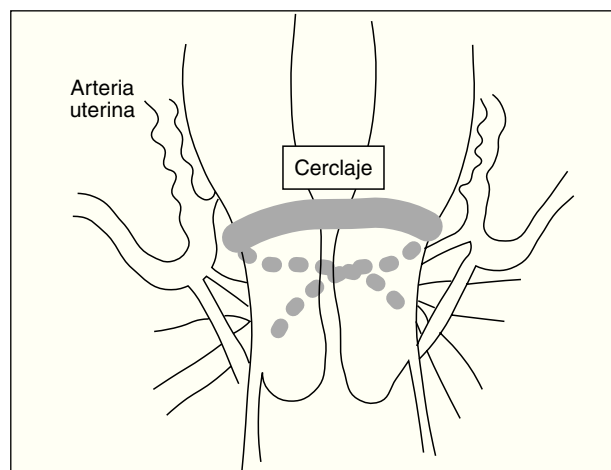


Figura 1. Representación esquemática de la técnica utilizada.

Utilizamos anestesia general. Abordamos la cavidad abdominal mediante laparotomía tipo Pfannenstiel y a continuación identificamos los vasos uterinos del cayado. Posteriormente, en el espacio avascular existente entre el cayado de los vasos uterinos y la serosa del istmo, pasamos de delante a atrás en cada lado una cinta de Mersilene de 5 mm (la que habitualmente utilizamos en los cerclajes por vía vaginal), anudando detrás a 1 o 2 cm por encima de los uterosacros. La intervención transcurrió sin incidencias; hicimos tocolisis profiláctica con indometacina.

En la figura 1 hacemos una representación esquemática de la colocación del cerclaje.

El postoperatorio cursó sin complicaciones, se dio de alta al quinto día y se recomendó reposo en domicilio. También se indicó tratamiento con progesterona natural micronizada por vía vaginal, 600 mg diarios, que se mantuvo hasta la semana 15.

Durante el curso de la gestación, la paciente consultó en varias ocasiones por molestias inespecíficas en hipogastrio; en ningún momento presentó metrorragia ni amniorrea, y en todos los casos se verificó la viabilidad fetal y la perfecta colocación del cerclaje por ecografía.

La paciente desarrolló una diabetes gestacional que únicamente precisó tratamiento dietético. Los controles ecográficos realizados confirmaron en todo momento un crecimiento fetal normal; los estudios Doppler realizados en la placenta y en los vasos umbilicales también fueron normales.

488 El embarazo se terminó mediante cesárea programada a las 37 semanas, y se obtuvo un feto varón de 3.080 g, con buena vitalidad.

Una vez comprobada la permeabilidad del canal cervical, se decidió dejar el cerclaje *in situ*. El puerperio ha transcurrido de forma normal.

DISCUSIÓN

La IIC habitualmente se ha tratado mediante la realización de un cerclaje por vía vaginal. La técnica fue introducida por Palmer y La Comme en 1948¹, y popularizada por Shirodkar en 1955². Desde entonces, múltiples pacientes se han beneficiado de esta técnica, y gracias a ella, junto a las modificaciones que se han ido introduciendo (McDonald), han podido ver cumplidas sus aspiraciones de maternidad.

No es menos cierto que hay un pequeño porcentaje de pacientes en las que, por diversos motivos (malformaciones, hipoplasia cervical, amputaciones o conizaciones), las posibilidades de éxito con el cerclaje por vía vaginal son limitadas. Por un lado, no disponemos de suficiente tejido cervical para colocar un cerclaje, y una vez puesto es frecuente que la resistencia de éste sea escasa, cediendo en alguno de los puntos de anclaje. Todo ello permitirá la protrusión de la bolsa amniótica, la infección, la amniorrexis espontánea y la finalización de la gestación con graves implicaciones para el feto e incluso para la madre.

Benson y Durfee en 1965³ describieron la técnica del cerclaje por vía abdominal. Novy^{4,6} populariza el procedimiento, presentando en 1982 la primera gran serie de 22 casos en los que 21 acabaron con buenos resultados; completado más recientemente, en 1991, con otros 20 casos más, con una supervivencia fetal del 90%.

En la bibliografía encontramos publicadas diversas series, con buenos resultados: Mahran⁷ presentó 10 casos en 1978; Olsen y Tobiassen, 35 en 1982⁸, y Van Dongen y Nijhuis, 16 en 1991⁹. En 1990, Borruto y Ferraro¹⁰ presentan los resultados de 54 cerclajes transabdominales realizados en Verona y Lyon en pacientes candidatas a esta técnica antes del embarazo, y obtuvieron embarazos con buena evolución en 43 (79,6%) casos, los 11 restantes se repartieron de la manera siguiente: en 6 no se consiguió embarazo por esterilidad; 3 casos de aborto, y 2 muertes intraútero. En 1995, Gibb y Salariá¹¹, des-

pués de analizar 61 casos de gestación tras el procedimiento, refieren una supervivencia del 85,2%.

Más recientemente, en el año 2000, Ibarguengoitia Ochoa et al¹² publican 7 casos de los que todos superaron las 37 semanas de gestación, aunque tuvieron que lamentar una muerte fetal intraútero a término en un caso de preeclampsia.

En cuanto a la técnica, la mayoría de los autores utilizan la laparotomía como vía de abordaje, aunque ya se ha utilizado la laparoscopia por algún autor^{13,14}, si bien es verdad que en estos casos el cerclaje se realizó previamente al embarazo.

Es evidente que el procedimiento supone un riesgo, que la paciente debe conocer de antemano para someterse a esta técnica, y que supone al menos 2 laparotomías, ya que deberá realizarse una cesárea programada. El problema se plantea si ocurre una pérdida del embarazo y nos vemos obligados a evacuar el útero, en estos casos se ha descrito la retirada del cerclaje por vía laparoscópica en aquellos casos en que el tamaño uterino y la experiencia del cirujano lo permitan¹⁵.

El momento más adecuado para la realización del cerclaje dependerá de cada caso en particular, de tal manera que podremos colocarlo antes del embarazo, lo cual es técnicamente más fácil e implica un menor riesgo, teniendo la precaución de dejar un mínimo de permeabilidad del canal cervical que permita el embarazo, o bien hacerlo durante la gestación; en este caso entendemos que debe realizarse lo más precoz posible, para que el tamaño uterino no suponga un problema técnico que nos dificulte la intervención en exceso; pero también deberemos esperar a que al menos por ecografía hayamos descartado signos de patología fetal.

La colocación del cerclaje requiere identificar previamente los vasos uterinos y el espacio avascular situado entre el cayado de dichos vasos y la serosa del istmo uterino. Para ello, la mayoría de los autores disecan previamente la plica vesicouterina. Una vez identificado este espacio, se colocará el material de sutura, abrazando el istmo uterino y dejando por fuera el paquete vascular. Podemos elegir entre pasar la sutura de atrás a delante en ambos lados y anudar por delante, como se describió originalmente, o bien hacerlo al revés, anudando por detrás en los ligamentos uterosacros, que ha sido la técnica utilizada en nuestro caso. En todo caso, a nuestro modo de ver, el cerclaje, para que sea eficaz, debe

estar colocado a nivel del orificio cervical interno. El material de sutura utilizado será sintético, no reabsorbible e inerte. Nosotros utilizamos la misma sutura que utilizamos para el cerclaje por vía vaginal (banda de mersilene de 5 mm). Una vez terminado el embarazo, el cerclaje puede retirarse o bien, si se comprueba que el canal cervical es permeable, dejarse *in situ*^{14,16}, pues puede ser útil para un siguiente embarazo. En nuestro caso, optamos por no retirarlo, la paciente no ha tenido ningún problema derivado de esta actitud.

La posibilidad de hemorragia durante la intervención existe, en estos casos es necesario la utilización de medidas hemostáticas como la compresión o incluso la utilización de clips hemostáticos.

Como curiosidad añadida en nuestro caso, tenemos que decir que a la IIC se añadía una malformación del cuerpo uterino, consistente en un septo, que si bien se había corregido, es obvio que el trofismo y la vascularización deficiente de la pared uterina aumentaban los riesgos de implantación y desarrollo anómalo de la placenta, de crecimiento intrauterino retardado (CIR) e incluso de rotura uterina.

Podemos concluir diciendo que el cerclaje por vía abdominal constituye una alternativa al cerclaje por vía vaginal en los casos en que por diversos motivos este último ha fallado, y constituye una puerta a la esperanza para algunas pacientes de conseguir la maternidad. Aunque se trata de una técnica excepcional hoy en día, no descartamos que la aparición de candidatas pudiera aumentar en los próximos años, debido a los avances en el diagnóstico precoz de la patología cervical y al número cada vez mayor de conizaciones que realizamos, la mayoría en mujeres jóvenes. Una adecuada selección de casos y una información exhaustiva a la pareja son esenciales a la hora de decidir llevar a cabo este tipo de cerclaje.

AGRADECIMIENTOS

A todo el personal del Servicio de Fisiopatología Fetal y de la Planta 4.^a A, por su colaboración en este caso.

BIBLIOGRAFÍA

- Palmer R, LaComme M. Le beance de l'orifice interne, cause d'avortements repetition? Une observation de cervicoisthmique reparee chirurgicalement, avec gestation a term consecutive. *Gynecol Obstet (Paris)* 1948;47:905.
- Shirodkar VN. A new method of operative for habitual abortions in the second trimester of pregnancy. *The Antiseptic* 1955;52:299.
- Benson RC, Durfee R. Transabdominal cervicoisthmic cerclage during pregnancy for the treatment of cervical incompetence. *Obstet Gynecol* 1965;25:145-55.
- Novy MJ. Managing reproductive failure by transabdominal isthmic cerclage. *Contemp Ob/Gyn* 1977;10:17.
- Novy MJ. Transabdominal cervicoisthmic cerclage for the management of repetitive abortion and premature delivery. *Am J Obstet Gynecol* 1982;143:44-54.
- Novy MJ. Transabdominal cervicoisthmic cerclage: a reappraisal 25 years after its introduction. *Am J Obstet Gynecol* 1991;164:1635-42.
- Mahran M. Transabdominal cervical cerclage during pregnancy: a modified technique. *Obstet Gynecol* 1978;52:502-6.
- Olsen S, Tobiassen T. Transabdominal isthmic cerclage for the treatment of incompetence of the cervix. *Acta Obstet Gynecol Scand* 1982;61:473-5.
- Van Dongen PW, Nijhuis JG. Transabdominal cerclage. *Eur J Obstet Gynecol Biol* 1991;41:97-104.
- Borruto F, Ferraro F. Transabdominal cervico-isthmic cerclage: state of the art. *Clin Exp Obstet Gynecol* 1990;17:151-4.
- Gibb DM, Salaria DA. Transabdominal cervicoisthmic cerclage in the management of recurrent second trimester miscarriage and preterm delivery. *Br J Obstet Gynaecol* 1995;102:802-6.
- Ibarguengoitia Ochoa F, Lira Plasencia J, Neri Méndez CJ, García BCQ. Transabdominal cerclage in the management of cervical incompetence. *Ginecol Obstet Mex* 2000;68:271-3.
- Ind T, Mason P. Endoscopic transabdominal cervical cerclage. *Gynaecological Endoscopy* 2000;9:199-200.
- Brolmann HA, Henricus AM, Oei SG, Swan G. The laparoscopic approach of the transabdominal cerclage of the cervix in case of cervical incompetence. *Gynaecological Endoscopy* 2000;9:191-4.
- Scarantino SE, Reilly JG, Moretti ML, Pillari VT. Laparoscopic removal of a transabdominal cervical cerclage. *Am J Obstet Gynecol* 2000;182:1086-8.
- Davis G, Berghella V, Talucci M, Wapner RJ. Patients with a prior failed transvaginal cerclage: a comparison of obstetric outcomes with either transabdominal or transvaginal cerclage. *Am J Obstet Gynecol* 2000;183:836-9.