

L. Zamora  
C. Castelo-Branco  
C. Guix  
S. Martínez  
J.A. Vanrell

## Operación de Vecchietti por laparoscopia para la creación de una neovagina en el síndrome de Mayer-Rokitansky-Kuster-Hauser. Evaluación anatómicofuncional

*Creation of a neovagina using laparoscopic Vecchietti's technique in Mayer-Rokitansky-Kuster-Hauser syndrome. Anatomical and functional evaluation*

Institut Clínic de Ginecologia, Obstetrícia i Neonatologia.  
Hospital Clínic. Barcelona. IDIBAPS. Facultat de Medicina.  
Universitat de Barcelona. Barcelona. España.

### Correspondencia:

Dr. C. Castelo-Branco.  
Institut Clínic de Ginecologia, Obstetrícia i Neonatologia.  
Hospital Clínic i Provincial de Barcelona.  
Villarroel, 170. 08036 Barcelona. España.  
Correo electrónico: castelo@medicina.ub.es

Fecha de recepción: 9/06/04  
Aceptado para su publicación: 14/06/04

### RESUMEN

**Objetivo:** Analizar los resultados anatómicofuncionales de la operación de Vecchietti por laparoscopia para la creación de una neovagina.

**Material y métodos:** Estudio tipo caso-control: grupo caso formado por 6 pacientes con el síndrome de Rokitansky a las que se creó una neovagina según la técnica de Vecchietti por laparoscopia; grupo control formado por un histórico de 5 pacientes intervenidas según la técnica de McIndoe. Se analizaron las variables: tiempo y complicaciones quirúrgicas, tiempo de estancia hospitalaria, complicaciones posquirúrgicas y longitud de vagina. Los resultados funcionales se analizaron mediante un cuestionario de sexualidad (FSFD).

**Resultados:** Ambos grupos presentaron resultados anatómicos similares. Se hallaron diferencias significativas en el tiempo de ingreso hospitalario y

en las complicaciones posquirúrgicas. Los resultados funcionales en las pacientes con relaciones sexuales activas fueron similares a la población normal.

**Conclusión:** Con la técnica de Vecchietti por laparoscopia, se obtienen buenos resultados anatómicos y funcionales, se reducen el tiempo de ingreso hospitalario y las complicaciones posquirúrgicas.

### PALABRAS CLAVE

Síndrome de Rokitansky. Neovagina. Técnica de Vecchietti. Sexualidad.

### ABSTRACT

**Objective:** To analyze the anatomical and functional results of laparoscopic Vecchietti's technique for constructing a neovagina.

**368 Material and methods:** A case-control study was performed. The case group was composed of 6 patients with Rokitansky's syndrome who underwent laparoscopic Vecchiatti's procedure. The control group was composed of a historic control group of 5 patients who underwent McIndoe's technique. The variables analyzed were operating time, surgical and postsurgical complications, length of hospital stay, and vaginal length. Functional results were evaluated using the Female Sexual Function Index (FSFI).

**Results:** Anatomic results were similar in both groups. Significant differences were found in length of hospital stay and postsurgical complications. Functional results in patients with active sexual relationships were similar to those in the normal population.

**Conclusion:** Laparoscopic Vecchiatti's technique produces satisfactory anatomic and functional results and reduces postsurgical complications and length of hospital stay.

#### KEY WORDS

Rokitansky's syndrome. Neovagina. Vecchiatti's technique. Sexuality.

#### INTRODUCCIÓN

El síndrome de Mayer-Rokitansky-Kuster-Hauser (MRKH) es una malformación que afecta a 1/5.000 recién nacidos mujer<sup>1</sup>. Consiste en la agenesia parcial o total de la vagina y útero a causa de una aplasia o hipoplasia de los conductos de Müller.

Desde 1938, la técnica más empleada para la creación de una neovagina es la de Wharton y McIncoe, que consiste en la disección quirúrgica entre vejiga y recto sin entrar en peritoneo y la colocación de una prótesis recubierta con un colgajo de piel de la propia paciente<sup>2</sup>. Esta técnica tiene un postoperatorio lento y doloroso debido al tejido de granulación producido por la resección del colgajo y por la oclusión de la prótesis mediante la sutura temporal de los labios mayores de la vulva.

En 1965, Vecchiatti<sup>3</sup> publica una técnica que consiste en la tracción continua sobre una oliva situada en el espacio que correspondería al introito vulvar, mediante unos hilos que atraviesan el espacio recto-vesical, realizando una laparotomía de tipo Pfannestiel. Con este procedimiento, se obtienen vaginas de alrededor de 10 x 2,5 cm y con buena funcionalidad en un tiempo reducido.

A partir del procedimiento inicial, se han desarrollado numerosas variantes con el objetivo de mejorar la morbilidad y la eficacia de la técnica. En 1992, Gauwerky et al<sup>4</sup> modifican la técnica de Vecchiatti, y la efectúan por laparoscopia. En 2001 presentamos por primera vez una modificación original a esta técnica que consistía en el empleo de un dispositivo tractor, registrado para su utilización en la cirugía de la incontinencia urinaria de esfuerzo, denominado Remeex<sup>®5</sup>.

Con el objetivo de evaluar la eficacia del procedimiento para conseguir una vagina anatómica y funcionalmente adecuada, diseñamos el presente estudio de casos-controles.

#### MATERIAL Y MÉTODOS

##### Pacientes

En este estudio tipo caso-control, se incluyen a 11 pacientes diagnosticadas de síndrome de MRKH. El grupo caso está formado por 6 pacientes referidas a nuestro centro para evaluación de amenorrea primaria y que fueron diagnosticadas de síndrome de MRKH, y se les indicó su tratamiento quirúrgico. La edad media en el momento de la operación fue de 19 años (rango: 16-24). En todos los casos era la primera técnica de construcción de una neovagina a la que se sometían. El segundo grupo, con el cual se comparan los datos obtenidos, se constituyó con un control histórico formado por pacientes con idéntica patología, pareadas por edad, talla y peso (edad media, 18 años; rango: 16-20), e intervenidas según la técnica de McIndoe.

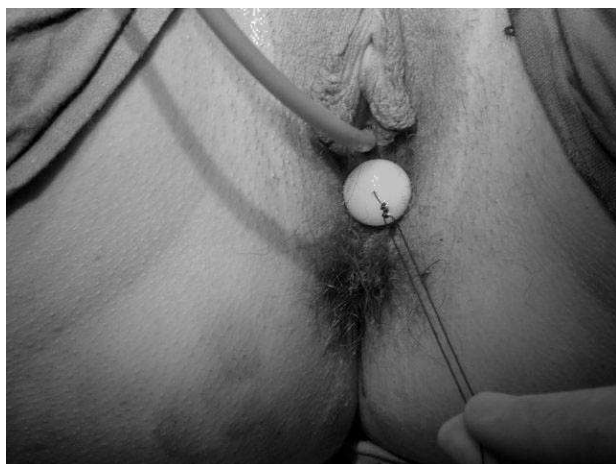##### Técnica quirúrgica

Tras preparación del campo quirúrgico e iniciada la laparoscopia, se coloca el botón entre la uretra y

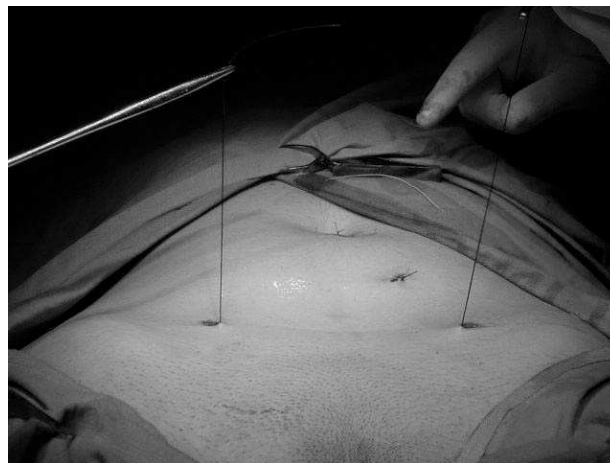
el periné, en el receso retrohimenal. A continuación, se hacen pasar los extremos de una sutura de *nylon* monofilamento del número 2 a través del tabique rectovaginal y, una vez intraabdominales, se introducen en el retroperitoneo para, por vía retroperitoneal, extraerlos a la piel del abdomen, justo en los orificios situados en los extremos de la pieza rectangular de plástico que aloja el dispositivo tractor.

Para colocar dichos hilos extraperitoneales, se procede a visualizar la cavidad peritoneal y la baja pelvis mediante un laparoscopio. Mediante 2 trocares de 5 mm situados a 5 cm de la espina ilíaca anterosuperior de cada lado de la pelvis se dará paso al instrumental auxiliar. Se secciona transversalmente el peritoneo que recubre la vejiga y el muñón del que salen los cuernos uterinos del MRKH. Se identifica la vejiga y el recto y se labra un espacio ayudado por un dedo que presiona desde la vagina.

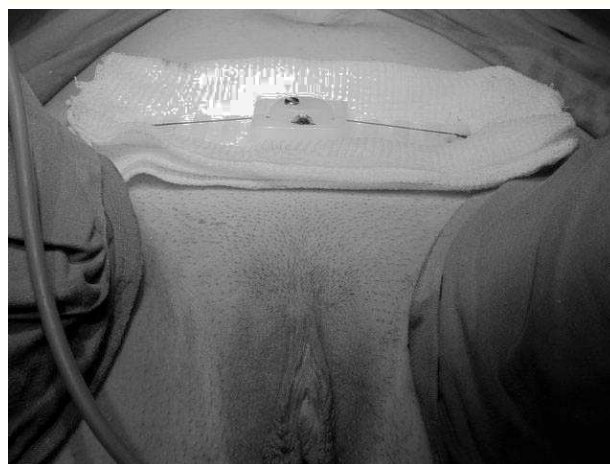Con una aguja de 20 cm de longitud, se introducen ambos extremos del hilo en la cavidad abdominal, quedando el botón fijado en el otro extremo (fig. 1). Se retira la vaina de 5 mm y se hace descender, labrando un trayecto por el espacio preperitoneal, hasta aflorar por el espacio diseccionado, utilizando la hidrodisección. Se introduce una pinza con la que se agarra el hilo, que se hace salir por el orificio del trocar (fig. 2). Dicho hilo, en cada lado, penetra en la pieza de plástico y se va a anudar en el dispositivo Remeex (fig. 3). Los hilos tractores quedan extraperitoneales e introducen el botón hacia dentro, invaginando la mucosa vulvar.



**Figura 1.** Botón situado en el receso retrohimenal.



**Figura 2.** Salida de los hilos de monofilamento a través de los orificios de los trocares.



**Figura 3.** Tracción de los hilos por el dispositivo Remeex.

La paciente debe permanecer con sonda vesical los primeros 4 días hasta que el botón se haya introducido 4 cm y no comprima la uretra. El mecanismo se ajusta diariamente a razón de 10 vueltas, lo que equivale a 1 cm. A los 8 días se secciona el hilo y se retiran el botón y el dispositivo tractor.

La paciente debe utilizar dilatadores de metacrilato durante varios meses. Cada mes se irá incrementando el diámetro de la prótesis en medio centímetro, de forma que en 3 meses se consigue alcanzar los 3 cm de grosor. A los 3 meses se pueden iniciar las relaciones sexuales. En su ausencia, se debe continuar utilizando los dilatadores por las noches debido a la posibilidad de retracción vaginal. Los controles post-

370 operatorios se realizan en el primer mes y después varían según su evolución, al comienzo es cada 6 meses y posteriormente se prolonga a cada año.

### Análisis funcional

Los resultados funcionales se analizaron utilizando el cuestionario Female Sexual Function Index (FSFI)<sup>6</sup>, cuyas preguntas se validaron para su evaluación de la vida sexual en una mujer adulta. El cuestionario está dividido en 6 bloques: deseo, umbral de excitación, orgasmo, dolor con las relaciones, lubricación y satisfacción global. La puntuación total oscila entre 2 y 36. El FSFI se envió por correo a las pacientes del grupo caso en forma de cuestionario anónimo y con sobre con franqueo pagado para su devolución.

### Análisis estadístico

Los resultados se expresan como medias y desviaciones típicas. Para evaluar las diferencias entre medias se han utilizado pruebas no paramétricas, como la U de Mann-Whitney para las diferencias intergrupo y el test de Wilcoxon para las diferencias intragrupo. Asimismo, se ha empleado para las variables categóricas el test de la  $\chi^2$  con la corrección de Fischer cuando ha sido necesario. El análisis estadístico de los datos se ha realizado con el SPSS 10.0.

## RESULTADOS

La edad media en el momento de la operación fue de 19 años. Los resultados postoperatorios inmediatos fueron todos totalmente satisfactorios, y se obtuvo una longitud vaginal  $\geq 6$  cm (media, 8,17; rango: 6-10) considerada como adecuada<sup>7</sup>. En los controles posteriores, se comprobó la existencia de una vagina correctamente epitelizada y con reacción de Schiller positiva. En ningún caso hubo complicaciones postoperatorias (tabla 1).

La edad media del grupo control fue de 18 años, y se obtuvo una longitud vaginal media de 7,25 cm (rango: 5-11). La duración del acto quirúrgico y el tiempo de estancia en la sala fueron mayores en este grupo (tabla 1).

**Tabla 1** Resultados de la técnica de Vecchietti en comparación con la de McIndoe

	Vecchietti N = 6	McIndoe N = 5	p
Edad (años)	19,33 (3,08)	18,20 (1,79)	NS
Tiempo cirugía (minutos)	130 (41,47)	173 (57,94)	NS
Tiempo hospitalización (días)	8,83 (1,72)	18,20 (5,54)	0,01
Complicaciones quirúrgicas	0	0	NS
Complicaciones posquirúrgicas	0	60 %	0,001
Longitud vagina (cm)	8,17 (1,6)	7,25 (2,50)	NS

NS: no significativa.

Los resultados se expresan como media  $\pm$  desviación estándar.

Únicamente ocurrieron complicaciones posquirúrgicas con la técnica de McIndoe, que consistieron en: formación de una sinequia en la horquilla vulvar, expulsión de la prótesis en 2 casos, una fístula rectovaginal, un síndrome febril, una infección urinaria y una lumbociatalgia.

Las pacientes intervenidas con la técnica de Vecchietti se valoraron posteriormente con el cuestionario FSFI (tabla 2). De 6 pacientes, 4 respondieron al cuestionario. El intervalo de tiempo desde la intervención y la encuesta fue de un mínimo de 3 años.

En 3 casos las relaciones sexuales se iniciaron en los 6 primeros meses tras la intervención. El cuarto caso nunca ha mantenido relaciones vaginales.

La puntuación media total fue de 18,5 (2,6-34,8), inferior a la media obtenida en población normal<sup>6</sup>. De los 2 casos que obtuvieron una peor puntuación, uno nunca había tenido relaciones sexuales (paciente 4) y otro actualmente no las tenía (paciente 2). Esta última, si bien se sentía satisfecha con el resultado de la intervención, refería un rechazo a las relaciones sexuales, pero por un trastorno de tipo psicológico.

Los 2 casos que mantenían relaciones sexuales obtuvieron una puntuación superior a la media en los ítems umbral de excitación y orgasmo.

## DISCUSIÓN

El procedimiento de Vecchietti modificado por laparoscopia es una técnica sencilla y barata que reduce el tiempo de ingreso hospitalario, las complicaciones quirúrgicas y los costes.

**Tabla 2** Resultados cuestionario FSFI (Female Sexual Function Index) en las pacientes sometidas a la corrección quirúrgica del síndrome de Mayer-Rokitansky-Küster-Hauser mediante la modificación laparoscópica de la técnica de Vecchietti

Paciente	Deseo	Umbral excitación	Lubricación	Orgasmo	Satisfacción	Bienestar	Total	Relaciones sexuales
1	4,8	6	6	6	6	6	34,8	Sí
2	1,8	1,2	3	1,2	1,2	0*	8,4	Sí
3	3,6	5,4	4,2	6	4,8	4,4	28,4	Sí
4	1,8	0	0	0	0,8	0*	2,6	No
Media (± SD)	3 ± 1,4	3,1 ± 2,9	3,3 ± 2,5	3,3 ± 3,1	3,2 ± 2,5	2,6 ± 3,0	18,5 ± 15,4	
Población normal	4,1 ± 1,1	5,0 ± 1,0	5,5 ± 0,9	5,0 ± 1,2	5,1 ± 1,2	5,5 ± 1,1	30,5 ± 5	

\*Bienestar 0: ausencia de relaciones sexuales en el último mes.

A diferencia de otras técnicas de reconstrucción que utilizan injertos<sup>2,8-10</sup>, la morbilidad operatoria es mucho menor y los resultados a largo plazo mejores. No obstante, recientemente han aparecido trabajos en los que se realiza una colpoplastia sigmoidea, consiguiendo buenos resultados anatómicos y funcionales<sup>11,12</sup>.

El abordaje por vía laparoscópica no ofrece diferencias significativas con la vía laparotómica respecto a los resultados anatómicos<sup>13</sup>. Sin embargo, sí que existe una importante mejoría en la recuperación posquirúrgica repercutiendo en el tiempo de estancia hospitalaria.

La utilización del mecanismo de tracción tipo Remeex facilita la técnica laparoscópica, evita el empleo de costosos instrumentos para la tracción progresiva de los hilos y es un aparato mucho más pequeño<sup>5</sup>.

La edad óptima para la práctica de esta cirugía no se ha establecido, pero debe ser una vez alcanzada la madurez sexual y sin prolongarse demasiado por las consecuencias psicológicas negativas que esto puede suponer<sup>7,14</sup>.

Todos los trabajos publicados sobre la operación de Vecchietti tienen unos índices de satisfacción de más del 80% de los casos<sup>4,7,13-21</sup>.

El resultado global de la técnica no sólo consiste en el éxito anatómico sino que incluso es más importante el éxito funcional. Para ello, todas las pacientes deben tener un seguimiento sobre la calidad de su vida sexual antes y después de la realización de la técnica. De los resultados analizados se puede extrapolar que la técnica de Vecchietti por laparoscopia consigue con éxito la creación de neovaginas con unos resultados funcionales próximos a la población normal<sup>21</sup>. No obstante, es importante un apoyo psicológico adecuado.

Si bien la serie que presentamos en este momento es reducida, los alentadores resultados anatómicos y las expectativas funcionales en los casos en los cuales se han iniciado y mantenido relaciones sexuales garantizan la implantación de esta técnica como una alternativa a la cirugía convencional del síndrome de MRKH.

## BIBLIOGRAFÍA

1. Buttram VC Jr. Mullerian anomalies and their management. Fertil Esteril 1983;40:159-63.
2. McIndoe AH, Bannister JB. An operation for cure of congenital absence of the vagina. J Obstet Gynaecol Br Emp 1938; 45:490-4.
3. Vecchietti G. Creation of an artificial vagina in Rokitansky-Kuster-Hauser syndrome. Attual Ostet Ginecol 1965;11:131-47.
4. Gauwerky JF, Wallwiener D, Bastert G. An endoscopically assisted technique for construction of a neovagina. Arch Gynecol Obstet 1992;252:59-63.

5. Vanrell JA, Martínez Román S, Castelo-Branco C. Neovagina por laparoscopia. Nueva modificación a la técnica de Vecchietti. *Toko-Gin Pract* 2001;60:195-9.
6. Rosen R, Brown C, Heiman J, Leiblum S, Meston C, Shabsigh R, et al. The Female Sexual Function Index (FSFI): a multidimensional self-report instrument for the assessment of female sexual function. *J Sex Marital Ther* 2000;26:191-208.
7. Fedele L, Bianchi S, Zanconato G, Raffaelli R. Laparoscopic creation of a neovagina in patients with Rokitansky syndrome: analysis of 52 cases. *Fertil Steril* 2000;74:384-9.
8. Hwang WY, Chang TS, Sun P, Chung TH. Vaginal reconstruction using labia minora flaps in congenital total absence. *Ann Plast Surg* 1985;15:534-7.
9. Kee JTK, Joseph VT. A new technique of vaginal reconstruction using neurovascular pudendal-thigh flaps: a preliminary report. *Plast Reconstr Surg* 1989;83:701-9.
10. Chen ZJ, Chen MY, Chen C, Wu N. Vaginal reconstruction with an axial subcutaneous pedicle flap from the inferior abdominal wall: a new method. *Plast Reconstr Surg* 1989;83:1005-12.
11. Communal PH, Chevret-Measson M, Golfier F, Raudrant D. Sexuality after sigmoid colpopoiesis in patients with Mayer-Rokitansky-Kuster-Hauser syndrome. *Fertil Steril* 2003;80:600-6.
12. Darai E, Toullalan O, Besse O, Potiron L, Delga P. Anatomic and functional results of laparoscopic-perineal neovagina construction by sigmoid colpoplasty in women with Rokitansky's syndrome. *Hum Reprod* 2003;18:2454-9.
13. Borruto F, Chasen ST, Chervenak FA, Fedele L. The Vecchietti procedure for surgical treatment of vaginal agenesis: comparison of laparoscopy and laparotomy. *Int J Gynecol Obstet* 1999;64:153-8.
14. Giacalone PL, Laffargue F, Faure JM, Deschamps F. Ultrasound-assisted laparoscopic creation of a neovagina by modification of Vecchietti's operation. *Obstet Gynecol* 1999;93:446-8.
15. Hanzal E, Kölbl H, Jansich H. Morphologische und funktionelle Langzeitergebnisse nach Vecchietti-Operation zur Bildung einer Neovagina. *Geburtshilfe Frauenheilkd* 1991;51:563-8.
16. Popp LW, Ghirardini G. Creation of a neovagina by pelviscopy. *J Laparoendosc Surg* 1992;2:165-73.
17. Bussacca M, Perino A, Venezia R. Laparoscopic-ultrasonographic combined technique for the creation of a neovagina in Mayer-Rokitansky-Kuster-Hauser syndrome. *Fertil Steril* 1996;66:1039-41.
18. Veronikis DK, McClure GB, Nichols DH. The Vecchietti operation for constructing a neovagina: indications, instrumentation and techniques. *Obstet Gynecol* 1997;90:301-4.
19. Keckstein J, Buck G, Sasse V, Tuttlies F, Ulrich U. Laparoscopic creation of a neovagina: modified Vecchietti method. *Endosc Surg* 1995;3:93-5.
20. Khaler E, Fathy H. Laparoscopic Vecchietti vaginoplasty. *J Am Assoc Gynecol Laparoscopists* 1999;6:179-82.
21. Brun JL, Belleannée G, Grafeille N, Aslan AF, Brun GH. Long-term results after neovagina creation in Mayer-Rokitansky-Kuster-Hauser syndrome by Vecchietti's operation. *Eur J Obstet Gynecol Reprod Biol* 2002;103:168-72.