

---

## Casos clínicos

---

2 A.B. Rodríguez Bújez<sup>a</sup>  
A. Román de la Peña<sup>a</sup>  
I. González Blanco<sup>a</sup>  
M.A. Torres Nieto<sup>b</sup>  
A. Martínez Martín<sup>a</sup>  
J.A. Mínguez Parga<sup>a</sup>

<sup>a</sup>Servicio de Ginecología y Obstetricia.

<sup>b</sup>Servicio de Anatomía Patológica.

Hospital Universitario Río Hortega. Valladolid.

### Correspondencia:

Dra. A.B. Rodríguez Bújez.

Renedo 10, 5.º G. 47005 Valladolid.

Correo electrónico: Renedo10@wanadoo.es

Fecha de recepción: 28/6/01

Aceptado para su publicación: 21/1/02

## Intervillositis histiocítica crónica y aborto de repetición

### *Chronic histiocytic intervillitis and recurrent miscarriage*

A.B. Rodríguez Bújez, A. Román de la Peña, I. González Blanco,  
M.A. Torres Nieto, A. Martínez Martín, J.A. Mínguez Parga.  
*Intervillositis histiocítica crónica y aborto de repetición. Prog  
Obstet Ginecol 2002;45(2):72-75.*

### RESUMEN

La intervillositis histiocítica crónica (TVHC) es una infrecuente lesión placentaria, de posible origen inmunológico. Se ha asociado con abortos de repetición y resultados adversos en el embarazo. Se caracteriza por la presencia de un abundante infiltrado inflamatorio en el espacio intervilloso, compuesto principalmente por monocitos y macrófagos. El diagnóstico diferencial incluye varias entidades, y por el momento no pueden descartarse causas infecciosas.

### PALABRAS CLAVE

Intervillositis. Placenta. Aborto de repetición.

### SUMMARY

Chronic histiocytic intervillitis (CHIV) is a rare recognized placental lesion thought to be of immunological origin. It has been associated with

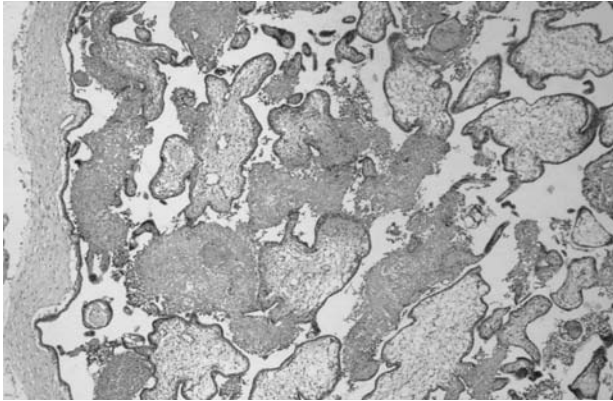
recurrent pregnancy loss and adverse pregnancy outcome. It is characterized by a prominent inflammatory infiltrate in the intervillous space, composed mainly of monocytes and macrophages. Differential diagnosis of CHIV includes different entities and an infectious cause cannot be excluded.

### KEY WORDS

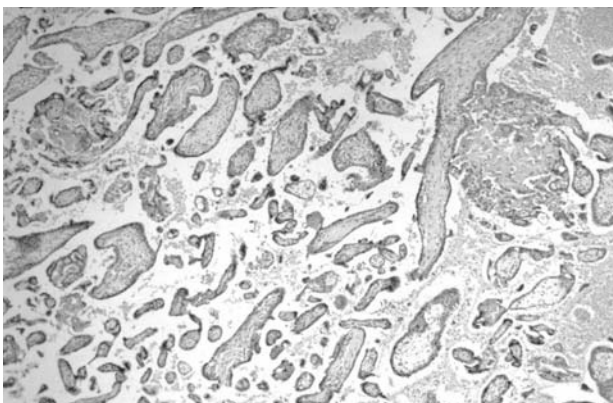
Intervillositis. Placenta. Recurrent miscarriage.

### INTRODUCCIÓN

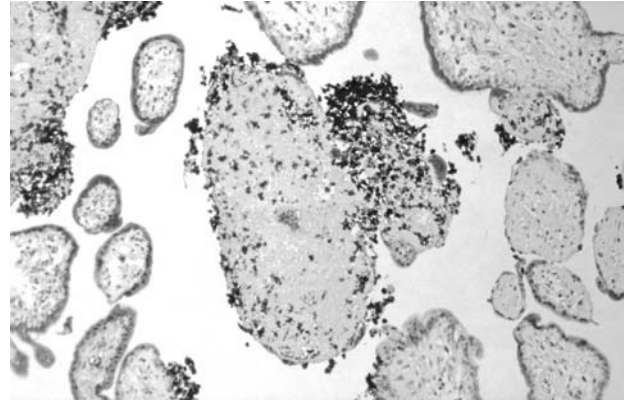
La Organización Mundial de la Salud (OMS) define el aborto recurrente como la pérdida de tres o más gestaciones consecutivas o cinco alternas antes de la semana veinte. Dependiendo de la edad y los deseos de la pareja, suele ser razonable estudiar las posibles causas después de dos o tres abortos espontáneos<sup>1</sup>. Entre las causas bien documentadas se encuentran las alteraciones genéticas, y las más fre-



**Figura 1.** Vellosidades coriales del primer trimestre rodeadas de abundantes depósitos de fibrina con componente inflamatorio (hematoxilina-eosina, 100).



**Figura 2.** Vellosidades coriales del primer trimestre correspondientes a uno de los anteriores abortos de la misma paciente, sin ocupación de los espacios intervillarios por las masas de fibrina (hematoxilina-eosina, 100).



**Figura 3.** Abundantes células de la serie mononuclear-fagocítica en el seno de las masas de fibrina intervillarias teñidas con CD68.

el estudio histológico de los restos abortivos<sup>5</sup>. Existen sólo cuatro entidades anatomopatológicas bien descritas en la bibliografía asociadas al aborto habitual: el infarto del lecho placentario materno, la villitis crónica, la trombofilia asociada a vasculopatía materna y la intervellositis histiocítica crónica, también llamada intervellositis crónica masiva<sup>6</sup>.

#### CASO CLÍNICO

Mujer de 33 años de edad, sin antecedentes familiares ni personales de interés. Tiene una historia obstétrica de 5 embarazos, dos partos eutócicos a término en 1989 y 1993, con fetos vivos de 3.000 y 3.370 g, respectivamente, y 3 abortos precoces a las 9, 10<sup>4</sup> y 10<sup>3</sup> semanas de gestación en 1998, 2000 y 2001, respectivamente.

El análisis anatomopatológico de los restos del último aborto muestra la presencia de un infiltrado inflamatorio histiocitario (células CD68 positivas), linfocitos T (CD45RO positivos) y algunos leucocitos polimorfonucleares en el espacio intervilloso, acompañado de abundante material fibrinoso (figs. 1-3). No existen signos inflamatorios en las vellosidades coriales (villitis) ni signos de proliferación trofoblástica. Los estudios inmunohistoquímicos para la detección de linfocitos B (CD20) resultaron negativos. Este diagnóstico de intervellositis histiocítica crónica (IVHC) condujo a la revisión de los restos abortivos anteriores, que resultaron en principio normales, aunque una revisión más exhaustiva de una de las

cuentas son las traslocaciones balanceadas de los progenitores, alteraciones anatómicas (útero doble y útero bicorne) y alteraciones hormonales, sobre todo insuficiencias de la fase luteínica. Existe un porcentaje importante de abortos habituales de causa desconocida (un 15-70%, según distintos autores), aunque hoy día se cree que hasta el 80% de éstos tiene un origen inmunológico<sup>2-4</sup>. El sistema inmune materno reconoce la unidad fetoplacentaria y establece mecanismos de autotolerancia. Un fallo en este proceso conduciría a la pérdida de la gestación<sup>4</sup>.

Entre la gran batería de pruebas complementarias empleadas para establecer la etiología del aborto recurrente está cobrando cada día mayor importancia

- 4 preparaciones mostraba alteraciones similares a la IVHC, pero de mucha menor intensidad.

Se sometió a la paciente a un estudio de infertilidad, realizándose historia personal y familiar detallada, cariotipo de la paciente y su pareja, ecografía ginecológica, hemograma, coagulación, perfil lipídico y proteico, determinaciones hormonales ( $T_4$ , TSH, FSH, LH, prolactina, estradiol, progesterona y testosterona), serología negativa para VHB, VIH, VHC, rubéola, toxoplasma y sífilis y biopsia de endometrio en la segunda fase del ciclo. Las fracciones  $C_3$  y  $C_4$  del complemento aparecen levemente aumentadas, y los anticuerpos anticardiolipina IgG evidencian un resultado positivo débil. Los anticuerpos antinucleares y el anticoagulante lúpico fueron negativos. No se encuentra, por tanto, ninguna alteración significativa que pueda explicar sus abortos de repetición.

## DISCUSIÓN

Existen hasta el momento 78 casos descritos en la bibliografía de IVHC<sup>6</sup>. Se trata de una alteración trofoblástica caracterizada por un infiltrado inflamatorio crónico, con monocitos, histiocitos, edema y fibrosis del espacio intervelloso<sup>6-8</sup>. El estudio inmunohistoquímico confirma la estirpe de estas series celulares, con células CD68 positivas (marcador de la serie monocito-macrófago); CD45 positivas (marcador de linfocitos T y polimorfonucleares) y CD20 negativas (marcador de linfocitos B)<sup>6,7</sup>. Estos hallazgos descritos en la bibliografía para la IVHC coinciden con los de nuestro caso.

Los estudios bacteriológicos de estas pacientes son característicamente negativos, y no se halló ninguna infección que pudiera explicar la existencia de ese infiltrado inflamatorio<sup>6-9</sup>.

La importancia clínica de la IVHC radica en su fuerte asociación con abortos recurrentes precoces y tardíos (inicialmente la IVHC se describió en abortos de finales del segundo y principios del tercer trimestre)<sup>7,10</sup>. Se asocia además con resultados perinatales adversos (CIR, muerte fetal o neonatal), siendo la frecuencia de la pérdida embrionaria o fetal a lo largo de todo el embarazo de un 77% en la mayor serie descrita<sup>6</sup>. Característicamente, la edad materna en todos los casos publicados no era extrema, con una media de 29-30 años<sup>6,10</sup>. El cariotipo en todos los casos, incluido el nuestro, fue siempre nor-

mal. Hasta en un 20-30% de los casos, la madre padecía lupus eritematoso sistémico, lo que apunta hacia una posible etiología autoinmune. Esta hipótesis se ve reforzada por la coexistencia de otras enfermedades alérgicas (asma intrínseca y reacciones adversas a medicamentos). Existen estudios que sugieren que la IVHC es la correlación histopatológica de una respuesta inmunitaria tipo Th1 contra el trofoblasto<sup>7</sup>. Apoyan esta teoría la presencia de macrófagos activados, citocinas tipo Th1, interferón gamma y factor de necrosis tumoral (todos ellos asociados a abortos de repetición sin causa aparente), así como la respuesta en ocasiones a tratamiento inmunosupresor (progesterona a dosis elevadas y prednisona). Este hecho podría resultar de utilidad en gestaciones posteriores de una misma paciente, ya que la recurrencia del cuadro se estima en un 67%. Es preciso matizar que todos estos datos deben manejarse con cautela, dado el escaso número de casos descritos<sup>6</sup>.

El diagnóstico diferencial debe hacerse con las siguientes cuatro entidades: estadios crónicos de malaria, ya que la alteración anatomopatológica es similar. Para ello bastará una buena historia clínica y confirmar la ausencia de parásitos intraeritrocitarios<sup>7</sup>. En segundo lugar, descartaremos otras infecciones inusuales que, raramente aunque alguna vez, producen villitis e intervellitis (*Lysteria monocytogenes*, *Campylobacter fetus*, *Francisella tularensis* y *Coccidioides immitis*). El infiltrado será sobre todo neutrofílico y asocia villitis o abscesos intervellosos<sup>6,9</sup>. La villitis de causa desconocida es una lesión placentaria relacionada con el retraso del crecimiento intrauterino, abortos previos y enfermedades autoinmunes<sup>8</sup>. Histológicamente se caracteriza también por la presencia de un infiltrado inflamatorio crónico. Dadas las características clínicas e histopatológicas comunes, algunos autores<sup>7-9</sup> defienden que la IVHC es una variante inusual de la villitis de causa desconocida y que ambas presentarían una patogénesis inmunológica similar. En publicaciones posteriores<sup>6</sup> son consideradas dos entidades diferentes, dada la mayor prevalencia de la villitis de causa desconocida (el 7,6-18% de embarazos a término)<sup>8</sup> y sus mejores resultados perinatales. Histológicamente difiere en que la villitis asocia perivillitis más que intervellitis. Así, la presencia de villitis excluye el diagnóstico de IVHC<sup>6</sup>. Por último, el infarto del lecho placentario materno es otra infrecuente lesión placentaria que parece relacionada con la infección por virus del her-

pes simple. Se asocia a abortos de repetición y retrasos del crecimiento, pero no presenta histológicamente un componente inflamatorio crónico.

Podemos concluir que la IVHC es una entidad anatomopatológica fuertemente asociada con el aborto de repetición, como muestra la bibliografía existente. Aunque su etiología es desconocida, todo indica que se trata de una alteración autoinmune en el reconocimiento de la unidad fetoplacentaria, lo que haría posible una intervención terapéutica en

posteriores embarazos. No obstante, las causas infecciosas no pueden ser aún totalmente descartadas. El estudio de los restos abortivos deberá ser tenido en cuenta en los casos de aborto recurrente, así como el estudio de alteraciones autoinmunes en las pacientes que lo sufren. Sólo el conocimiento de la IVHC puede llevar a su diagnóstico. Podremos así ampliar el número de series descritas, abriendo nuevas vías de investigación para el conocimiento y tratamiento de esta entidad.

7

---

## BIBLIOGRAFÍA

1. Scott J. Pérdida gestacional recurrente: generalidades y recomendaciones. *Obstet Gynecol Clin North Am* 1994;3:709-12.
2. Silver M, Ware Branch D. Pérdida gestacional recurrente: consideraciones autoinmunitarias. *Obstet Gynecol Clin North Am* 1994;3:687-96.
3. Stirrat GM. Recurrent miscarriage I: definition and epidemiology. *Lancet* 1990;336:673-5.
4. Stirrat GM. Recurrent miscarriage II: clinical associations, causes, and management. *Lancet* 1990;336:728-33.
5. Houwert-De Jong MH, Bruinse HW, Eskes TK, Mantingh A, Termijtelen, Kooyman CD. Early recurrent miscarriage: histology of conception products. *Br J Obstet Gynaecol* 1990; 97:533-5.
6. Boyd T, Redline R. Chronic histiocytic intervillitis: a placental lesion associated with recurrent reproductive loss. *Hum Pathol* 2000;31:1389-96.
7. Doss B, Greene M, Hill J, Heffner L, Bieber F, Genest D. Massive Chronic intervillitis associated with recurrent abortions. *Hum Pathol* 1995;26:1245-51.
8. Jacques S, Qureshi F. Chronic intervillitis of the placenta. *Arch Pathol Lab Med* 1993;117:1032-5.
9. Labarrere C, Mullen E. Fibrinoid and trophoblastic necrosis with massive chronic intervillitis: an extreme variant of villitis of unknown etiology. *Am J Reprod Immunol Microbiol* 1987;15:85-91.
10. Valderrama E. Massive chronic intervillitis. Report of three cases. *Lab Investig* 1992;66:10P.