



## CASO CLÍNICO

# Manejo del ganglio intramamario metastásico en carcinoma de mama. Descripción de un caso



María Virginia Zaragoza Zayas\*, Manuel Díaz del Río y Natalia Orozco Gil

Servicio de Cirugía General y del Aparato Digestivo, Hospital Francisc de Borja, Gandía, Valencia, España

Recibido el 17 de diciembre de 2023; aceptado el 26 de febrero de 2024

### PALABRAS CLAVE

Carcinoma de mama;  
Neoplasia de mama;  
Ganglio intramamario;  
Metastásico;  
ROLL;  
SNOLL;  
Sentimag®;  
Descripción de un caso

### KEYWORDS

Breast carcinoma;  
Breast neoplasia;  
Intramammary lymph  
node;  
Metastatic;  
ROLL;  
SNOLL;  
Sentimag®;  
Case description

**Resumen** Las pacientes diagnosticadas de carcinoma de mama pueden presentar en ocasiones ganglios intramamarios afectados. Este hecho influye en la estadificación de los tumores y, por consiguiente, en el tratamiento que se proporcionará. En este artículo se presenta un caso clínico sobre el manejo de una paciente diagnosticada de neoplasia de mama derecha con un ganglio intramamario positivo para metástasis. Esto supuso un reto diagnóstico, dado que requirió de técnicas de imagen complementarias a las habituales y de estudios anatomopatológicos adicionales. Respecto al manejo quirúrgico, se llevó a cabo una técnica de Grisotti, exéresis del ganglio intramamario y biopsia selectiva del ganglio centinela. Con este enfoque terapéutico, junto al tratamiento adyuvante posterior, se consiguió erradicar todas las lesiones conocidas hasta el momento.

© 2024 SESPM. Publicado por Elsevier España, S.L.U. Todos los derechos reservados.

### Management of metastatic intramammary lymph node in breast carcinoma. A case report

**Abstract** Patients diagnosed with breast carcinoma may sometimes present affected intramammary nodes. This fact influences the staging of tumors and, consequently, the treatment that will be provided. This article presents a clinical case on the management of a patient diagnosed with right breast neoplasia with an intramammary lymph node positive for metastasis. This posed a diagnostic challenge, since it required imaging techniques complementary to the usual ones and additional pathological studies. Regarding surgical management, a Grisotti technique, excision of the intramammary lymph node and selective biopsy of the sentinel lymph node were carried out. With this therapeutic approach, together with subsequent adjuvant treatment, it was possible to eradicate all the lesions known to date.

© 2024 SESPM. Published by Elsevier España, S.L.U. All rights reserved.

\* Autor para correspondencia.  
Correo electrónico: [mariav.zaza@gmail.com](mailto:mariav.zaza@gmail.com) (M.V. Zaragoza Zayas).

## Introducción

Los ganglios intramamarios se caracterizan por su ubicación completamente enclavada dentro del tejido mamario. Habitualmente presentan un tamaño reducido, lo que los hace inapreciables a la exploración. Suelen localizarse principalmente en el cuadrante superior externo (CSE)<sup>1</sup> y su frecuencia de aparición varía significativamente (entre el 1 y el 28%), con un índice de afectación metastásica del 9,8%<sup>1,2</sup>. Por tanto, es esencial su detección para una adecuada estadificación del tumor y la toma de decisiones terapéuticas.

Este caso clínico ilustra perfectamente todas estas características mediante una paciente diagnosticada de neoplasia de mama derecha que consulta por mastalgia y retracción del complejo aréola-pezón (CAP), en la que una vez realizados los estudios complementarios se detecta un ganglio intramamario no palpable, que tras ser biopsiado es positivo para metástasis. A continuación, se presenta una revisión de la literatura relacionada con este hecho.

## Caso clínico

Una mujer de 55 años consulta a su médico de atención primaria por retracción del CAP asociado a mastalgia derecha de unas semanas de evolución, que no mejora pese a la antibioterapia. La paciente es remitida a nuestra consulta con diagnóstico de nódulo mamario en el cuadrante ínfero-interno de la mama derecha de reciente aparición.

Como antecedentes, la paciente es alérgica a la penicilina y gentamicina, presenta diabetes mellitus y VIH controlado; y respecto a los antecedentes quirúrgicos, ha sido intervenida de hidrosadenitis axilar izquierda.

En la exploración física se aprecia un nódulo palpable en la mama derecha de 1,5 cm en el cuadrante ínfero-interno-retroareolar, adherido a planos profundos que asocia retracción del CAP.

La axila no es valorable por las cicatrices previas de hidrosadenitis durante la exploración física.

Posteriormente, se realizan los estudios complementarios: mamografía (fig. 1), ecografía (fig. 2), biopsia con aguja gruesa (BAG) y resonancia magnética (RM).

En los resultados se muestra la existencia de 2 lesiones. Un nódulo retroareolar en contacto con el CAP cuyas medidas en la RM son 13 x 12 x 15 mm (anteroposterior x transversal x craneocaudal), cuyos resultados anatomopatológicos son de carcinoma infiltrante de tipo no específico grado II. Respecto a su inmunohistoquímica, es positivo para receptores de estrógenos y progesterona, Ki67 del 10% y HER2 negativo, clasificándolo como luminal A. Y otra lesión localizada en el cuadrante ínfero-externo/línea media axilar definida como ganglio intramamario, cuyo resultado histológico confirma la infiltración neoplásica con extensión extracapsular. Los ganglios de la cadena axilar y mamaria interna se encuentran libres de enfermedad tanto por ecografía como por RM (fig. 3).

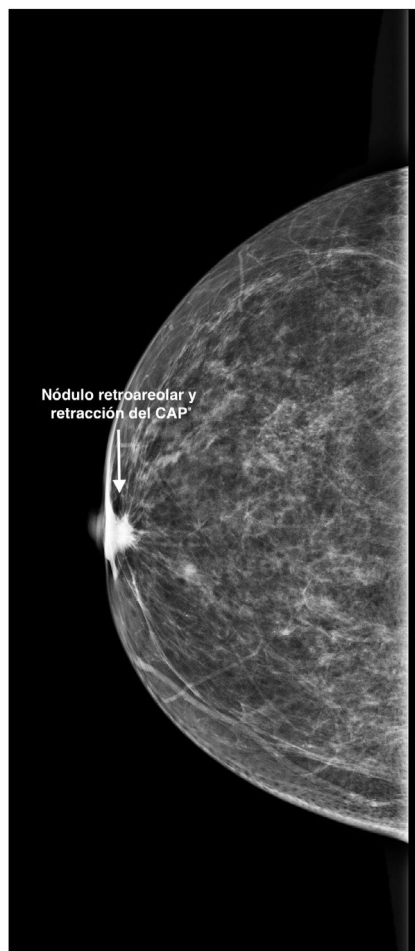
Tras comentarse en el comité de tumores, debido al tamaño tumoral (T1c) y a su inmunohistoquímica (Luminal A) se decide realizar una cirugía conservadora de entrada.

La lesión principal es un nódulo palpable retroareolar que no requiere marcaje. La técnica quirúrgica elegida para su exéresis, dada su localización central, es una mamoplastia

según la técnica de Grisotti. Esta consiste en la realización de una isla cutánea tomando como referencia el diámetro de la aréola de la paciente en la zona intercuadrántica inferior. A continuación, se desepiteliza el tejido circundante a la misma. Posteriormente se realiza la resección del tumor incluyendo el CAP. La isla cutánea confeccionada se desplaza cranealmente previa apertura de la línea vertical del patrón para facilitar su movilización hasta la zona del nuevo pezón, cubriendo el defecto de la tumorectomía. Por último, se fija esta nueva posición con puntos sueltos y se sutura la piel.

El ganglio intramamario y el ganglio centinela se marcan mediante técnicas de medicina nuclear el día previo a la cirugía, realizándose ROLL (*radioguided occult lesion localization*) del ganglio intramamario guiado por ecografía y SNOLL (*sentinel node occult lesion localization*) para la biopsia selectiva del ganglio centinela (BSCG). Tras realizar estos procedimientos se comprueba el correcto marcaje de ambas mediante la realización de una gammagrafía, sin poder obtener la imagen de la misma por avería de la gammacámara en ese momento.

Para la exéresis del ganglio intramamario (fig. 4), se realiza una incisión curvilínea en el cuadrante ínfero-externo de la mama en la zona de marcaje ROLL.



**Figura 1** Nódulo retroareolar y retracción del complejo aréola-pezón en la mamografía.

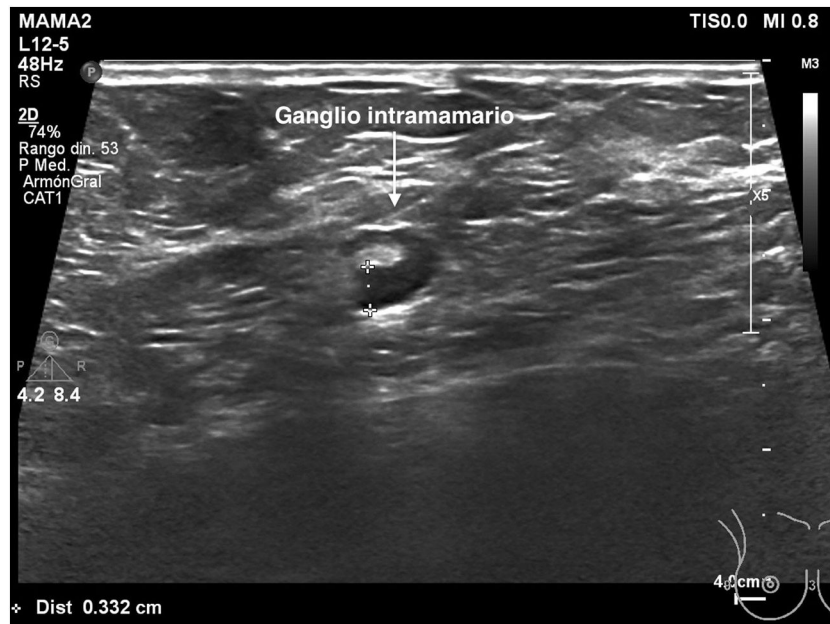


Figura 2 Ganglio intramamario en la ecografía inicial.

Para la BSGC, ante la ausencia de detección del radiotrazador el día de la cirugía, se decide asociar una infiltración intraoperatoria de trazador magnético (Magtrace®) periareolar para localizar el ganglio centinela con sonda Sentimag®, realizando la incisión axilar en la zona de máxima captación.

Los resultados anatomopatológicos de las piezas quirúrgicas confirman la afectación metastásica del ganglio intramamario y la ausencia de infiltración en la BSGC, clasificándose como estadio IIA, pT1cN1M0.

Posteriormente se completa el tratamiento con radioterapia e inhibidores de la aromatasa.

## Discusión

De acuerdo con la revisión de Bitencourt et al., se recomienda llevar a cabo un análisis anatomopatológico de cualquier ganglio, sea axilar o no, para descartar la posibilidad de malignidad cuando se observen cambios en las imágenes radiológicas, como un engrosamiento de la corteza, la ausencia de hilio, márgenes irregulares o un aumento en el tamaño de los ganglios linfáticos<sup>3</sup>; por lo que siguiendo las guías, al detectarse en la primera ecografía realizada a nuestra paciente un ganglio intramamario sugestivo de malignidad, se decide realizar BAG del mismo.

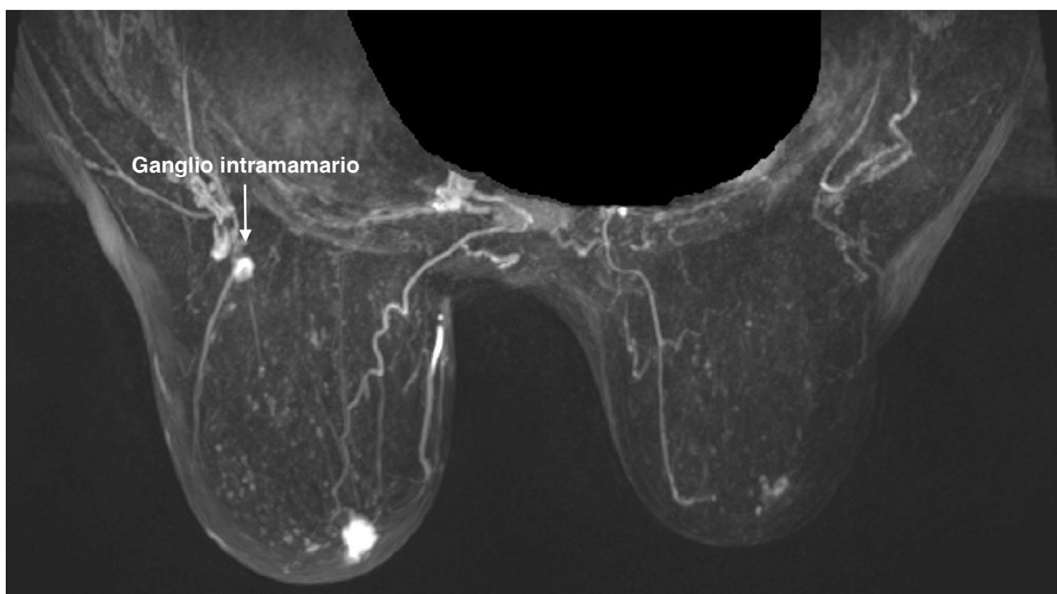
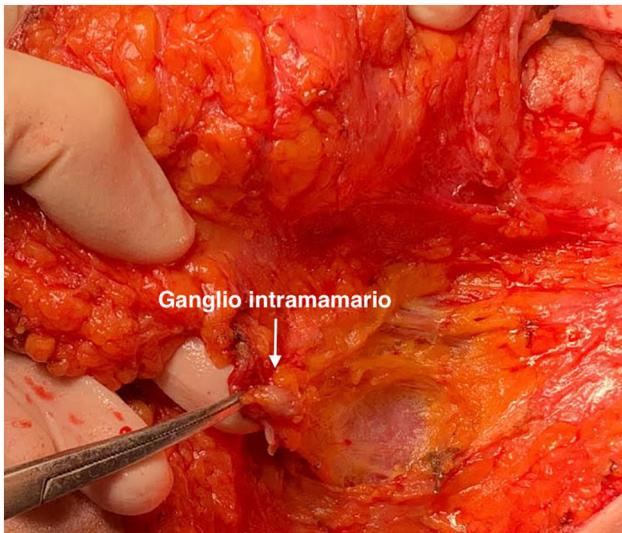


Figura 3 Ganglio intramamario en imagen de resonancia magnética.



**Figura 4** Ganglio intramamario intraoperatorio.

Conviene subrayar que, según el último consenso (2022) de la Sociedad Española de Senología y Patología Mamaria, la presencia de un ganglio intramamario metastásico no descarta la realización de una BSGC, cuyo marcaje y detección ha sido en nuestro caso independiente al del ganglio intramamario<sup>4</sup>. Para realizar la BSGC existen diversas técnicas para el marcaje del ganglio centinela como el empleo de isótopos, marcando un coloide con <sup>99m</sup>Tc, en los hospitales donde se disponga de servicio de medicina nuclear. En el caso de hospitales que no dispongan del mismo como es nuestro caso, el marcaje puede ser con colorantes: azul de metileno, azul de isosulfán, carmín índigo y en los últimos tiempos, el verde de indocianina que está en desarrollo; o con trazadores magnéticos compuestos por nanopartículas de óxido de hierro<sup>5</sup> que es la técnica empleada en nuestra paciente.

Además, al realizar a la paciente a una cirugía conservadora, siempre se debe extirpar el ganglio intramamario afectado<sup>4</sup>. La afectación del mismo influye en la estadificación del tumor, convirtiéndose en N1 y cambiando el manejo terapéutico posterior de la paciente.

Por todo esto, se puede concluir que, como indican Martín et al. y Tresserra et al., la existencia de un ganglio intramamario constituye un factor de riesgo independiente con una notable influencia en la estadificación y el enfoque terapéutico; por lo que es esencial llevar a cabo una adecuada evaluación preoperatoria de estos ganglios<sup>1,6</sup>.

## Responsabilidades éticas

Los autores declaran que han seguido los protocolos y guías del Hospital Universitario Francisc de Borja para la publicación de este caso clínico.

## Consentimiento informado

Se obtuvo el consentimiento informado de la paciente para la publicación de este artículo, tanto de la información clínica como de las imágenes clínicas y radiológicas.

## Financiación

El caso clínico publicado no ha recibido ayudas específicas provenientes de agencias del sector público, sector comercial o entidades sin ánimo de lucro.

## Conflicto de intereses

No existen conflictos de intereses por parte de los autores.

## Bibliografía

- Martín E, González I, Rodríguez-Bújez AB, Pascual Y, Blanco M, Sánchez del Río M. Ganglio intramamario metastásico como primera manifestación del cáncer de mama. *Clin Invest Ginecol Obstet.* 2007;34(6):239–42. Disponible en: <https://www.elsevier.es/es-revista-clinica-e-investigacion-ginecologia-obstetricia-7-articulo-ganglio-intramamario-metastatico-como-primera-13112918>.
- Mahajan A, Udare A, Shet T, Juvekar S, Thakur M. Diagnosis of a malignant intramammary node retrospectively aided by mastectomy specimen MRI-is the search worth it? a case report and review of current literature. *Korean J Radiol.* 2013;14(4):576–80. Disponible en: <https://doi.org/10.3348/kjr.2013.14.4.576>.
- Bitencourt AGV, Ferreira EVL, Bastos DC, Sperandio VA, Graziano L, Guatelli CS, et al. Intramammary lymph nodes: normal and abnormal multimodality imaging features. *Br J Radiol.* 2019;92(1103):20190517. <https://doi.org/10.1259/bjr.20190517>.
- Bernet L, Piñero A, Martínez M, Sicart SV, Algara M, Palomares E, et al. Consenso de la Sociedad Española de Senología y Patología Mamaria (SESPM) sobre la biopsia selectiva del ganglio centinela (BSGC) y el manejo axilar en el cáncer de mama (2022). *Rev Senol Patol Mamar.* 2022;35(4):243–59. Disponible en: <https://www.sciencedirect.com/science/article/pii/S0214158222001232>.
- Trujillo Martín MM, del Pino Sedeño T, Valcárcel Nazco C, Gómez Rodríguez-Bethencourt MA, Cuéllar Pompa L, Rodríguez de la Rosa C, et al. Alternativas a las técnicas isotópicas en la detección del ganglio linfático centinela en el cáncer de mama. Ministerio de Sanidad, Servicios Sociales e Igualdad. Servicio de Evaluación del Servicio Canario de la Salud. Informes de Evaluación de Tecnologías Sanitarias; 2015. [consultado 13 Mar 2024], Disponible en: [gobiernodecanarias.org](http://gobiernodecanarias.org).
- Tresserra F, Fournier S, Garrido M, Marco V, Cusido M, Feu J, et al. Carcinoma oculto de la mama metastásico en ganglio intramamario. *Rev Senología Patol mam.* 2007;20(1):26–8. Disponible en: [https://www.sespm.es/wp-content/uploads/revista/2007\\_20\\_1/7.pdf](https://www.sespm.es/wp-content/uploads/revista/2007_20_1/7.pdf).