

CASO CLÍNICO

Condrosarcoma mixoide extraesquelético: reporte de caso



Gerardo Sela Bayardo^{a,*}, Fernando Mendoza Cuadra^a, Angie Becerra Cervantes^a
y Alfonso Valenzuela Espinoza^b

^a Departamento de Imagen, Núcleo Diagnóstico Avanzado, Tijuana, Baja California, México

^b Hospital General Tijuana, Tijuana, Baja California, México

Recibido el 10 de julio de 2018; aceptado el 9 de abril de 2019

Disponible en Internet el 11 de junio de 2019

PALABRAS CLAVE

Mama;
Condrosarcoma;
Condrosarcoma
extraesquelético;
Sarcoma

Resumen

Introducción: El condrosarcoma primario de mama es un tumor cuyo origen no corresponde a hueso o cartilago propiamente dicho, sino que se genera a partir del propio estroma mamario. **Caso clínico:** Mujer de 56 años de edad que acudió a su médico por autopalparse una masa de rápido crecimiento en la mama derecha. A la exploración se encontró una masa circunscrita, móvil, en el cuadrante superoexterno. La mamografía mostró una mama muy densa, homogénea, redonda y con márgenes circunscritos; TAC con ausencia de extensión a piel o ganglios linfáticos. Se decidió hacer mastectomía y por histopatología se confirmó el diagnóstico de condrosarcoma mixoide primario de mama.

Conclusión: El condrosarcoma primario es una patología inusual en la mama. Solo se encuentran aproximadamente 20 casos reportados en la literatura, de los cuales se presenta aquí un caso con recidiva temprana a un año de seguimiento.

© 2019 SESPM. Publicado por Elsevier España, S.L.U. Todos los derechos reservados.

KEYWORDS

Breast;
Chondrosarcoma;
Extraskelatal
chondrosarcoma;
Sarcoma

Extraskelatal myxoid chondrosarcoma: A case report

Abstract

Introduction: Primary chondrosarcoma of the breast is a tumour originating not in bone or cartilage but in the mammary stroma.

Case report: A 56-year-old woman consulted her physician after self-palpating a fast-growing mass in the right breast. Examination revealed a circumscribed, free mass in the upper outer quadrant. Mammography showed a highly dense, homogeneous, round breast tumour with circumscribed margins. Computed tomography revealed the absence of spread to the skin or

* Autor para correspondencia.

Correo electrónico: gerardo.sela@gmail.com (G. Sela Bayardo).

lymph nodes. Mastectomy was performed, and histopathological tests confirmed the diagnosis of primary mixoid chondrosarcoma of the breast.

Conclusion: Primary chondrosarcoma is an unusual disease in the breast, with approximately 20 cases reported in the literature. We describe a case with early relapse one year after surgery.
© 2019 SESPM. Published by Elsevier España, S.L.U. All rights reserved.

Introducción

Los sarcomas primarios de mama son un grupo de tumores que no se originan del hueso subyacente, o del cartílago de la caja torácica, sino a partir del propio estroma mamario. El primer caso fue reportado en 1967 y desde entonces solo ha habido aproximadamente 20 casos en la literatura^{1,2}. La prevalencia se encuentra en un rango entre el 0,5 y menos del 1%, y representa menos del 5% de todos los sarcomas³⁻⁵.

De este grupo de sarcomas, el condrosarcoma es el más raramente visto ya que puede ser fácilmente diagnosticado erróneamente como carcinoma metaplásico con diferenciación condromatosa o como cistosarcoma phyllodes (de esta diferenciación dependerá el pronóstico y la decisión terapéutica)^{3,5-8}. Además, los condrosarcomas puros, sin áreas de diferenciación epitelial, son todavía menos frecuentes³⁻⁵.

Se describe aquí el caso de un condrosarcoma primario de mama, tratado con mastectomía radical, que presentó metástasis al año de seguimiento posquirúrgico.

Caso clínico

Mujer de 56 años de edad, posmenopáusica, que acudió a su médico por presentar una masa de crecimiento rápido (6 meses de evolución) en la mama derecha. En el interrogatorio negó tener antecedentes crónicos degenerativos y el uso actual de medicación, haber sido intervenida quirúrgicamente, y tener antecedentes familiares de cáncer ginecológico o de mama.

A la exploración física se encontró una masa no dolorosa de aproximadamente 6 × 6 cm localizada en el cuadrante superoexterno de la mama derecha, no adherida a planos profundos, sin afectación de la piel ni adenomegalias; la piel, la aréola y el pezón se encontraron sin alteraciones. La mama contralateral, sin anormalidades.

El hallazgo por mamografía mostró mamas con patrón A, con una lesión opaca, muy densa, homogénea, redonda y con márgenes circunscritos de aproximadamente 7 × 6 × 5 cm, sin calcificaciones (fig. 1). La tomografía (fig. 2) resultó negativa en cuanto a extensión o invasión a los tejidos adyacentes, piel o ganglios linfáticos.

Se llevó a cabo biopsia escisional que reportó condrosarcoma, y debido al tamaño de la lesión, se decidió realizar mastectomía sin linfadenectomía axilar. El estudio histopatológico reportó un fragmento de tejido mamario irregular y ovoide el cual medía en sus ejes

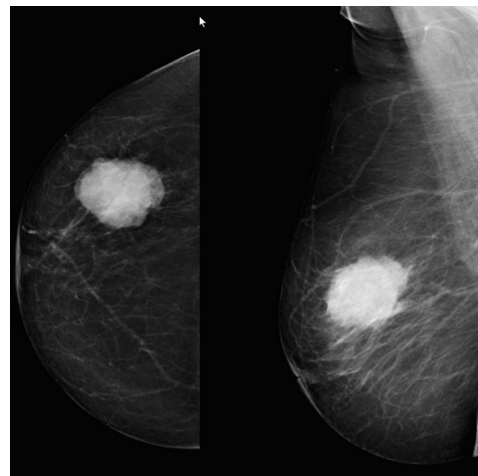


Figura 1 Mamografía.

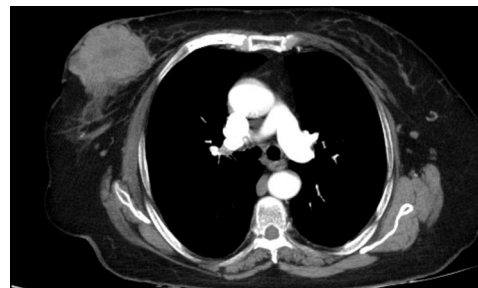


Figura 2 Tomografía.

mayores 7 × 6 × 5 cm. Al corte se encontró un área tumoral redondeada de 5 × 4,4 × 3,8 cm de color gris blanquecino, de consistencia ahulada, con área de reblandecimiento central, rodeada por tejido mamario de color amarillo claro y consistencia esponjosa. En los cortes examinados, el tejido mamario estaba constituido por tumor de células redondas u ovoides de citoplasma microvacuolado ligeramente alargadas. Dichos elementos se disponían en acúmulos, en su mayoría con estroma mixoide de aspecto condroide y en estroma vascularizado. La neoplasia mostró predominantemente áreas acelulares en la región central, con depósito abundante de mucopolisacáridos.

El diagnóstico histopatológico fue de condrosarcoma mixoide extraesquelético de bajo grado, sin tumor en márgenes quirúrgicos. No se indicó quimioterapia ni radioterapia

posteriores a la cirugía. En el seguimiento, el control tomográfico al año mostró lesiones nodulares compatibles con metástasis pulmonares y óseas. Actualmente la paciente se encuentra en vigilancia con tratamiento paliativo por parte del servicio de oncología, con mal pronóstico.

Discusión

Se trata de una patología extremadamente inusual, en la cual el origen no corresponde a hueso o cartílago propiamente dicho, sino que se genera a partir del propio estroma mamario.

La presentación clínica del condrosarcoma varía, pero usualmente ocurre en mujeres mayores de 50 años de edad y puede presentarse como una masa circunscrita o regular multilobulada de rápido crecimiento, móvil, dolorosa o no. A pesar de alcanzar tamaños considerables, no se ha documentado la presencia de invasión tumoral en la piel ni tampoco la presencia de ganglios linfáticos afectados⁹⁻¹¹.

El diagnóstico definitivo se realiza mediante estudio histopatológico, pero los métodos de imagen son útiles en cuestión de identificación de la lesión, extensión e invasión de la misma. La ecografía usualmente muestra una lesión sólida y heterogénea que puede ser multilobular y en la mamografía se aprecian lesiones opacas de márgenes circunscritos, de características benignas. La tomografía y la resonancia tienen utilidad en la determinación de la extensión/invasión a los tejidos adyacentes, piel o ganglios linfáticos^{4,9,12}.

El tratamiento de elección es la mastectomía. El uso de terapia sistémica es ampliamente discutido, puesto que al ser una patología inusual, no se cuentan con estudios suficientes que demuestren utilidad clínica definitiva^{13,14}. La extirpación de ganglios linfáticos no se recomienda ya que no existe evidencia de diseminación del tumor por esta vía^{6,10,15,16}.

Los sarcomas mamarios tienen peor pronóstico que los carcinomas (principalmente aquellos que miden >5 cm); basados en estudios recientes se ha encontrado una tasa de supervivencia media a 5 años del 63,5% (55-73%). Cuando se presenta enfermedad metastásica (usualmente a pulmón, hueso e hígado), estos tienen peor pronóstico^{9,13}.

Confidencialidad de los datos

Los autores declaran que han seguido los protocolos de su centro de trabajo sobre la publicación de datos de pacientes.

Conflicto de intereses

Los autores declaran no tener ningún conflicto de intereses.

Bibliografía

1. Cong Y, Fang X, Qiao G, Zou H, Lin J, Zhu S. Case Report. Primary extraskeletal myxoid chondrosarcoma with adenofibroma of the breast: a case report and literatures review. *Int J Clin Exp Med*. 2018;11:4317-23.
2. Beltaos E, Banerjee TK. Chondrosarcoma of the breast. Report of two cases. *Am J Clin Pathol*. 1979;71:345-9, <http://dx.doi.org/10.1093/ajcp/71.3.345>.
3. Pasta V, Monti M, Cialini M, Vergine M, Urciuoli P, Iacovelli A, et al. Primitive sarcoma of the breast: New insight on the proper surgical management. *J Exp Clin Cancer Res*. 2015;34:1-6, <http://dx.doi.org/10.1186/s13046-015-0190-1>.
4. Amadu AM, Soro D, Marras V, Satta G, Crivellia P, Conti M, et al. Primary breast chondrosarcoma: Imaging and pathological findings. *Eur J Radiol Open*. 2017;4:138-40, <http://dx.doi.org/10.1016/j.ejro.2017.11.001>.
5. Jain A, Maheshwari V, Qadri S, Rabindranath D, Afroz N. Primary chondrosarcoma of the breast: A rare case report. *Ann Pathol Lab Med*. 2015;2:164-6.
6. Militello G, Zabbia G, Mascolino A, Kabhuli K, Gulotta E, De Marco P, et al. Skin-nipple-sparing mastectomy: The first approach in primary myxoid chondrosarcoma of the breast. *Int J Surg Case Rep*. 2017;34:130-3, <http://dx.doi.org/10.1016/j.ijscr.2017.03.016>.
7. Lakshmi Kantha A, Kawatra V, Varma D, Khurana N. Primary breast chondrosarcoma. *Breast J*. 2010;16:553-4, <http://dx.doi.org/10.1111/j.1524-4741.2010.00960.x>.
8. Farahat A, Magdy N, Elaffandi A. Primary myxoid chondrosarcoma of the breast. *Ann R Coll Surg Engl*. 2014;96:1-3, <http://dx.doi.org/10.1308/003588414X13824511649210>.
9. Pasta V, Sottile D, Urciuoli P, del Vecchio L, Custereri F, d'Orazi V. Rare chondrosarcoma of the breast treated with quadrantectomy instead of mastectomy: A case report. *Oncol Lett*. 2015;9:1116-20, <http://dx.doi.org/10.3892/ol.2014.2803>.
10. Mujtaba SS, Haroon S, Faridi N. Primary chondrosarcoma of breast. *J Coll Physicians Surg Pak*. 2013;23:754-5, <http://dx.doi.org/10.2013/JCPSP.754755>.
11. Gurleyika E, Yildirim U, Gunal O, Pehlivan M. Malignant mesenchymal tumor of male breast: Primary chondrosarcoma. *Breast Care*. 2009;4:101-3, <http://dx.doi.org/10.1159/000212101>.
12. Bagri PK, Beniwal S, Sharma A. Malignant mesenchymal tumor of male breast: Primary chondrosarcoma. *Iran J Cancer Prev*. 2015;8:63-5.
13. Lim SZ, Ong KW, Tan BKT, Selvarajan S, Tan PH. Sarcoma of the breast: An update on a rare entity. *J Clin Pathol*. 2016;69:373-81, <http://dx.doi.org/10.1136/jclinpath-2015-203545>.
14. Badyal RK, Kataria AS, Kaur M. Primary chondrosarcoma of male breast: A rare case. *Indian J Surg*. 2012;74:418-9, <http://dx.doi.org/10.1007/s12262-012-0439-2>.
15. Bhosale SJ, Kshirsagar AY, Kshirsagar AY, Sulhyan SR, Jagtap SV, Nikam YP. Metaplastic carcinoma with predominant chondrosarcoma of the right breast. *Case Rep Oncol*. 2010;3:277-81, <http://dx.doi.org/10.1159/000319423>.
16. Errarhay S, Fetohi M, Mahmoud S, Saadi H, Bouchikhi C, Banani A. Primary chondrosarcoma of the breast: A case presentation and review of the literature. *World J Surg Oncol*. 2013;11:208, <http://dx.doi.org/10.1186/1477-7819-11-208>.