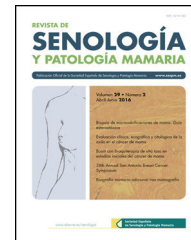




# Revista de Senología y Patología Mamaria

[www.elsevier.es/senologia](http://www.elsevier.es/senologia)



ORIGINAL

## Ecografía automática de mama para la detección de lesiones mamarias: comparación con la ecografía mamaria convencional



Isaac Daimiel Naranjo<sup>a,\*</sup>, Vicente Martínez de Vega<sup>a</sup>, Susana Linares González<sup>a</sup>, Diana Mollinedo<sup>a</sup>, Leire Álvarez Perez<sup>a</sup> y Margarita Rubio Alonso<sup>b</sup>

<sup>a</sup> Departamento de Radiodiagnóstico, Hospital Universitario Quironsalud Madrid, Pozuelo de Alarcón, Madrid, España

<sup>b</sup> Departamento de Estadística, Universidad Europea de Madrid, Villaviciosa de Odón, Madrid, España

Recibido el 2 de enero de 2018; aceptado el 22 de mayo de 2018

Disponible en Internet el 4 de agosto de 2018

### PALABRAS CLAVE

Ecografía convencional;  
Mamografía con tomosíntesis;  
Ecografía automática de mama;  
Mama densa;  
Cáncer de mama

### Resumen

**Objetivos:** Comparar la ecografía convencional frente a la ecografía automática de mama (ABUS) y la mamografía con tomosíntesis aislada en la detección y el diagnóstico de lesiones mamarias.

**Sujetos y métodos:** Se incluyeron 155 mujeres sintomáticas y asintomáticas con mamas densas. Todas se realizaron mamografía y seguidamente ecografía manual y ABUS, que fueron interpretadas por 2 radiólogos diferentes. Los estudios fueron categorizados según el *Breast Imaging Reporting and Data System* (BI-RADS).

**Resultados:** El índice kappa de concordancia fue de 0,83,  $p < 0,05$ . Los 5 carcinomas encontrados fueron diagnosticados por ambas técnicas de imagen de ultrasonidos, siendo en 2 de ellos la mamografía normal. ABUS detectó 2 lesiones benignas no vistas con la ecografía manual.

**Conclusión:** ABUS demostró alta correlación con la ecografía manual detectando más lesiones benignas. El diagnóstico de las malignas fue equivalente con ambas técnicas, que fueron superiores a la mamografía de forma aislada. ABUS podría sustituir a la ecografía manual para complementar a la mamografía en la detección de cáncer de mama en mujeres con mama densa.

© 2018 SESPM. Publicado por Elsevier España, S.L.U. Todos los derechos reservados.

\* Autor para correspondencia.

Correo electrónico: [isaac.daimiel@gmail.com](mailto:isaac.daimiel@gmail.com) (I. Daimiel Naranjo).

**KEYWORDS**

Hand-held ultrasound;  
Tomosynthesis mammography;  
Automated breast ultrasound;  
Dense breast;  
Breast cancer

**Automated breast ultrasound for the detection of breast lesions: comparison with hand-held ultrasound****Abstract**

**Objectives:** To compare automated breast ultrasound (ABUS) with hand-held ultrasound (HHUS) and tomosynthesis mammography in the detection and characterisation of breast lesions.

**Subjects and methods:** A total of 155 symptomatic and asymptomatic women with dense breasts underwent tomosynthesis followed by ABUS and HHUS. The studies were read and graded by two different radiologists according to the Breast Imaging Reporting and Data System (BI-RADS).

**Results:** The kappa index of agreement was 0.83,  $p < 0.05$ . All of the 5 carcinomas found were diagnosed by ABUS and HHUS. Tomosynthesis was normal in 2 out of 5 cases. ABUS identified 2 benign lesions not detected with HHUS.

**Conclusion:** This study found a high correlation between ABUS and HHUS. More benign lesions were identified by ABUS while malignant lesions were detected equally by both techniques. ABUS and HHUS were superior to tomosynthesis in the detection of lesions. ABUS could replace HHUS, complementing mammography in the detection of lesions in women with dense breasts.

© 2018 SESPM. Published by Elsevier España, S.L.U. All rights reserved.

**Introducción**

El cáncer de mama ha presentado una incidencia creciente en las últimas décadas y en la actualidad constituye la primera neoplasia maligna más frecuente en la mujer<sup>1,2</sup>.

La prueba de elección para el diagnóstico en mayores de 40 años es la mamografía. Esta técnica presenta limitaciones para la detección de lesiones tanto benignas como malignas no calcificadas en mamas con alta densidad incluso a pesar de la instauración de la tomosíntesis, que aumenta la sensibilidad respecto a la mamografía digital convencional<sup>3,4</sup>.

La mama densa supone un reto diagnóstico en mamografía, pero además constituye un factor de riesgo por sí solo aumentando de 4 a 6 veces la probabilidad de presentar cáncer de mama<sup>5</sup>.

El estudio adicional de la mama densa con ecografía permite aumentar la sensibilidad en la detección de neoplasias mamarias en función del riesgo poblacional<sup>6</sup>.

A pesar de que la ecografía es una técnica inocua y barata, presenta limitaciones como la falta de estandarización del procedimiento, un alto nivel de experiencia del ecografista, un campo de visión pequeño y un elevado tiempo de realización, que dada la alta demanda es difícilmente asumible por radiólogos subespecializados en imagen mamaria.

La ecografía automática (ABUS) puede solventar algunos de estos problemas. Los primeros equipos adolecían de falta de resolución, lo cual impedía en muchos casos la distinción entre sólido o quístico o evaluar correctamente los márgenes de una lesión. Las nuevas máquinas, sin embargo, ofrecen un mayor campo de visión al tener una gran sonda curva que se adapta al contorno de la mama permitiendo un barrido completo de todo el parénquima mamario con solo 3 adquisiciones de imágenes por mama y prestando una alta resolución.

En la actualidad, algunos estudios han demostrado que la tasa de detección de cánceres combinando ABUS con

mamografía, ya sea convencional o con tomosíntesis, es superior a la mamografía aislada sin aumentar de forma sustancial la tasa de falsos positivos<sup>7,8</sup>. Estudios como el *European Asymptomatic Screening Study* (EASY) mostraron un aumento de 2,4 cánceres detectados en el cribado por cada 1.000 mujeres estudiadas<sup>9</sup>.

A la vista de los resultados, la siguiente cuestión que se plantea es si ABUS puede sustituir a la ecografía convencional a la hora de detectar el cáncer de mama, por lo que el objetivo de nuestro estudio es comparar el rendimiento diagnóstico de ABUS con respecto a la ecografía convencional en la detección de lesiones mamarias. Existen algunos estudios al respecto con resultados controvertidos en cuanto a la concordancia entre ambas técnicas o las tasas de falsos positivos y negativos<sup>10-13</sup>.

Recientemente se ha publicado un estudio con 1.886 pacientes en el que la concordancia entre ABUS y ecografía manual fue del 99,8%<sup>14</sup>.

**Materiales y métodos**

El proyecto fue aprobado por el comité ético de nuestro hospital. Desde julio de 2016 hasta junio de 2017 se incluyeron 155 pacientes mujeres con edades comprendidas entre los 36 y 67 años, sintomáticas y asintomáticas con mamas densas categoría tipos C y D del *American College of Radiology*. Se incluyeron también pacientes con antecedentes personales de cáncer de mama previo intervenido o aquellas con cirugía de estética. Quedaban excluidas las pacientes gestantes o en estado de lactancia.

Posteriormente a la firma de un consentimiento informado, todas las participantes se realizaron mamografía con tomosíntesis y seguidamente ecografía convencional y ABUS.

El mamógrafo utilizado fue un Selenia Dimensions System (Hologic. Inc., Danbury, CT, 06810, EE. UU.). Las 4 proyecciones estándar fueron adquiridas; una craneocaudal y una oblicua mediolateral de cada mama.

**Tabla 1** Hallazgos y descriptores

Sin hallazgos		Quiste		Nódulo sólido		Distorsión		Microcalcificaciones	
ECO	ABUS	ECO	ABUS	ECO	ABUS	ECO	ABUS	ECO	ABUS
41	42	80	89	55	45	3	5	2	2

El ecógrafo fue un GE Medical Systems LOGIQ S8. Las exploraciones fueron llevadas a cabo por un radiólogo especialista en mama con al menos 3 años de experiencia utilizando una sonda lineal en un barrido por cuadrantes en cada mama, seguido de un estudio axilar.

La ecografía automática de mama se realizó en un equipo Invenia TM ABUS de GE Healthcare, Sunnyvale, CA, EE. UU.

Todas las exploraciones fueron llevadas a cabo por 2 técnicos entrenados y dedicados a trabajar con ABUS. Durante el estudio las pacientes se encontraban en decúbito supino en una camilla, con el pezón de la mama a estudiar apuntando al techo, para lo cual se colocaba una toalla enrollada en la espalda de tal manera que la mama quedase lo más expuesta posible. Tras la aplicación de gel, se posicionaba la pala que contiene la sonda curva en la mama de las pacientes usando el pezón como referencia. Según la tolerancia de cada mujer se aplicaba el grado de presión adecuado para evitar artefactos en la imagen y se ajustaban los parámetros de profundidad según el tamaño de la mama, lo cual conlleva que el estudio tenga una mayor o menor resolución, como ocurre en la ecografía convencional. Se obtenían 3 sets de imágenes por cada mama, uno para la zona interna, otro para la zona central y otro para la zona lateral (6 paquetes de imágenes en total). Las imágenes eran transferidas a una estación de trabajo específica<sup>15</sup>.

## Interpretación de los datos

La mamografía con tomosíntesis y la ecografía convencional fueron interpretadas por un radiólogo especializado en imagen mamaria, mientras que la misma mamografía y el estudio de ABUS fueron interpretados por otro radiólogo diferente, ambos con al menos 3 años de experiencia en imagen mamaria.

La lectura de ABUS fue sistematizada utilizando el plano coronal en primer lugar, que presta una visión global de la región de la mama estudiada, y posteriormente el plano axial y el sagital por cada paquete de imágenes.

Los descriptores empleados para clasificar los hallazgos fueron: quiste, nódulo sólido, distorsión y microcalcificaciones (tabla 1).

En función de los resultados y basándonos en el *Breast Imaging Reporting and Data System* (BI-RADS), a todos los estudios se les asignó una categoría en función del grado de sospecha<sup>16</sup>. Categoría 0 (estudio incompleto), categoría 1 (negativo), categoría 2 (benigno), categoría 3 (probablemente benigno), categoría 4 (sospechoso) —subdividida en A, B y C en función del grado de sospecha— y categoría 5 (alto grado de sospecha).

Todos aquellos estudios con categoría superior a 4 y uno con categoría 3 fueron evaluados posteriormente mediante biopsia con aguja gruesa guiada por ecografía.

**Tabla 2** Descripción de la muestra (n = 155)

Variabes categóricas	n (%)
Sin hallazgos clínicos	151 (97,4)
Lesión palpable	4 (2,6)
Prótesis	6 (3,8)
Variabes continuas	Media (desv. tip) (rango)
Edad	45,5 (6,2) (36-67)

**Tabla 3** BI-RADS asignados

BI-RADS	Ecografía manual	ABUS
1	41	42
2	93	95
3	14	12
4A	2	1
4B	2	2
5	3	3
Total	155	155

## Análisis estadístico

El análisis descriptivo fue realizado utilizando la frecuencia (%) para las variables discretas y la media para las variables continuas (tabla 2).

La categoría BI-RADS asignada a los estudios de ABUS y a los de ecografía convencional se representa en la tabla 3.

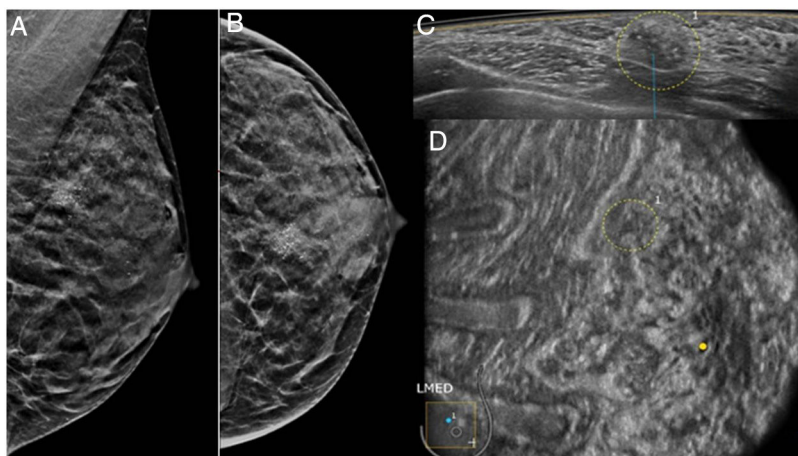
Para el grado de concordancia entre las dos técnicas se calculó el índice de correlación kappa mediante IBM SPSS Statistics.

## Resultados

El tamaño muestral del estudio fue de 155 mujeres (tabla 2), con un promedio de edad de 44,4 años. El número de mamas exploradas fue de 310 ya que a pesar de haber una paciente mastectomizada, tenía practicada una reconstrucción tipo TRAM. Treinta mujeres (19,3%) tenían antecedentes familiares de cáncer de mama, bien de primer grado, o bien de segundo grado.

La mayoría de las pacientes (97,4%) eran asintomáticas. De las sintomáticas, todas presentaban anomalía palpable. Cinco pacientes eran portadoras de prótesis. Solo una presentaba signos ecográficos sospechosos de rotura intracapsular que fueron detectados en ambas exploraciones basadas en los ultrasonidos. Seis pacientes tenían antecedentes de cirugía por cáncer de mama previo.

La concordancia global entre ABUS y ecografía convencional fue del 89,7%; kappa = 0,83, p < 0,05.



**Figura 1** Mamografía en proyecciones oblicua y craneocaudal (A y B) en una paciente de 36 años, con un aumento de densidad con microcalcificaciones en el cuadrante superointerno. La lesión se identifica en el plano axial de ABUS como un nódulo con microcalcificaciones (C) y como un «agujero negro» en el plano coronal (D). El resultado histológico fue de neoplasia intraductal de alto grado.

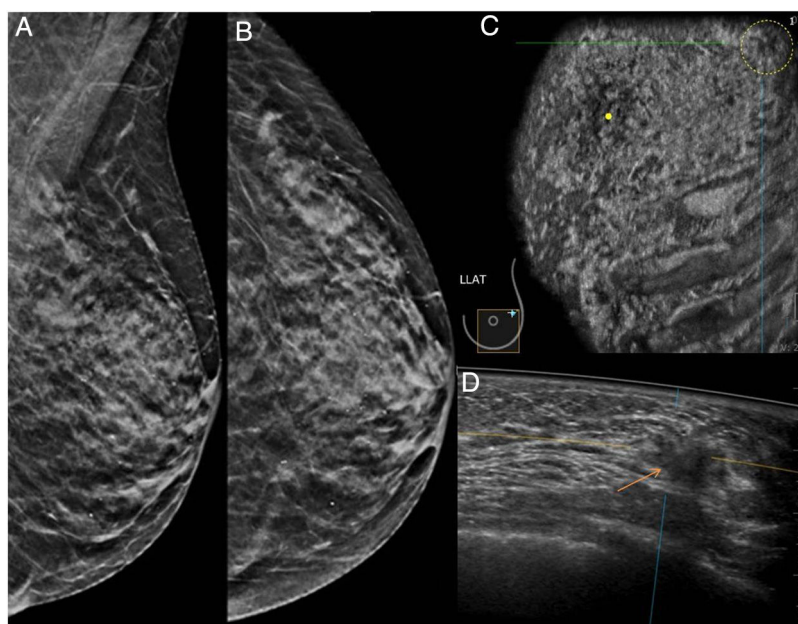
Se detectaron 5 cánceres que fueron visualizados en ambas técnicas sin diferir en el BI-RADS asignado. Tres fueron BI-RADS 5 (2 carcinomas ductales infiltrantes de grado intermedio y una neoplasia intraductal de alto grado). Los otros 2 casos fueron BI-RADS 4B y se trataban de carcinomas ductales infiltrantes, uno de bajo grado y el otro de grado intermedio.

De los catalogados como BI-RADS 5, se manifestaban en ecografía como un nódulo irregular, un nódulo irregular con distorsión y otro como un área heterogénea con microcalcificaciones. Se situaban 2 en los cuadrantes superiores externos y el otro en el cuadrante superior interno de la mama izquierda. Las otras 2 neoplasias detectadas a las

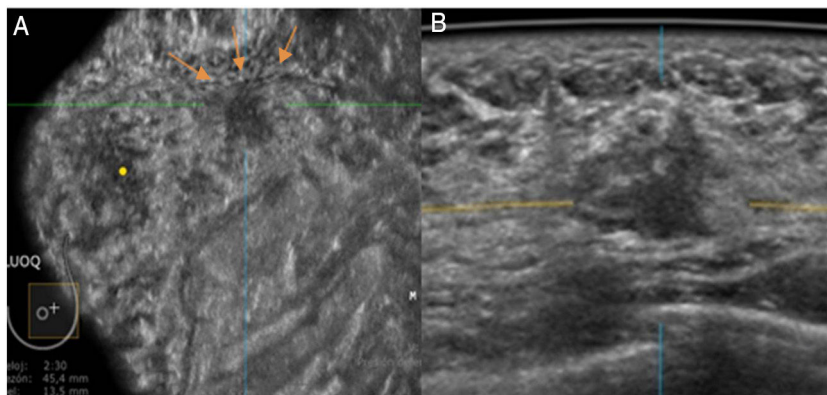
que se les asignó un BI-RADS 4B correspondían a un área con microcalcificaciones y a una zona nodular irregular. Se localizaban en unión de cuadrantes internos derechos y en cuadrante superior externo izquierdo.

De los casos discordantes en cuanto al BI-RADS asignado, cabe destacar que 2 lesiones benignas de escasos milímetros se vieron por ABUS y no en la ecografía convencional, probablemente por un barrido insuficiente de la mama con la sonda.

Una lesión sólida fue catalogada como BI-RADS 4A en ABUS y como BI-RADS 3 en ecografía manual, mientras que la misma situación se dio al contrario. Ambas fueron biopsiadas, con resultado de fibroadenomas.



**Figura 2** Mamografía en proyecciones oblicua y craneocaudal (A y B) que fue interpretada como BI-RADS 2 en una paciente de 67 años. Tanto en el plano coronal de ABUS (círculo en C) como en el plano axial (flecha en D) se visualiza una lesión nodular cuyo resultado histológico fue de carcinoma ductal infiltrante de grado intermedio.



**Figura 3** Imágenes de ABUS en planos coronal (A) y axial (B). Nódulo irregular y heterogéneo en el cuadrante superoexterno de la mama izquierda que resultó ser un carcinoma ductal infiltrante de grado intermedio en una paciente de 36 años. Nótese la línea artefactual que aparece en lesiones palpables (flechas).

Hubo 2 lesiones benignas periféricas que se detectaron únicamente con la ecografía convencional. Asimismo, un caso con adenopatías axilares ecográficamente patológicas, aunque de carácter reactivo benigno, solo pudo ser evaluado con ecografía convencional.

Únicamente se volvieron a citar 2 pacientes, una para biopsia de un nódulo sólido BI-RADS 4A y otra por dudas de sospecha en ABUS. Finalmente, las imágenes que generaban duda fueron debidas a una mala técnica a la hora de realizar la exploración.

La mamografía con tomosíntesis fue realizada a todas las mujeres. De los 5 cánceres observados con ecografía convencional y ABUS, en 2 la mamografía fue interpretada como normal, las otras presentaban microcalcificaciones y solo una de estas presentaba además distorsión asociada (fig. 1).

## Discusión

La mamografía continúa siendo una técnica esencial en el diagnóstico de cáncer de mama, pero la ecografía convencional es de gran utilidad como complemento para la detección de cánceres que no se presentan con calcificaciones en la mamografía y que por lo tanto son indetectables mediante esta técnica en mamas densas<sup>6,17</sup> (fig. 2).

La ecografía convencional presenta inconvenientes a la hora de la estandarización, ya que depende del operador, por lo que ABUS puede ser una herramienta valiosa para evitar este problema. En este estudio se pretende demostrar el valor de los nuevos dispositivos de ecografía automática para su uso en el diagnóstico de cáncer de mama sustituyendo a la ecografía convencional, pues muestra resultados comparables en cuanto a la detección de lesiones y a su caracterización mediante BI-RADS.

Existen varios estudios que concuerdan con los resultados obtenidos en el nuestro, donde ABUS presenta similar precisión diagnóstica a la hora de diferenciar las lesiones benignas de las malignas<sup>14,18</sup>. La forma, la orientación, la ecogenicidad y los márgenes son las características que se usan en ambas técnicas para establecer el grado de sospecha. Además, hay signos clásicos, como el refuerzo posterior de una lesión quística, que son apreciables también en los planos axiales y coronales con ABUS<sup>7</sup>.

En nuestro estudio, ABUS presentó varias ventajas con respecto a la ecografía manual, siendo superior, por ejemplo, en la detección de distorsiones que se detectan fácilmente en el plano coronal. Este fenómeno se debe a la retracción producida por la reacción desmoplásica de los tumores infiltrantes<sup>19,20</sup> (fig. 3).

La posibilidad de establecer un protocolo de obtención de las imágenes permite la estandarización y por lo tanto la reproducibilidad de la técnica. En nuestro caso, el tiempo de exploración de entre 12-15 min permite que ABUS pueda ser integrada en un entorno clínico diario. Además, aunque existe una curva de aprendizaje, el tiempo de lectura en los últimos casos fue de entre 3-5 min, siendo menor que el que emplearía un facultativo en realizar una ecografía mamaria<sup>14,21</sup>.

El envío de las imágenes a una estación de trabajo específica para ABUS permite la revisión de las imágenes cuantas veces sean necesarias, además de la obtención de imágenes multiplanares y tridimensionales que pueden orientar al cirujano en la planificación quirúrgica, ya que permite conocer en decúbito supino la localización de la lesión, su relación con el pezón, la piel y el pectoral.

Actualmente, otros usos de ABUS son la evaluación de la enfermedad multifocal y multicéntrica y la localización de lesiones en un *secondlook*<sup>22-25</sup>.

Pese a todo, es una tecnología con elevado coste que aún presenta limitaciones a la hora de detectar microcalcificaciones, al igual que ocurre con la ecografía convencional, y para la que todavía no se han desarrollado sistemas que permitan realizar intervencionismo guiado por ultrasonidos. Además, las lesiones muy periféricas y en la axila son difícilmente estudiadas mediante ABUS, aunque la mayoría son fácilmente palpables.

Este estudio presenta algunas limitaciones en cuanto al diseño, lo que no permite arrojar cifras de sensibilidad o especificidad de ABUS. Además, por el tiempo en el que transcurre el estudio, no es posible la realización de un seguimiento correcto de las lesiones catalogadas como BI-RADS 3, lo cual limita la obtención de datos sobre las tasas de falsos positivos y negativos.

La tasa de rellamada no se ha evaluado en nuestro estudio ya que, al disponer de la ecografía manual y ABUS, esta es infraestimada y no valorable. Además, al incluir en el

estudio mujeres sintomáticas, el número de cánceres detectados para la población estudiada puede haberse visto sobreestimado, sin embargo, permite establecer conclusiones sólidas en cuanto al objetivo principal del estudio.

Otra limitación a considerar es el hecho de que no hay un *gold standard* para definir la densidad mamaria, que constituye un criterio de inclusión en nuestro estudio, por lo que existe una dificultad en la reproducibilidad en la asignación de la densidad mamaria.

En conclusión, ABUS demostró una muy buena correlación con los resultados de la ecografía convencional a la hora de detectar y caracterizar lesiones mamarias, siendo de gran utilidad el plano coronal. La ecografía automatizada podría sustituir a la ecografía manual en un entorno clínico como complemento a la mamografía para aumentar la detección de lesiones malignas no calcificadas en mamas densas.

## Responsabilidades éticas

**Protección de personas.** Todas las participantes otorgaron su consentimiento informado escrito. El estudio contó con la aprobación del Comité de Ética de la Investigación del Hospital.

**Confidencialidad de los datos.** Los autores declaran que han seguido los protocolos de su centro de trabajo sobre la publicación de datos de pacientes.

## Conflicto de intereses

Los autores declaran no tener ningún conflicto de intereses.

## Bibliografía

- Siegel RL, Kimberly DM, Ahmedin J. Cancer statistics 2016. *CA Cancer J Clin.* 2016;66:7–30.
- Asociación Española contra el Cáncer [portal en Internet]. [consultado 21 Nov 2017]. Disponible en: <https://www.aecc.es/>
- Choi WJ, Kim HH, Lee SY, Chae EY, Shin HJ, Cha JH, et al. A comparison between digital breast tomosynthesis and full-field digital mammography for the detection of breast cancers. *Breast Cancer.* 2016;23:886–92.
- Vedantham S, Karellas A, Vijayaraghavan GR, Kopans DB. Digital breast tomosynthesis. State of art. *Radiology.* 2015;277:663–84.
- Boyd NF, Lockwood GA, Byng JW, Tritchler DL, Yaffe MJ. Mammographic densities and breast cancer risk. *Cancer Epidemiol Biomarkers Prev.* 1998;7:1133–44.
- Berg WA, Blume JD, Cormack JB, Mendelson EB, Lehrer D, Böhm-Vélez M, et al. Combined screening with ultrasound and mammography vs mammography alone in women at elevated risk of breast cancer. *JAMA.* 2008;299:2151–63.
- Brem RF, Tabar L, Duffy SW, Inciardi MF, Guingrich JA, Hashimoto BE, et al. Assessing improvement in detection of breast cancer with three-dimensional automated breast US in women with dense breast tissue: the Somolnsight Study. *Radiology.* 2015;274:663–73.
- Giger ML, Inciardi MF, Edwards A, Papaioannou J, Drukker SK, Jiang Y, et al. Automated breast ultrasound in breast cancer screening of women with dense breasts: Reader study of mammography-negative and mammography-positive cancers. *Am J Roentgenol.* 2016;206:1341–50.
- Wilczek B, Wilczek HE, Rasouliyan L, Leifland K. Adding 3D automated breast ultrasound to mammography screening in women with heterogeneously and extremely dense breasts: Report from a hospital-based, high-volume, single-center breast cancer screening program. *Eur J Radiol.* 2016;85:1554–63.
- Jeh SK, Kim SH, Choi JJ, Jung SS, Choe BJ, Park S, et al. Comparison of automated breast ultrasonography to handheld ultrasonography in detecting and diagnosing breast lesions. *Acta Radiol.* 2016;57:162–9.
- Chen L, Chen Y, Diao XH, Fang L, Pang Y, Cheng AQ, et al. Comparative study of automated breast 3-D ultrasound and handheld B-mode ultrasound for differentiation of benign and malignant breast masses. *Ultrasound Med Biol.* 2013;39:1735–42.
- Chang JM, Moon WK, Cho N, Park JS, Kim SJ. Radiologists' performance in the detection of benign and malignant masses with 3D automated breast ultrasound (ABUS). *Eur J Radiol.* 2011;78:99–103.
- Golatta M, Baggs C, Schweitzer-Martin M, Domschke C, Schott S, Harcos A, et al. Evaluation of an automated breast 3D-ultrasound system by comparing it with hand-held ultrasound (HHUS) and mammography. *Arch Gynecol Obstet.* 2015;291:889–95.
- Vourtsis A, Kachulis A. The performance of 3D ABUS versus HHUS in the visualisation and BI-RADS characterisation of breast lesions in a large cohort of 1,886 women. *Eur Radiol.* 2018;28:592–601.
- Gazhonova V. 3D automated breast volume sonography. A practical guide. Springer; 2017.
- ACR BI-RADS atlas: Breast imaging reporting and data system. 5th ed Reston: American College of Radiology; 2013.
- Gotzsche PC, Nielsen M. Screening for breast cancer with mammography. *Cochrane Database Syst Rev.* 2006:CD001877.
- Wang HY, Jiang YX, Zhu QL, Zhang J, Dai Q, Liu H, et al. Differentiation of benign and malignant breast lesions: a comparison between automatically generated breast volume scans and handheld ultrasound examinations. *Eur J Radiol.* 2012;81:3190–200.
- Zheng FY, Yan LX, Huang BJ, Xia HS, Wang X, Lu Q, et al. Comparison of retraction phenomenon and BI-RADS-US descriptors in differentiating benign and malignant breast masses using an automated breast volume scanner. *Eur J Radiol.* 2015;84:2123–9.
- Kim YW, Kim SK, Youn HJ, Choi EJ, Jung SH. The clinical utility of automated breast volume scanner: a pilot study of 139 cases. *J Breast Cancer.* 2013;16:329–34.
- Skaane P, Gullien R, Eben EB, Sandhaug M, Schulz-Wendtland R, Stoeblen F. Interpretation of automated breast ultrasound (ABUS) with and without knowledge of mammography: a reader performance study. *Acta Radiol.* 2015;56:404–12.
- Shin HJ, Kim HH, Cha JH. Current status of automated breast ultrasonography. *Ultrasonography.* 2015;34:165–72.
- Kim Y, Kang BJ, Kim SH, Lee EJ. Prospective study comparing two second-look ultrasound techniques. *J Ultrasound Med.* 2016;35:2103–12.
- Girometti R, Zanoteli M, Londero V, Bazzocchi M, Zuiani CH. Comparison between automated breast volume scanner (ABVS) versus hand-held ultrasound as a second look procedure after magnetic resonance imaging. *Eur Radiol.* 2017;27:3767–75.
- Chae EY, Shin HJ, Kim HJ, Yoo H, Baek S, Cha JH, et al. Diagnostic performance of automated breast ultrasound as a replacement for a hand-held second-look ultrasound for breast lesions detected initially on magnetic resonance imaging. *Ultrasound Med Biol.* 2013;39:2246–54.