

ORIGINAL

Aplicación de sellantes de fibrina (Tissucol® frente a Tachosil®) para la prevención del seroma tras linfadenectomía axilar en cirugía del cáncer de mama. Estudio prospectivo y aleatorizado



Rafael Cholvi Calduch*, Julio Calvete Chornet, Jose Martín Arévalo, Araceli Mayol Oltra, Isabel Mora Oliver, Cristofe Jiménez Rodríguez, Antonio Caballero Gárate y Joaquín Ortega Serrano

Servicio de Cirugía General, Unidad de Mama, Hospital Clínico Universitario de Valencia, Valencia, España

Recibido el 6 de diciembre de 2017; aceptado el 5 de marzo de 2018
Disponible en Internet el 3 de julio de 2018

PALABRAS CLAVE

Cáncer mama;
Linfadenectomía
axilar;
Sellantes fibrina;
Seroma

Resumen

Introducción: Los objetivos del estudio fueron valorar la utilidad de sellantes de fibrina para evitar seromas postoperatorios tras linfadenectomía axilar y comparar la incidencia de seroma axilar en 3 grupos de estudio (Tachosil®, Tissucol® y control). Así mismo analizar posibles factores relacionados con la aparición del seroma.

Métodos: Entre los años 2012 y 2015 se realizó un estudio prospectivo y aleatorizado en nuestro centro. Se incluyeron 110 pacientes consecutivas operadas de cáncer de mama que requirieron linfadenectomía axilar. Las pacientes fueron aleatorizadas en 3 grupos: Tachosil® (38 pacientes), Tissucol® (35) y control (37). Las variables estudio fueron: edad, peso, talla e índice de masa corporal, estadificación TNM del tumor, tipo histológico e inmunohistoquímico, número de ganglios extirpados, afectos, y uso de quimioterapia neoadyuvante. Las variables resultado fueron: débito obtenido por el drenaje desde el día 1 postoperatorio hasta la retirada del mismo, volumen total del drenaje axilar, aparición de seroma que precisara punción evacuación, volumen del seroma postoperatorio drenado y número de punciones evacuadoras hasta su resolución clínica.

Resultados: No existieron diferencias significativas en el porcentaje de seromas, volumen y número de punciones evacuadoras necesarias para su resolución, ni tampoco respecto al débito a través del drenaje antes de su retirada entre los grupos de estudio. Los valores pronósticos para desarrollar seroma fueron: edad > 56 años y débito al 6.º día posquirúrgico > 70 ml.

Conclusiones: No se evidenciaron ventajas al aplicar sellantes de fibrina en relación con el volumen seroso drenado y con la formación de seroma axilar posquirúrgico.

© 2018 SESPM. Publicado por Elsevier España, S.L.U. Todos los derechos reservados.

* Autor para correspondencia.

Correo electrónico: rafacholvi7@gmail.com (R. Cholvi Calduch).

KEYWORDS

Breast cancer;
Axillary
lymphadenectomy;
Fibrin sealants;
Seroma

Application of fibrin sealants (Tissucol® versus Tachosil®) for seroma prevention after axillary lymphadenectomy in breast cancer surgery. A prospective randomised study

Abstract

Introduction: The objectives of our study were to evaluate the usefulness of fibrin sealants in preventing the appearance of seromas after axillary lymphadenectomy and to compare the incidence of axillary seroma in three groups (Tachosil®, Tissucol® and control). We also analysed the possible factors related to the development of seroma.

Methods: Between 2012 and 2015, we carried out a prospective, randomised study at our centre including 110 consecutive patients undergoing breast cancer surgery who required axillary lymphadenectomy. Patients were randomised into 3 groups: Tachosil® (38 patients), Tissucol® (35) and control (37). Study variables consisted of age, weight, height and body mass index (BMI), tumour-node-metastases (TNM) stage, histological and immunohistochemical type, application of neoadjuvant chemotherapy, and the number of excised and metastasised lymph nodes. Outcome variables consisted of daily output from postoperative day 1 to the withdrawal of drainage, the total volume of axillary drainage, the appearance of postoperative seromas requiring puncture evacuation, the volume of the postoperative seroma drained and the number of seroma puncture evacuations required until clinical resolution.

Results: There were no significant differences in the percentage of seromas, volume, number of puncture evacuations needed for resolution of the seroma or total flow through the drainage tubes prior to withdrawal in the 3 study groups. Prognostic values for the development of axillary seroma were age > 56 years and a drained volume > 70 ml by the 6th postoperative day.

Conclusions: We did not identify any advantages in applying fibrin sealants in relation to the serous volume drained or the incidence of postoperative axillary seroma.

© 2018 SESPM. Published by Elsevier España, S.L.U. All rights reserved.

Introducción

El seroma es una de las complicaciones más frecuentes en el tratamiento quirúrgico del cáncer de mama, con una incidencia del 3-85%¹. Se define como una colección de líquido seroso acumulado entre los colgajos cutáneos de la mastectomía y/o en el hueco axilar tras linfadenectomía. Como factores predisponentes a su aparición se consideran un índice de masa corporal (IMC) > 30, tamaño tumoral y la extensión de la linfadenectomía axilar. Por contra, el uso de dispositivos de sellado y coagulación bipolar, el bisturí ultrasónico, el uso de drenajes en el hueco axilar, la inmovilización del brazo, el cierre mediante sutura del espacio muerto axilar, así como la aplicación de sellantes de fibrina^{2,3} tenderían a la minimización en su desarrollo. Sin embargo, ninguna de estas medidas, aisladamente o en combinación, han conseguido eliminar totalmente los seromas axilares postoperatorios y los resultados han sido controvertidos^{2,3}.

En nuestro trabajo se planteó realizar un estudio prospectivo y aleatorizado comparando con un grupo control la posible efectividad de 2 sellantes de fibrina disponibles en nuestro centro (Tissucol Duo® y Tachosil®) sobre el drenaje seroso postoperatorio y la prevención en la formación del seroma en el hueco axilar tras linfadenectomía, ya que hasta el momento no se ha realizado ningún estudio comparativo entre ambos tipos de sellantes con esta finalidad.

Los objetivos de nuestro estudio fueron: 1) valorar la utilidad de los sellantes de fibrina en la disminución del volumen total del drenaje seroso postoperatorio y en la aparición

de seroma tras la retirada del drenaje; y 2) determinar posibles factores relacionados con la aparición del seroma axilar.

Métodos

Se realizó un estudio prospectivo y aleatorizado doble ciego de las pacientes intervenidas en la Unidad de Patología Mamaria del Hospital Clínico Universitario de Valencia entre los años 2012 y 2015. La muestra estaba compuesta por 112 pacientes de sexo femenino operadas de forma consecutiva por carcinoma de mama diagnosticadas mediante biopsia ecoguiada, habiendo recibido o no tratamiento neoadyuvante. Se incluyeron tanto pacientes sometidas a cirugía conservadora como a mastectomía que requirieron linfadenectomía axilar, realizándose incisiones separadas no comunicadas (incisión de Stewart si se practicó mastectomía e incisión longitudinal en línea axilar anterior para linfadenectomía).

La linfadenectomía axilar se indicó en pacientes con ganglios axilares metastásicos diagnosticados preoperatoriamente y/o afectación macrometastásica en la biopsia de ganglio/s centinelas, mediante técnica OSNA en caso de expresar citoqueratina 19 o por estudio histológico convencional intraoperatorio en caso contrario.

El tejido linfograso correspondientes a los niveles I y II de Berg fue resecado una vez identificada la vena axilar, el nervio torácico largo de Bell y el paquete neurovascular toracodorsal. Se utilizó en todos los grupos el bisturí ultrasónico Harmonic Focus® y se les dejó un drenaje tipo Blake® n.º 15 que se retiró en el día 14 postoperatorio en todos los

casos, independientemente del débito observado en los días previos.

Se efectuó una aleatorización simple mediante la cual la paciente elegía en un sobre cerrado el grupo de asignación de tratamiento:

- Grupo Tachosil®: lámina de 4,8 × 4,8 cm² de Tachosil® en el hueco axilar.
- Grupo Tissucol Duo®: 2 ml de Tissucol Duo® en aspersión con presión de 1,5 bares.
- Grupo control: sin medidas adicionales.

Definimos como seroma axilar la colección clínicamente manifiesta de líquido (seroso o serohemático) aparecida tras la retirada del drenaje.

El cálculo del tamaño muestral de cada grupo fue realizado mediante la librería Rcmdr y el pluging EZR perteneciente al paquete estadístico R versión 3.2.0 para Mac. Para una potencia del 80% con un error tipo I de 0,05 fueron necesarias un mínimo de 28 pacientes en cada grupo.

Las variables de estudio registradas fueron: edad, peso, talla e IMC, estadificación TNM del tumor, tipo histológico, tipo inmunohistoquímico, número de ganglios extirpados y de adenopatías afectas y la aplicación de quimioterapia neoadyuvante.

Las variables resultado fueron: débito diario por el drenaje desde el día 1 postoperatorio hasta su retirada, volumen total del drenaje axilar, aparición de seroma postoperatorio que precisara punción evacuación, el volumen del seroma postoperatorio drenado y el número de punciones evacuadoras de seroma hasta la resolución clínica. También se analizaron las complicaciones derivadas del drenaje axilar.

Las pacientes eran dadas de alta a las 24-48 horas. Posteriormente se les realizaba un seguimiento ambulatorio a los 5, 10 y 14 días postoperatorios y semanalmente durante el primer mes tras la retirada del drenaje axilar.

Para el estudio estadístico se utilizó el paquete estadístico SPSS para Mac versión 2.0. Se realizó una estadística descriptiva de la muestra, con determinación de la normalidad de las variables numéricas mediante el test de Shapiro-Wilk, test ANOVA junto con el test de Levene para conocer la homogeneidad de las varianzas en el caso de las variables con distribución normal. Si las varianzas se asumían como iguales se utilizó posteriormente la corrección de Bonferroni para la comparación entre los grupos y la corrección T2 de Tamhane en caso contrario.

Con la finalidad de obtener factores pronósticos independientes de la aparición del seroma postoperatorio realizamos técnicas de regresión logística binaria, y por último se realizó un árbol de clasificación tipo Chaid para intentar encontrar un modelo predictivo de la aparición de seromas postoperatorios y evidenciar, si era posible, los puntos de corte de las variables cuantitativas y la *odds ratio* de estos como medida de riesgo. Consideramos significación estadística con $p \leq 0,05$.

El estudio fue aprobado por el comité ético del hospital (proyecto de investigación clínica 2011/190) y todas las pacientes firmaron el consentimiento informado.

Resultados

De las 112 pacientes incluidas inicialmente, 102 precisaron tumorectomía junto con linfadenectomía y 10 mastectomía y linfadenectomía. Finalmente 2 fueron excluidas por problemas derivados del drenaje, incluyendo la muestra definitiva 110 pacientes distribuidas en 3 grupos: control (37 casos), Tachosil (38) y Tissucol (35).

Como se aprecia en la [tabla 1](#) la media de edad fue de 55,21 ± 10,47 años, sin apreciar diferencias entre los 3 grupos de estudio ($p=0,580$). Los grupos fueron también homogéneos en cuanto a las variables de estudio histopatológicas, perfil inmunohistoquímico y tratamiento neoadyuvante recibido. Tampoco hubo diferencias en el estadio T o N ni en el número de adenopatías axilares resecaadas y metastásicas entre los grupos. La estancia mediana de ingreso fue de un día (intervalo intercuartílico: 1-3 días) sin apreciar diferencias entre ellos ($p=0,197$).

El resumen de los resultados del estudio puede verse en la [tabla 2](#). El débito mediano del drenaje seroso postoperatorio en el grupo control fue de 635 ml (intervalo intercuartílico [IQ]: 197,75-1665), de 936 ml (IQ 130-3.000 ml) en el grupo Tachosil® y de 740 ml (IQ: 105-1.895) en el grupo Tissucol, sin diferencias significativas ($p=0,056$) entre grupos.

En conjunto 21 de las 110 pacientes desarrollaron seroma axilar tras la retirada del drenaje (19,1%). No se aprecian diferencias significativas ($p=0,594$) en la incidencia de seromas entre el grupo Tachosil (23,7%), el grupo Tissucol (14,3%) y el grupo control (18,9%).

El débito mediano del seroma postoperatorio tras la retirada de drenaje fue similar intergrupos: 260,71 ± 214,52 ml en el control, 212,75 ± 126,22 ml en el grupo Tachosil® y 160,67 ± 94,13 ml en el grupo Tissucol®, sin diferencias significativas entre ellos ($p=0,301$). Tampoco se evidenciaron diferencias en el número de punciones necesarias para su resolución clínica ($p=0,786$).

El 6,4% de las pacientes experimentaron complicaciones del drenaje axilar, siendo la obstrucción del mismo la más frecuente (4,5%). Se reportaron 2 de casos de celulitis (1,8%). No hubo diferencias en las complicaciones del drenaje entre los grupos ($p=0,891$).

Los factores relacionados con la aparición del seroma fueron: ganglios extirpados ($p=0,038$), débito del drenaje a los 3 días ($p=0,028$) y la edad (62,14 ± 9,89 años versus 54,53 ± 11,59) ($p=0,006$).

Mediante el modelo basado en la regresión logística binaria solo la edad ($p=0,028$) y el débito el día 11 ($p=0,001$) fueron factores pronósticos independientes de aparición de seroma. En la [figura 1](#) se muestra La curva ROC del modelo basado en esta regresión logística que presentó un área bajo la curva del 78,62% (error típico: 0,054), con una sensibilidad del 81% y una especificidad del 28,1%.

Con el uso de árboles de clasificación tipo Chad se objetivó que la edad mayor o igual a 56 años ([fig. 2](#)) y el volumen del drenaje axilar al 6.º día mayor de 70 ml ([fig. 3](#)) fueron 2 factores pronósticos de aparición de seroma postoperatorio, con una *odds ratio* de 3,008 (IC al 95%: 1,223 y 7,398) y de 3,716 (IC al 95%: 1,523 y 9,066) respectivamente. El volumen del drenaje postoperatorio mayor de 70 ml al 6.º día fue el que tuvo una mayor área bajo la curva (75,87%, error típico: 0,057), con una sensibilidad de 81,1% y una especificidad del 29,2%.

Tabla 1 Características de los grupos de estudio

	Tachosil®	Tissucol®	Control	Valor de p
<i>Edad</i>	57,58 ± 10,93	55,29 ± 12,22	55 ± 11,93	0,580
<i>Índice masa corporal</i>	29,34 (21,48-40)	27,05 (21,48-40)	26,91 (19,47-35,26)	0,149
<i>Quimioterapia neoadyuvante</i>	21 (55,3%)	24 (68,6%)	19 (51,4%)	0,302
<i>Número de adenopatías aisladas</i>	17 (2-28)	16 (4-29)	16 (9-32)	0,707
<i>Número de adenopatías afectadas</i>	2 (1-12)	1 (1-15)	1 (1-19)	0,63
T				0,348
Tis	1	1	2	
pT0 ^a	4	9	5	
T1	24	18	22	
T2	9	5	8	
T3	0	2	0	
N				0,405
pN0 ^a	11	17	14	
N1	16	15	18	
N2	10	2	4	
N3	1	1	1	
<i>Tipo inmunohistoquímico^b</i>				0,891
Luminal A	14	10	11	
Luminal B	16	16	19	
Her 2+	5	4	5	
Triple-	3	5	2	
<i>Tipo histológico</i>				0,525
Carcinoma infiltrante	33	33	29	
Carcinoma lobulillar	4	1	6	
Carcinoma ductal <i>in situ</i> (CDIS) ^c	1	1	2	

Los valores están expresados en media con desviación típica o mediana con intervalo intercuartílico en función del tipo de distribución. Las variables cuantitativas están expresadas con su valor absoluto y en porcentaje.

^a pT0, pN0 hace referencia a la respuesta anatomopatológica completa (en mama y/o axila en pacientes sometidas a neoadyuvancia). La linfadenectomía axilar se realizó por la existencia de adenopatías axilares positivas por biopsia preoperatoria.

^b Respecto a la clasificación inmunohistoquímica, el tipo luminal A presenta el perfil receptores de estrógeno RE+, receptores de progesterona RP±, HER2-, Ki 67 ≤ 14%; el tipo luminal B: RE+, RP±, HER2-, Ki67 > 14%; el tipo HER2+: RE±, RP±, HER2+; el tipo triple negativo: RE-, RP-, HER2-.

^c Cuatro pacientes con CDIS fueron sometidas a linfadenectomía axilar, hecho que se explica por ser pacientes con diagnóstico anatomopatológico inicial de CDIS de alto grado a las que en nuestro centro se les realizó biopsia selectiva del ganglio centinela. El resultado de macrometástasis axilar se explica al ser el estudio anatomopatológico definitivo de la mama de carcinoma infiltrante.

Tabla 2 Resultados de la aplicación de cada producto en cuanto al débito seroso postoperatorio, seroma tras retirada de drenaje, cantidad total drenada y punciones necesarias para resolver el seroma

	Tachosil®	Tissucol®	Control	Valor de p
<i>Débito seroso a través del drenaje (ml)</i>	936 (130- 3.000)	740 (105-1.895)	635 (197,75-1.665)	0,056
<i>Seroma postoperatorio</i>	9 (23,7%)	5 (14,3%)	7 (18,9%)	0,594
<i>Débito de seroma postoperatorio (ml)</i>	212,75 ± 126,22	160,67 ± 94,13	260,71 ± 212,52	0,301
<i>Punciones evacuadoras</i>	1 (1-3)	2 (1-3)	2 (1-3)	0,786

Los valores están expresados en media con desviación típica o mediana con intervalo intercuartílico en función del tipo de distribución. Las variables cuantitativas están expresadas con su valor absoluto y en porcentaje.

Discusión

El seroma axilar es una de las complicaciones más frecuentes de la cirugía de mama y se han planteado varias hipótesis respecto a su formación. Algunos autores⁴ sugieren que es consecuencia de la sección de capilares y linfáticos, provocando la acumulación de líquido en el espacio muerto, mientras que para otros se correspondería con un

exudado inflamatorio secundario a la agresión quirúrgica⁵. Por ello se han planteado distintas técnicas para intentar disminuirlo break y/o evitarlo, entre ellas la aplicación de sellantes de fibrina y trombina, como son Tissucol Duo® y Tachosil®.

Existen varios estudios publicados sobre el resultado de estos sellantes que ofrecen conclusiones controvertidas. En el estudio de Gilly⁶ y en el de otros autores^{7,8} se mostraron

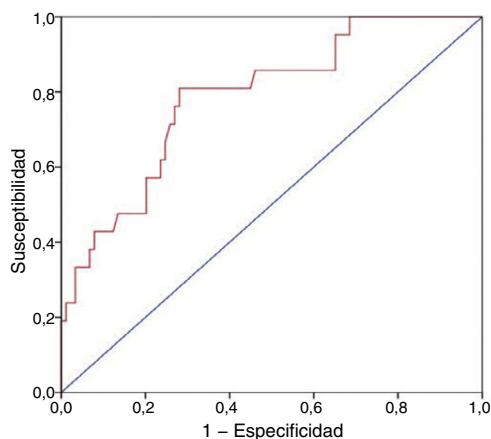


Figura 1 Curva ROC del modelo de regresión logística binaria formada por la variable edad y débito a través del drenaje el día 11 postoperatorio. La curva ROC presentó un área bajo la curva del 78,62% (error típico: 0,054) con una sensibilidad del 81% y una especificidad del 28,1%.

efectivos en la disminución del débito total por el drenaje, así como en su duración. Sin embargo, hay otros^{9,10} que no determinan un efecto significativo de dichos sellantes. Para Barwell¹¹ sí son eficaces para disminuir el tiempo y débito de drenaje axilar, pero solo cuando se realiza una linfadenectomía axilar de los niveles II y III. En el metaanálisis publicado en 2006 por Carless et al.¹² se sugiere que las pacientes a las que se aplicó sellantes de fibrina sí presentaban menor duración y débito por el drenaje, aunque sin diferencias estadísticamente significativas.

Aunque en algún trabajo⁸ los autores sí que determinan menor incidencia de seroma axilar postoperatorio con la aplicación de sellantes de fibrina existe una mayoría de estudios que, como el nuestro, no demuestran la utilidad de estas sustancias biológicas en la prevención o disminución de seromas de forma significativa⁶⁻¹⁴. En una reciente revisión de la biblioteca Cochrane¹⁵ acerca de los efectos de los sellantes de fibrina sobre el seroma en cirugía axilar por

cáncer de mama, y que incluyó 119 estudios de los cuales 18 eran estudios aleatorizados con datos de 1.252 pacientes, se concluyó que estos no redujeron la aparición seromas, aunque sí se disminuyó el volumen total drenado y el número de punciones aspirativas para su control clínico, resultados que no han sido corroborados en nuestra experiencia. Debido a la heterogeneidad de los estudios incluidos y a la baja calidad de los mismos, los autores señalan que estas conclusiones deben ser tomadas con precaución. Más recientemente, Navarro-Rodríguez et al.¹⁶ también señalan el beneficio de aplicar la esponja de Tachosil® en la disminución del volumen drenado y reducción de la estancia hospitalaria, y Piñero-Madroña et al.¹⁷ en la menor formación del seroma axilar. En nuestros resultados no se evidenciaron diferencias significativas en la aparición de seromas postoperatorios ni en el débito del drenaje posquirúrgico entre los grupos.

En nuestro estudio las pacientes eran dadas de alta a las 24-48 horas de la cirugía, portando el drenaje axilar, por lo que no consideramos que este sea motivo de una mayor estancia hospitalaria.

Con respecto a otros factores que pueden influir en la aparición del seroma axilar postoperatorio, hay estudios que señalan una relación directa entre el desarrollo de dicho seroma y el IMC, la realización de mastectomía radical y un volumen drenado superior a 100 cm³ en los 3 primeros días posquirúrgicos^{14,16,18,19}. También se ha intentado relacionar con un mayor número de ganglios axilares extirpados y metastásicos¹¹, aunque para otros autores los resultados han sido contradictorios^{20,21}. Los resultados de nuestro trabajo muestran que la asociación de edad mayor de 56 años y drenaje > 70 ml el sexto día postoperatorio conllevan mayor riesgo de la aparición de seromas axilares posquirúrgicos.

En referencia a las medidas para el control del seroma en el hueco axilar cabe citar que la fijación de los flaps cutáneos al plano muscular redujo la aparición de seroma de forma significativa²²⁻²⁴. Del mismo modo, el uso del bisturí harmónico para la resección del tejido linfograso de la axila ha demostrado la reducción en la incidencia de seromas frente al uso de otros dispositivos, como el electrobisturí convencional, como demuestran Lovino et al.²⁵ y Peña Ros et al.²⁶.

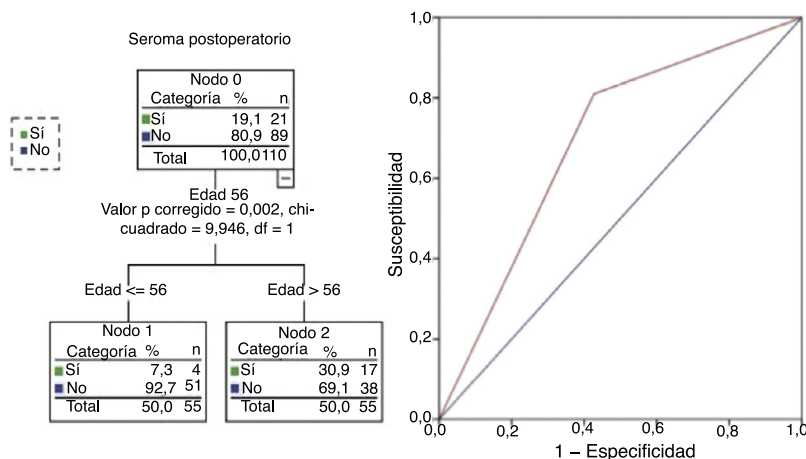


Figura 2 Imagen correspondiente a un árbol de clasificación. La edad superior a 56 años conlleva un mayor porcentaje de seromas. La curva ROC de este modelo muestra un área bajo la curva de 69,13% (error típico: 0,06) con una sensibilidad del 81% y una especificidad del 42,7%.

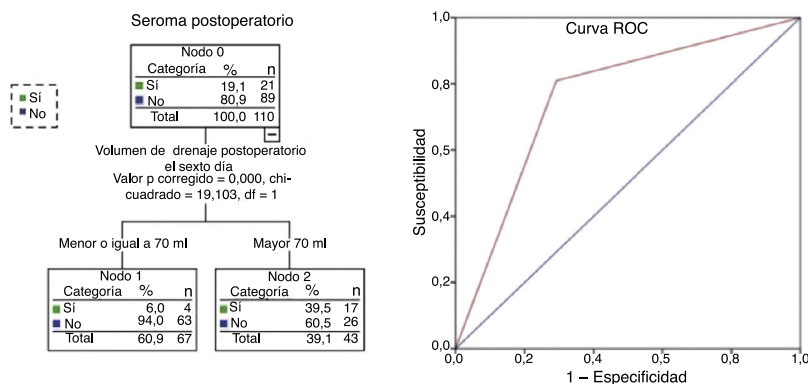


Figura 3 Imagen correspondiente a un árbol de clasificación donde se muestra que un débito a través del drenaje >70 ml el 6.º día postoperatorio conlleva un mayor porcentaje de seromas. La curva ROC evidencia un área bajo la curva de 75,87% (error típico: 0,057) con una sensibilidad del 81,1% y una especificidad del 29,2%.

Dado que hemos utilizado el bisturí harmónico en todas las linfadenectomías no debemos considerarlo como un factor de confusión en los resultados comparativos entre los grupos analizados. El uso de drenaje en el espacio axilar es, sin duda, la medida más extendida. Aunque la evidencia es limitada, según una revisión reciente de la Cochrane²⁷ y el metaanálisis realizado por Droesser et al.²⁸, sí se objetiva que reduce la incidencia de seromas clínicamente relevantes.

A este respecto se debe señalar que no se ha encontrado una clara definición de «seroma clínicamente relevante», método de estudio y cuantificación del mismo, por lo que se ha considerado para la inclusión en nuestro trabajo y su tratamiento por punción evacuadora solo la presencia de seroma demostrable tras palpación del hueco axilar, sin control ecográfico sistemático.

Tampoco existe consenso acerca del mejor tipo de drenaje a utilizar, con resultados controvertidos entre los de alta o de baja presión²⁸. En nuestro centro se utilizó drenaje axilar de baja presión, sin reducción del espacio muerto mediante la sutura de los flaps cutáneos y muscular como preconizan algunos autores^{23,24,29}.

Un aspecto criticable de nuestro trabajo podría ser el prolongado tiempo que se mantuvieron los drenajes. Sin embargo, no se ha encontrado una guía clara sobre cuándo es el momento idóneo para su retirada. En la revisión Cochrane de Sajid¹⁵ se aprecia una tendencia a mantenerlo unos 6 días y a retirarlo con un débito diario inferior a 50 cm³. Quizá, hipotéticamente, mantener demasiado tiempo el drenaje podría favorecer la reacción inflamatoria local perpetuando el desarrollo del posible seroma.

Consideramos que el valor añadido de nuestro trabajo ha sido comparar simultáneamente y en grupos aleatorizados la aplicación de 2 sellantes comercializados, Tissucol Duo[®] y Tachosil[®], estudio que en nuestro conocimiento no se ha realizado hasta el momento. Según nuestros resultados no se puede considerar costo-efectiva dicha aplicación, ya que no reducen el porcentaje de seromas axilares ni el volumen drenado, si bien, al igual que se referencia en la literatura^{12,15} no condicionan un incremento de complicaciones en el hueco axilar tras la linfadenectomía.

Si se considera que el efecto de los sellantes de fibrina utilizados es básicamente de carácter hemostático y no

tanto para la prevención en la formación de fluidos inflamatorios, creemos que nuestros resultados son coherentes. Recientemente se ha publicado un trabajo sobre prevención de seroma tras mastectomía con instilación local de antiinflamatorios (acetato de metilprednisolona) en el espacio muerto, pero sin resultados convincentes ni dosis efectivas aún bien definidas³⁰.

Por último señalar, como limitación de nuestro trabajo, que las dosis de fibrinógeno y trombina de los sellantes utilizados no son equivalentes, mayores con Tissucol Duo[®] que con Tachosil[®], si bien esta diferencia no parece haber influido en los resultados globales, al no haber obtenido una reducción significativa en el número de seromas. Quizá el menor volumen drenado entre el grupo Tissucol[®] y Tachosil[®] se pueda explicar por esta diferencia.

En conclusión, la incidencia de seromas tras linfadenectomía axilar no se modifica por la aplicación de sellantes de fibrina, sin apreciar resultados significativamente diferentes con el uso de Tissucol Duo[®] o Tachosil[®]. El volumen drenado no se ve afectado por el uso de sellantes de fibrina frente al grupo control. La aplicación de sellantes de fibrina no incrementa las complicaciones posquirúrgicas. Finalmente, los árboles de clasificación han permitido obtener un punto de corte en la edad de 56 años y en el débito del drenaje al sexto día de 70 ml, a partir de los cuales, el riesgo de presentar un seroma postoperatorio aumenta de forma significativa. Estos resultados pueden constituir el punto de partida de nuevos ensayos clínicos con otros fármacos del mismo grupo comercializados recientemente, con un mayor poder sellante, con el fin de sentar las bases del arsenal terapéutico disponible para reducir o minimizar la aparición del seroma axilar postoperatorio en la cirugía del cáncer de mama.

Responsabilidades éticas

Protección de personas. El estudio fue aprobado por el comité ético del Hospital Clínico Universitario de Valencia (proyecto de investigación clínica 2011/190) y todas las pacientes firmaron el consentimiento informado.

Confidencialidad de los datos. Los autores declaran que han seguido los protocolos de su centro de trabajo sobre la publicación de datos de pacientes.

Conflicto de intereses

Los autores declaran no tener ningún conflicto de intereses.

Bibliografía

- Kummar S, Lal B, Misra MC. Post-mastectomy seroma: A new look into the aetiology of an old problema. *J R Coll Surg Edimb.* 1995;40:292-4.
- Bryant M, Baum M. Postoperative seroma following mastectomy and axillary dissection. *Br J Surg.* 1987;74:1187.
- Willet WC, Rockhill B, Hankinson SE, Hunter DJ, Colditz GA. Epidemiology and nongenetic causes of breast cancer. En: Harris JR, Lippman ME, Morrow M, Osborne CK, editores. *Diseases of the Breast.* 2nd ed Philadelphia: Lippincott Williams and Wilkins; 2000. p. 175-220.
- Woodworth P, McBoyle MF, Helmer SD, Beamer RL. Seroma formation after breast cancer surgery: Incidence and predicting factors. *Ann Surg.* 2000;66:444-51.
- McCaul JA, Aslaam A, Spooner RJ, Loudon I, Cavanagh T, Purushotham AD. Aetiology of seroma formation in patients undergoing surgery for breast cancer. *Breast.* 2000;9:144-8.
- Gilly FN, Francois Y, Sayag-Beaujard AC, Glehen O, Brachet A, Vignal J. Prevention of lymphorrhea by means of fibrin glue after axillary lymphadenectomy in breast cancer: Prospective randomized trial. *Eur Surg Res.* 1998;30:439-43.
- Langer S, Guenther JM, DiFronzo LA. Does fibrin sealant reduce drain output and allow earlier removal of drainage catheters in women undergoing operation for breast cancer? *Ann Surg.* 2003;69:77-81.
- Moore M, Burak WE Jr, Nelson E, Keaney T, Simmons R, Mayers I, et al. Fibrin sealant reduces the duration and amount of fluid drainage after axillary dissection: A randomized prospective clinical trial. *J Am Coll Surg.* 2001;192:591-9.
- Johnson L, Cusick TE, Helmer SD, Osland JS. Influence of fibrin glue on seroma formation after breast surgery. *Am J Surg.* 2005;189:319-23.
- Ullusoy AN, Polat C, Alvur M, Kandemir B, Bulut F. Effect of fibrin glue on lymphatic drainage and on drain removal time after modified radical mastectomy: A prospective randomized study. *Breast J.* 2003;9:393-6.
- Barwell J, Campbell L, Watkins RM, Teasdale C. How long should suction drains stay in after breast surgery with axillary dissection? *Ann R Coll Surg Engl.* 1997;79:435-7.
- Carless PA, Henry DA. Systematic review and meta-analysis of the use of fibrin sealant to prevent seroma formation after breast cancer surgery. *Br J Surg.* 2006;93:810-9.
- Docimo G, Limongelli P, Conzo G, Gili S, Bosco A, Rizzuto A, et al. Axillary lymphadenectomy for breast cancer in elderly patients and fibrin glue. *BMC Surg.* 2013;13 Suppl 2:S8.
- Kuroi K, Shimozuma K, Taguchi T, Imai H, Yamashiro H, Ohsumi S, et al. Evidence-based risk factors for seroma formation in breast surgery. *Jpn J Clin Oncol.* 2006;36:197-206.
- Sajid MS, Hutson KH, Rapisarda IF, Bonomi R. Fibrin glue instillation under skin flaps to prevent seroma-related morbidity following breast and axillary surgery. *Cochrane Database Syst Rev.* 2013;31:5.
- Navarro-Rodríguez E, Gómez-Luque I, Díaz-Jimenez N, Rioja-Torres P, Bascuñana-Estudillo G, Ruiz-Rabelo JF, et al. Effectiveness of an absorbable fibrin sealant patch to reduce lymphoceles formation after axillary lymphadenectomy for breast cancer: A matched-pair analysis. *Am J Surg.* 2014;208:824-30.
- Piñero-Madroña A, Castellanos-Escrig G, Abrisqueta-Carrión J, Canteras-Jordana M. Prospective randomized controlled study to assess the value of a hemostatic and sealing agent for preventing seroma after axillary lymphadenectomy. *J Surg Oncol.* 2016;114:423-7.
- Banerjee D, Williams EV, Ilott J, Monypenny IJ, Webster DJ. Obesity predisposes to increased drainage following axillary node clearance: A prospective audit. *Ann R Coll Surg Engl.* 2001;83:268-71.
- Werner RS, McCormick B, Petrek J, Cox L, Cirrincione C, Gray JR, et al. Arm edema in conservatively managed breast cancer: Obesity is a major predictive factor. *Radiology.* 1991;180:177-84.
- Benevento R, Santoriello A, Pellino G, Sciaudone G, Candilio G, de Fatico GS, et al. The effects of low-thrombin fibrin sealant on wound serous drainage, seroma formation and length of postoperative stay in patients undergoing axillary node dissection for breast cancer. A randomized controlled trial. *Int J Surg.* 2014;12:1210-5.
- Somers RG, Jablon LK, Kaplan MJ, Sandler GL, Rosenblatt NK. The use of closed suction drainage after lumpectomy and axillary node dissection for breast cancer. A prospective randomized trial. *Ann Surg.* 1992;215:146-9.
- Browse DJ, Goble D, Jones PA. Axillary node clearance: who wants to immobilize the shoulder? *Eur J Surg Oncol.* 1996;22:569-70.
- Ten Wolde B, van den Wildenberg FJ, Kemmers-Gels ME, Polat F, Strobbe LJ. Quilting prevents seroma formation following breast cancer surgery: Closing the dead space by quilting prevents seroma following axillary lymph node dissection and mastectomy. *Ann Surg Oncol.* 2014;21:802-7.
- Kottayasamy Seenivasagam R, Gupta V, Singh G. Prevention of seroma formation after axillary dissection: A comparative randomized clinical trial of three methods. *Breast J.* 2013;19:478-84.
- Lovino F, Auriemma PP, Ferraraccio F, Antoniol G, Barbarisi A. Preventing seroma formation after axillary dissection for breast cancer: A randomized clinical trial. *Am J Surg.* 2012;203:708-14.
- Peña Ros E, Marín Rodríguez P, Ruiz Marín M, Vicente Ruiz M, Sánchez Cifuentes A, Martínez Sanz N, et al. Estudio comparativo del uso del bisturí armónico y una plancha de fibrinógeno con trombina frente al bisturí eléctrico monopolar en la linfadenectomía axilar para reducir la linforrea y la estancia postoperatoria. *Rev Senol Patol Mamar.* 2014;27:74-9.
- Thomson DR, Sadideen H, Furniss D. Wound drainage after axillary dissection for carcinoma of the breast. *Cochrane Database Syst Rev.* 2013;20:10.
- Droeser RA, Frey DM, Oertli D, Kopelman D, Bass-Vrancken Peeters MJ, Giuliano AE, et al. Volume-controlled vs no/short-term drainage after axillary lymph node dissection in breast cancer surgery: A meta-analysis. *Breast.* 2009;18:109-14.
- Srivastava V, Basu S, Shukla VK. Seroma formation after breast cancer surgery: What we have learned in the last two decades. *J Breast Cancer.* 2012;15:373-80.
- Qvamme G, Axelsson CK, Lannig C, Mortensen M, Wegeberg B, Okholm M, et al. Randomized clinical trial of seroma formation after mastectomy by local methylprednisolone injection. *Br J Surg.* 2015;102:1195-203.