



## CASO CLÍNICO

# Linitis plástica como presentación de un carcinoma lobulillar de mama



Angela Bañuls-Matoses<sup>a,\*</sup>, Carmen Montesinos-Meliá<sup>a</sup>, Cecilia López-Valdivia<sup>b</sup>,  
Natalia Orozco-Gil<sup>a</sup>, Úrsula Ponce-Villar<sup>a</sup>, Nicolas Krystek Galdós-Tanguis<sup>a</sup>  
y Federico Caro-Pérez<sup>a</sup>

<sup>a</sup> Servicio de Cirugía General, Hospital Francesc de Borja, Gandía, Valencia, España

<sup>b</sup> Servicio de Anatomía Patológica, Hospital Francesc de Borja, Gandía, Valencia, España

Recibido el 16 de marzo de 2015; aceptado el 6 de agosto de 2015

Disponible en Internet el 27 de octubre de 2015

### PALABRAS CLAVE

Cáncer de mama;  
Carcinoma lobulillar;  
Metástasis gástrica

### KEYWORDS

Breast cancer;  
Lobular carcinoma;  
Metastatic gastric  
tumour

**Resumen** El estómago es un lugar infrecuente de metastatización del cáncer de mama. Presentamos un caso de linitis plástica metastásica de un carcinoma lobulillar de mama localmente avanzado. La distinción entre el origen primario gástrico del secundario es fundamental, y se basa en estudios inmunohistoquímicos de las biopsias.

© 2015 SESPM. Publicado por Elsevier España, S.L.U. Todos los derechos reservados.

### Linitis plastica as a presentation of lobular breast carcinoma

**Abstract** The stomach is an infrequent site of breast cancer metastasis. We report a case of metastatic linitis plastica from locally advanced lobular breast carcinoma. The distinction between primary and secondary gastric origin is essential and is based on immunohistochemical studies of biopsies.

© 2015 SESPM. Published by Elsevier España, S.L.U. All rights reserved.

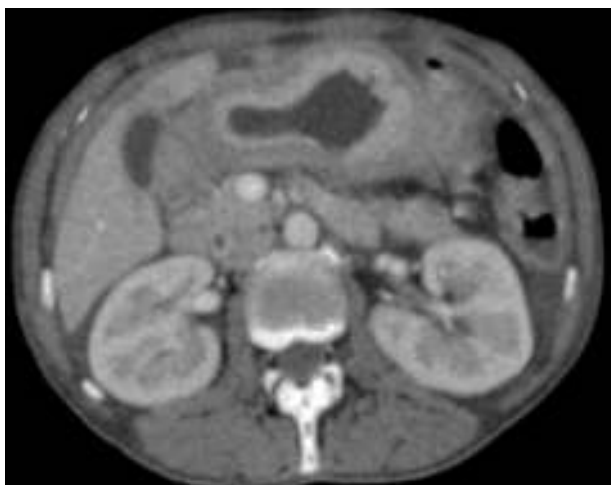## Introducción

El cáncer de mama es el tumor más frecuente en las mujeres. En la actualidad, la mayoría de los casos son

diagnosticados en estadios iniciales gracias al cribado mamográfico, y menos del 5% se presentan en estadio IV. Los principales órganos de asentamiento de las metástasis son huesos, pulmones, hígado y cerebro<sup>1</sup>. Las metástasis al tracto gastrointestinal son infrecuentes, suponiendo menos del 1% de los lugares de metastatización. De estas, el 28% se localizan en el estómago, y en la mayoría de los casos se relacionan con tumores del tipo lobulillar<sup>1,2</sup>.

\* Autor para correspondencia.

Correo electrónico: [angelabanyuls@hotmail.com](mailto:angelabanyuls@hotmail.com)  
(A. Bañuls-Matoses).



**Figura 1** Linitis plástica de antro-cuerpo gástrico en imagen tomográfica, la anatomía patológica informó de adenocarcinoma infiltrante pobremente diferenciado ulcerado y necrosado.

Tanto la sintomatología como los hallazgos endoscópicos, radiológicos e incluso histológicos, con la presencia de células en anillo de sello, pueden ser muy similares entre los cánceres gástricos primarios y metastásicos de mama<sup>3</sup>.

El diagnóstico correcto es fundamental para el tratamiento adecuado de estos pacientes que, aunque con mal pronóstico, se pueden beneficiar de tratamiento quimioterápico y hormonal.

Se revisa el caso clínico de una paciente diagnosticada inicialmente de carcinoma gástrico junto con un cáncer de mama avanzado, que resultó finalmente ser el origen primario del tumor gástrico, y asociaba una carcinomatosis peritoneal.

## Caso clínico

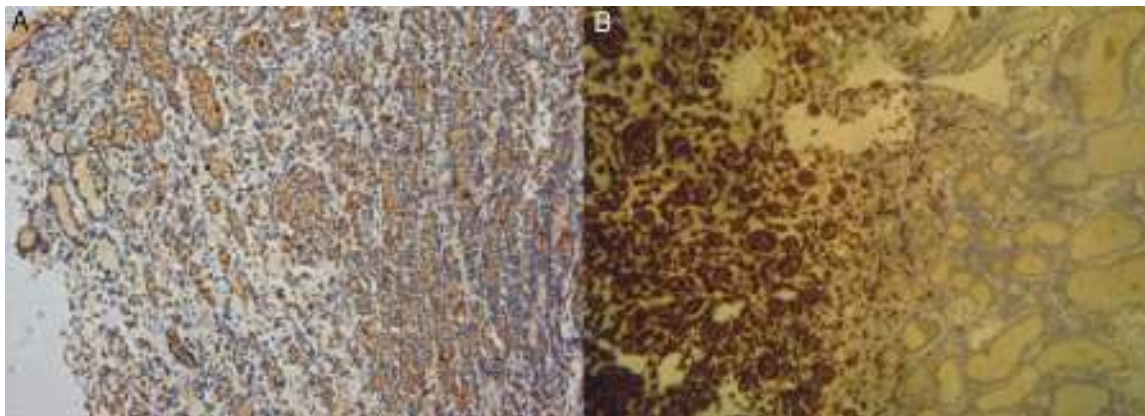
Mujer de 47 años de edad, sin antecedentes patológicos de interés, que acudió a urgencias por presentar dolor epigástrico con síntomas dispépticos de días de evolución, y

síndrome constitucional con pérdida de 5 kg de peso en el último mes.

En la exploración física se encontraba caquéctica, sin masas ni megalias a la exploración abdominal. Presentaba una tumoración mamaria derecha que afectaba a la piel, cuya biopsia determinó infiltración difusa por carcinoma lobulillar de mama con células en anillo de sello con inmunohistoquímica E-cadherina: negativo, estrógenos: positivos intenso 8 (5+3), progesterona: positiva intensa 8 (5+3), HER2 equivoco (2+). El análisis por hibridación fluorescente *in situ* (FISH) resultó negativo. La ecografía abdominal informó de un estómago distendido, de paredes engrosadas y con presencia de líquido libre intraabdominal. La gastroscopia halló un estómago con cavidad de morfología tubular con pliegues y mucosa seudonodular hasta píloro con área subcardial ulcerada con fibrina de la que se tomaron biopsias. La anatomía patológica informó de un adenocarcinoma infiltrante pobremente diferenciado ulcerado y necrosado.

En el estudio analítico, los marcadores tumorales CEA: 5,6 ng/ml y CA 15,3: 56,8 U/ml estaban discretamente aumentados, con evidente ascenso del CA 125: 195,7 U/ml.

Se completó el estadiaje con tomografía computarizada evidenciando una linitis del antro-cuerpo gástrico con ascitis y metástasis pulmonares izquierdas (fig. 1). Ante la sospecha del posible origen metastásico se realizó una nueva gastroscopia con biopsias. El estudio patológico definitivo informó de infiltración de pared gástrica por carcinoma lobulillar de mama con células en anillo de sello, ulcerado y necrosado. En el estudio inmunohistoquímico las células tumorales presentan el siguiente patrón: estrógenos (3+), progesterona (3+), HER2 equivoco (2+), E-cadherina negativo, GCDP-15 (3+), CK7 (3+), CK20 negativo (figs. 2A y B). Todo ello es concordante con metástasis de carcinoma lobulillar de mama con células en anillo de sello. La concordancia inmunohistoquímica de ambos tumores en los estudios definitivos (E+, P+, CK7+/CK20-; GCDP-15+) confirmó la localización primaria del tumor mamario. Se realizó laparoscopia exploradora que demostró una carcinomatosis. La biopsia del epiplón confirmó la infiltración por carcinoma con células en anillo de sello. Posteriormente, siguió quimioterapia paliativa.



**Figura 2** Tinción inmunohistoquímica con GCDP-15 ( $\times 10$ ) (A), y estudio inmunohistoquímico con citoqueratina 7 (B) de la biopsia de estómago ( $\times 20$ ), infiltración mucosa por adenocarcinoma.

## Discusión

Las metástasis al tracto gastrointestinal ocurren entre el 6 y el 18% de los cánceres lobulillares invasivos, siendo el estómago el lugar más frecuente, seguido de colon, recto e intestino delgado<sup>4</sup>. Además, hasta el 25% de los casos asocian carcinomatosis peritoneal, como ocurrió en nuestra paciente<sup>4-6</sup>.

La presentación clínica es común a los cánceres gástricos primarios, con dispepsia, anorexia y dolor epigástrico<sup>1,4</sup>, aunque también pueden presentarse con náuseas y vómitos o causar hemorragia digestiva alta<sup>5</sup>. En los estudios endoscópicos las metástasis de cáncer mamario adoptan con frecuencia el aspecto de la linitis plástica, con infiltración difusa de la submucosa y de la muscular<sup>1,4</sup>, por ello las biopsias endoscópicas deben ser profundas. Inicialmente también pueden presentarse como nódulos submucosos o compresiones extrínsecas. En el estudio anatomopatológico de las biopsias gástricas pueden aparecer células en anillo de sello, un subtipo de diferenciación de los cánceres lobulillares, al igual que en un tumor gástrico primario con dichas células<sup>1,4,6</sup>. En las pruebas de imagen con frecuencia se presentan como linitis plástica, con un engrosamiento difuso de la pared gástrica, o carcinomatosis peritoneal.

Las metástasis de cáncer de mama son sensibles a la terapia hormonal si los receptores hormonales son positivos, y a la quimioterapia, aunque su pronóstico sea pobre, estimado en unos 2 años de supervivencia<sup>1,2</sup>.

El tratamiento quirúrgico no mejora el pronóstico. El único método para establecer el diagnóstico diferencial es el estudio inmunohistoquímico. Los receptores positivos para estrógenos y progesterona pueden encontrarse en un 28% de los carcinomas gástricos primarios<sup>2</sup>. La ausencia de E-cadherina debe hacer pensar en la posibilidad del origen metastásico de cáncer de mama subtipo lobulillar<sup>7</sup>. El marcador citoqueratina 20 (CK20) resulta ser particularmente positivo en el carcinoma gástrico, colorrectal y pancreático<sup>2</sup>, pero no en el mamario. Por otro lado, la citoqueratina 7 (CK7) es frecuentemente positiva en el mamario, aunque cerca del 50% de los primarios gástricos pueden presentarla. El uso del *gross cystic disease fluid protein 15* (GCDFP-15) es también útil para confirmar el origen mamario dada su elevada especificidad<sup>8</sup>.

Por tanto, el estudio inmunohistoquímico con inclusión de los marcadores CK20, CK7, ER, PR, E-cadherina y GCDFP-15 en el estudio anatomopatológico de las piezas es necesario para un correcto diagnóstico.

En conclusión, se debe tener en cuenta la presencia de metástasis gastrointestinales en los tumores de mama avanzados, sobre todo en el subtipo lobulillar<sup>4,6,9</sup>. Es recomendable realizar un protocolo de determinación inmunohistoquímica en las biopsias para determinar el origen de

las neoplasias ya que de ello depende la correcta estrategia terapéutica.

## Responsabilidades éticas

**Protección de personas y animales.** Los autores declaran que para esta investigación no se han realizado experimentos en seres humanos ni en animales.

**Confidencialidad de los datos.** Los autores declaran que en este artículo no aparecen datos de pacientes.

**Derecho a la privacidad y consentimiento informado.** Los autores declaran que en este artículo no aparecen datos de pacientes.

## Conflicto de intereses

Los autores declaran no tener ningún conflicto de intereses.

## Bibliografía

1. Jones GE, Strauss DC, Forshaw MJ, Deere H, Mahedeva U, Mason RC. Breast cancer metastasis to the stomach may mimic primary gastric cancer: Report of two cases and review of literature. *World J Surg Oncol.* 2007;9:75.
2. Ciulla A, Castronovo G, Tomasello G, Maiorana AM, Russo L, Daniele E, et al. Gastric metastases originating from occult breast lobular carcinoma: Diagnostic and therapeutic problems. *World J Surg Oncol.* 2008;25:78.
3. Hara F, Kiyoto S, Takabatake D, Takashima S, Aogi K, Ohsumi S, et al. Metastatic breast cancer to the stomach resembling early gastric cancer. *Case Rep Oncol.* 2010;3:142-7.
4. Arrangoiz R, Papavasiliou SP, Dushkin SH, Farma S JM. Case report and literature review: Metastatic lobular carcinoma of the breast an unusual presentation. *Int J Surg Case Rep.* 2011;2:301-5.
5. Nazareno J, Taves D, Preiksaitis HG. Metastatic breast cancer to the gastrointestinal tract: A case series and review of the literature. *World J Gastroenterol.* 2006;12:6219-24.
6. Landi F, Gallostra MM, Espin E, Landolfi S, Armengol M. Metástasis colónica de carcinoma lobulillar de mama. *Cir Esp.* 2012;90:470-1.
7. Van Velthuysen ML, Taal BG, van der Hoeven JJ, Peterse JL. Expression of estrogen receptor and loss of E-cadherin are diagnostic for gastric metastasis of breast carcinoma. *Histopathology.* 2005;46:153-7.
8. Villaroel Salinas J, Ortiz Hidalgo C, Soria Céspedes D. Comparación inmunohistoquímica entre GCDFP-15 y los receptores para estrógenos y progesterona en el diagnóstico de carcinoma metastásico de mama. *Gaz Méd Mex.* 2012;148:213-7.
9. Tacuri C, Delgado JJ, Garrido N, Nieto A, Zapico A, Cortés-Prieto J. Metástasis intraabdominales de un carcinoma lobulillar infiltrante de mama. A propósito de un caso clínico y revisión del tema. *Prog Obstet Ginecol.* 2002;45:26-9.