

ORIGINAL

Uso del lipofilling en la mejora de los resultados de la cirugía de la mama. Nuestra experiencia



Esther Pilar García-Santos^{a,*}, Ricardo Pardo-García^a, Lorenzo Rabadán-Ruiz^b,
Susana Sánchez-García^a, M. Carmen Manzanares-García^a,
Virginia Muñoz^a y Jesús Martín-Fernández^a

^a Servicio de Cirugía General y de Aparato Digestivo, Hospital General Universitario de Ciudad Real, Ciudad Real, España

^b Servicio de Cirugía General y de Aparato Digestivo, Hospital de Torrejón, Torrejón de Ardoz, Madrid, España

Recibido el 25 de noviembre de 2013; aceptado el 24 de abril de 2014

Disponible en Internet el 20 de junio de 2014

PALABRAS CLAVE

Lipofilling;
Trasplante de grasa;
Lipoescultura;
Reconstrucción
mamaria

Resumen

Objetivos: Presentar nuestra serie de pacientes en los que se ha llevado a cabo la técnica de lipofilling en el Hospital General Universitario de Ciudad Real.

Material y métodos: Estudio descriptivo, retrospectivo de una serie de pacientes intervenidas quirúrgicamente por cáncer de mama y candidatas a reconstrucción mamaria mediante injerto autógeno de grasa, en el período de tiempo comprendido entre 2010 y 2012. Las variables analizadas fueron: edad, primera intervención quirúrgica realizada, tratamiento adyuvante, peso medio de grasa injertada, tiempo medio operatorio, tiempo de hospitalización, así como complicaciones a corto (en los primeros 7 días) y largo plazo (pasados los primeros 7 días).

Resultados: Nuestra serie consta de un total de 40 pacientes mujeres, con una edad media de 44,9 años (40-54). El tiempo medio de hospitalización fue de 23 h, sin complicaciones a corto ni a largo plazo. Quince (37,5%) pacientes han referido pérdida de volumen con hundimiento del lecho quirúrgico durante el seguimiento. Seis casos se han sometido de nuevo al procedimiento.

Conclusión: En nuestra experiencia durante 2 años, el autotrasplante de grasa puede ser una técnica conveniente que permita la regeneración de áreas afectadas, proporcionando elasticidad a los tejidos en pacientes con defectos estéticos tras cáncer de mama. En una tercera parte de las pacientes hubo pérdida de volumen durante el seguimiento.

© 2013 SESPM. Publicado por Elsevier España, S.L. Todos los derechos reservados.

KEYWORDS

Lipofilling;
Fat transplantation;
Liposuction;
Breast reconstruction

Use of lipofilling to improve the results of breast surgery: Our experience

Abstract

Objectives: To present our series of patients who underwent the lipofilling technique in the University General Hospital of Ciudad Real (Spain).

* Autor para correspondencia.

Correo electrónico: esther_garcia_santos@hotmail.com (E.P. García-Santos).

Material and methods: A descriptive, retrospective study was carried out in series of patients who underwent surgery for breast cancer and who were candidates for breast reconstruction using autologous fat graft between 2010 and 2012. The variables analyzed were age, first surgery performed, adjuvant treatment, mean weight of grafted fat, mean operating time, length of hospital stay, and complications in the short-term (within 7 days) and long-term (past 7 days). **Results:** Our series consisted of 40 women with a mean age of 44.9 years (40-54). The mean length of hospital stay was 23 h without complications in the short- or long-term. Fifteen (37.5%) patients reported sinking volume loss. In 6 patients, the procedure was repeated. **Conclusion:** In our 2-year experience, autologous fat can be a useful technique to allow regeneration of affected areas, providing elasticity to tissues in patients with cosmetic defects after breast cancer. One-third of the patients experienced a loss of volume during follow-up. © 2013 SESPM. Published by Elsevier España, S.L. All rights reserved.

Introducción

La reconstrucción mamaria ha evolucionado en los últimos años con la aparición de técnicas quirúrgicas sencillas, que consiguen excelentes resultados sin alterar los tejidos, y con escasa morbilidad. La reconstrucción con expansores, con prótesis o con colgajos miocutáneos son técnicas con un porcentaje no despreciable de complicaciones. El injerto de grasa autógena, también denominado lipofilling, es una alternativa que permite aumentar el grosor tisular, rellenar defectos tras reconstrucciones mamarias y minimizar los efectos de la radioterapia¹.

Czerny describió en 1895 el trasplante de grasa en la mama usando un lipoma para reconstruir un defecto tras la escisión de una lesión benigna², y Bruning fue el primero que usó un sistema de inyección de grasa a través de una jeringa en 1911³. Esta técnica también se ha descrito como eficaz en el tratamiento del rejuvenecimiento facial, en la corrección de retracciones cicatriciales, para ampliación del pene o aumento del volumen glúteo, en el tratamiento de la enfermedad perianal, de las lipodistrofias faciales, o incluso para paliar los efectos secundarios de la radioterapia sobre la piel⁴⁻⁶. Pero además, el lipofilling se ha convertido en una técnica aceptada y cada vez más empleada por las diferentes unidades de mama como complemento a las técnicas reconstructivas habitualmente usadas tras la intervención quirúrgica por un cáncer de mama⁷.

Nuestro objetivo es presentar nuestra serie de pacientes en las que se ha llevado a cabo una reconstrucción mamaria con la técnica de lipofilling en el Hospital General Universitario de Ciudad Real.

Material y métodos

Estudio descriptivo, retrospectivo de una serie de pacientes intervenidas quirúrgicamente por cáncer de mama en el período de tiempo comprendido entre 2010 y 2012 en el Hospital General Universitario de Ciudad Real.

Fueron incluidas todas aquellas candidatas a reconstrucción mamaria mediante injerto autógeno de grasa por

presentar retracción de su cicatriz previa y asimetría con respecto a la mama contralateral.

Las variables analizadas fueron: edad, primera intervención quirúrgica realizada, tratamiento adyuvante, peso medio de grasa injertada, tiempo medio operatorio, tiempo de hospitalización, así como complicaciones a corto (en los primeros 7 días) y largo plazo (pasados los primeros 7 días), si las hubo.

En todas las pacientes la anestesia fue general y se eligió como sitio donante la grasa abdominal. En un primer tiempo quirúrgico se realizó una fase de tumescencia, que consistió en la realización de pequeñas incisiones periumbilicales para inyectar con cánulas microperforadas una solución compuesta por suero Ringer y adrenalina en la región donante. En segundo lugar, se procedió a la extracción de la grasa a través de cánulas de Coleman de 3 mm de diámetro y 15 cm de longitud conectadas a unas jeringas de 10 cc ejerciendo un efecto vacío. Para ello, se usaron las mismas incisiones y las maniobras fueron de entrada y salida, cambiando de dirección y consiguiendo la adecuada extracción de grasa de la región abdominal.

La grasa extraída fue centrifugada a 3.000 rpm durante 1 min, y una vez decantada y eliminado el sobrenadante, se procedió a la infiltración de la misma. Para ello se usaron cánulas de Coleman de microinfiltración conectadas a jeringas de 1-3 ml, con las que progresivamente se consiguió la inyección tunelizada de la grasa en diversas direcciones para eliminar el defecto en la zona receptora.

Mediante el paquete estadístico SPSS® versión 18.0 para Windows® se realizó la descripción de los resultados encontrados.

Resultados

Nuestra serie incluyó un total de 40 pacientes mujeres, con una edad media de 44,9 años (40-54). En 20 (50%) pacientes se había realizado mastectomía como antecedente quirúrgico previo, en 14 de las cuales se acompañó de reconstrucción inmediata (RI) con expansor-prótesis. La indicación en estos casos fue la simetrización de la mama y el relleno de defectos tras la RI. En un caso adicional

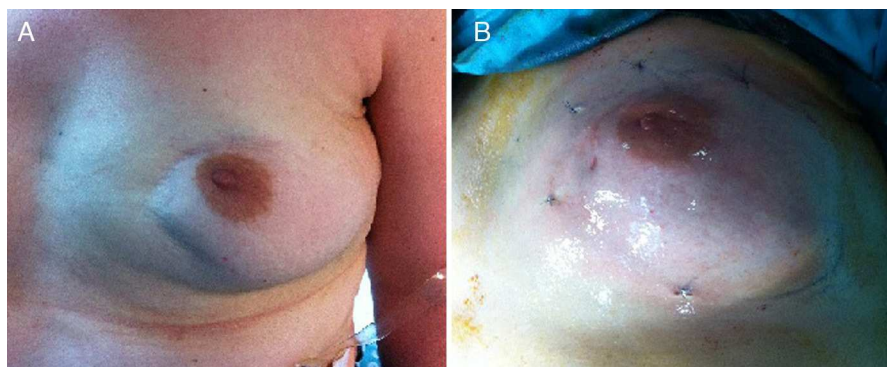


Figura 1 Signo «del hachazo» tras cuadrantectomía (A), y resultado estético tras lipofilling (B).

con antecedente de mastectomía, RI y posterior extrusión de expansor, se procedió a la reconstrucción completa de la mama con grasa autógena. En 19 (47,5%) pacientes en las que se había realizado cuadrantectomía, la indicación fue reponer las pérdidas de volumen por el denominado «signo del hachazo» (fig. 1). Todas las pacientes recibieron quimioterapia posoperatoria, y tan solo 18 recibieron radioterapia. El régimen de quimioterapia sistémica utilizado fue la combinación de adriamicina y ciclofosfamida en 4 ciclos, mientras que el de radioterapia se basó en la radiación de 50 Gy en fracciones de 2 Gy durante 37 días. Una de las pacientes en las que se había llevado a cabo una cuadrantectomía como antecedente quirúrgico previo no recibió radioterapia dado el pronóstico favorable de su estirpe histológica.

Se trasplantaron $141,6 \pm 23,4$ cc de grasa de media en cada paciente, con un tiempo medio de intervención de $90 \pm 11,2$ min. El tiempo medio de hospitalización fue de $23 \pm 8,1$ h, y no existieron complicaciones a corto ni a largo plazo.

Un total de 15 (37,5%) pacientes han referido pérdida de volumen con hundimiento del lecho quirúrgico durante el seguimiento. Seis de ellas se sometieron por segunda vez al procedimiento, y en el caso de la reconstrucción completa, fueron necesarias 4 sesiones para conseguir una simetrización casi completa.

Discusión

Desde la descripción de la lipoescultura por Coleman en la década de los noventa, los cirujanos se han interesado por aprender los diferentes métodos e indicaciones del lipofilling, hasta convertirse hoy en día en una de las técnicas más novedosas. Su simplicidad, así como la ausencia de complicaciones, ha despertado un gran interés en numerosos especialistas^{8,9}.

Es posible llevar a cabo reconstrucciones totales de la mama haciendo uso de sesiones repetidas, sin embargo, la mayoría de los autores prefieren usar el injerto autógeno de grasa para mejorar pequeños defectos o asimetrías¹. En nuestra experiencia, solo hemos tenido un caso de reconstrucción completa de la mama con la técnica de lipofilling. La paciente fue sometida a 4 sesiones hasta conseguir una simetría casi completa con respecto a la mama contralateral.

Una de las mayores desventajas descritas es la reabsorción de la grasa infiltrada. Delay et al.^{10,11} muestran hasta un 90% de pérdida entre los 4 y los 6 primeros meses después de la cirugía. Delay explica «la regla del 30%», según la cual se pierde un 30% durante el proceso de centrifugación y preparación del tejido graso, y otro 30% se reabsorbe tras los 4 primeros meses de la intervención quirúrgica. Del 15 al 20% de las pacientes necesitan repetir el proceso para ganar volumen mamario. En nuestro estudio, 15 (37,5%) pacientes refirieron hundimiento del lecho quirúrgico, de las que 6 se sometieron nuevamente al proceso de lipofilling. La tendencia actual es inyectar más cantidad de la que haría falta para cubrir los defectos, calculando que por lo menos el 30% del volumen se va a perder.

Entre las complicaciones más comunes de la técnica cabe destacar el edema, las irregularidades y la hipersensibilidad del tejido donante^{12,13}. Nuestra serie no mostró complicaciones a corto ni a largo plazo.

La reparación de recidivas tumorales tras la técnica de lipofilling ha sido tema de controversia en la literatura. Se ha encontrado relación entre los adipocitos, preadipocitos y células progenitoras y la estimulación de la angiogénesis y el crecimiento celular. La interacción con la infiltración del tejido donante podría inducir la reactivación de células tumorales inactivas en el lecho tumoral, si bien es cierto que son estudios limitados en los que no existe un grupo control¹⁴. Petit et al.¹⁵ publicaron una revisión en la que concluyen que el lipofilling es una técnica segura en pacientes con cáncer de mama, a pesar de necesitar estudios a largo plazo para tener resultados más fiables. En nuestra serie, aún no hemos encontrado ninguna paciente en la que haya reaparecido nuevamente el tumor en el tejido receptor, aunque nuestro período de seguimiento es escaso.

Otra cuestión importante cuando hablamos de lipofilling es el seguimiento y la posible interferencia con las pruebas de imagen habituales. Costantini et al.¹⁶, en un estudio prospectivo de 3 años de seguimiento con 24 pacientes, aportan sus resultados tras el uso de mamografía, ecografía y resonancia magnética nuclear preoperatoriamente, a los 6 y 12 meses tras la realización del lipofilling. Concluyen que dicha técnica reconstructiva no interfiere en el diagnóstico de cáncer de mama. Fiaschetti et al.¹⁷ también concluyen, en un estudio de 24 pacientes, que los cambios producidos por el lipofilling pueden distinguirse de alteraciones de naturaleza maligna, si las pacientes llevan a cabo un seguimiento regular.

Concluimos que, en nuestra experiencia durante 2 años, el autotrasplante de grasa puede ser una técnica conveniente que permita la regeneración de áreas afectadas, proporcionando elasticidad a los tejidos en pacientes con defectos estéticos tras cáncer de mama.

Responsabilidades éticas

Protección de personas y animales. Los autores declaran que para esta investigación no se han realizado experimentos en seres humanos ni en animales.

Confidencialidad de los datos. Los autores declaran que en este artículo no aparecen datos de pacientes.

Derecho a la privacidad y consentimiento informado. Los autores declaran que en este artículo no aparecen datos de pacientes.

Autoría

1. Participación en la concepción y el diseño, la adquisición de los datos, el análisis e interpretación de los datos del trabajo, que ha dado como resultado el artículo en cuestión: Carmen Manzanares, Virginia Muñoz, Lorenzo Rabadán y Esther García Santos.
2. Participación en la redacción del texto y en las posibles revisiones del mismo: Ricardo Pardo, Jesús Martín y Esther García Santos.
3. Aprobación de la versión que finalmente va a ser publicada: Esther Pilar García-Santos, Ricardo Pardo-García, Lorenzo Rabadán-Ruiz, Susana Sánchez-García, M. Carmen Manzanares-García, Virginia Muñoz y Jesús Martín-Fernández

Conflicto de intereses

Los autores declaran no tener ningún conflicto de intereses.

Bibliografía

1. Kijima Y, Yoshinaka H, Owaki T, Aikou T. Early experience of immediate reconstruction using autologous free dermal fat graft after breast conservational surgery. *J Plast Reconstr Aesthet Surg.* 2007;60:495–502.

2. ELFadl D, Garimella V, Mahapatra TK, McManus PL, Drew PJ. Lipomodelling of the breast: A review. *Breast.* 2010;19:202–9.
3. Shiffman MA. History of autologous fat transfer. En: Shiffman MA, editor. *Autologous fat transplantation.* New York: Marcel Dekker; 2001. p. 1.
4. Perén PA, Gómez JB, Guerrerosantos J, Salazar CA. Gluteus augmentation with fat grafting. *Aesthetic Plast Surg.* 2000;24:412–7.
5. García-Olmo D, García-Arranz M, Herreros D, Pascual I, Peiro C, Rodríguez-Montes JA. A phase I clinical trial of the treatment of Crohn's fistula by adipose mesenchymal stem cell transplantation. *Dis Colon Rectum.* 2005;48:1416–23.
6. Shafik A. Perianal injection of autologous fat for treatment of sphincteric incontinence. *Dis Colon Rectum.* 1995;38:583–7.
7. Petit JY, Clough K, Sarfati I, Lohsiriwat V, de Lorenzi F, Rietjens M. Lipofilling in breast cancer patients: From surgical technique to oncologic point of view. *Plast Reconstr Surg.* 2010;126:262–3.
8. Coleman SR. Long-term survival of fat transplants: Controlled demonstrations. *Aesthetic Plast Surg.* 1995;19:421–5.
9. Coleman SR. Facial recontouring with lipostructure. *Clin Plast Surg.* 1997;24:347–67.
10. Delay E, Garson S, Tousson G, Sinna R. Fat injection to the breast: Technique, results, and indications based on 880 procedures over 10 years. *Aesthet Surg J.* 2009;29:360–76.
11. Delay E, Gosset J, Toussoun G, Delaporte T, Delbaere M. Efficacy of lipomodelling for the management of sequelae of breast cancer conservative treatment. *Ann Chir Plast Esthet.* 2008;53:153–68.
12. Coleman SR, Saboeiro AP. Fat grafting to the breast revisited: Safety and efficacy. *Plast Reconstr Surg.* 2007;119:775–85.
13. Illouz YG. Body contouring by lipolysis: A 5-year experience with over 3000 cases. *Plast Reconstr Surg.* 1983;72:591–7.
14. Wagner A, Garrido I, Grolleau JL, Chavoïn JP. Lipofilling (for reconstructive surgery after breast cancer): A new technique for fat recuperation. *Ann Chir Plast Esthet.* 2009;54:603–5.
15. Petit JY, Botteri E, Lohsiriwat V, Rietjens M, de Lorenzi F, Garusi C, et al. Locoregional recurrence risk after lipofilling in breast cancer patients. *Ann Oncol.* 2012;23:582–8.
16. Costantini M, Cipriani A, Belli P, Bufi E, Fubelli R, Visconti G, et al. Radiological findings in mammary autologous fat injections: A multi-technique evaluation. *Clin Radiol.* 2013;68:27–33, <http://dx.doi.org/10.1016/j.crad.2012.05.009>.
17. Fiaschetti V, Pistolese CA, Fornari M, Liberto V, Cama V, Gentile P, et al. Magnetic resonance imaging and ultrasound evaluation after breast autologous fat grafting combined with platelet-rich plasma. *Plast Reconstr Surg.* 2013;132:498e–509e, <http://dx.doi.org/10.1097/PRS.0b013e3182a00e57>.