Rev Senol Patol Mamar. 2013;**26(1)**:18–24

Revista de Senología y Patología Mamaria

www.elsevier.es/senologia

ARTÍCULO DOCENTE

Evidencias y controversias de la categoría 3 del Breast Imaging Reporting and Data System® en enfermedad mamaria

María Martínez Gálvez[a,*], José Aguilar Jiménez[b] y Jose Ignacio Gil Izquierdo[a]

[a] *Servicio de Radiodiagnóstico, Hospital J.M. Morales Meseguer, Murcia, España*
[b] *Servicio de Cirugía General, Hospital J.M. Morales Meseguer, Murcia, España*

Recibido el 29 de octubre de 2012; aceptado el 12 de diciembre de 2012

PALABRAS CLAVE
Categoría 3 del Breast Imaging Reporting and Data System®; Cáncer de mama; Variabilidad diagnóstica

Resumen La valoración clínica combinada con distintas exploraciones complementarias, principalmente la mamografía y la ecografía, constituye la aproximación habitual en el diagnóstico de una lesión sospechosa de mama en pacientes sintomáticas. En el caso de mujeres asintomáticas sometidas a cribado poblacional, la mamografía y/o la ecografía suponen el establecimiento de la sospecha y el inicio de cualquier protocolo diagnóstico. Sin embargo, ninguna de estas tecnologías aplicada aisladamente o en combinación es capaz de diferenciar el 100% de las lesiones malignas, por lo que resulta necesario en muchas ocasiones recurrir a la biopsia para confirmar el diagnóstico. Un alto porcentaje de estas biopsias resultan finalmente benignas, pero a costa de una inevitable morbilidad asociada (que no es exclusivamente la ansiedad) para la paciente y un aumento en el consumo de recursos.

En el sistema Breast Imaging Reporting and Data System®, la categoría 3 (hallazgo probablemente benigno) es la que mayor variabilidad interobservador presenta, no solo en la descripción, sino también en el manejo, esto es seguimiento o biopsia. Encontrar el equilibrio entre no perder la posibilidad de un diagnóstico precoz y no abusar de pruebas intervencionistas, con la mayor eficacia y garantía para la paciente al menor coste, es el desafío que se plantea: un desarrollo conceptual y/o tecnólogico que mejore el rendimiento diagnóstico de estas exploraciones y nos permita tomar decisiones adecuadas en este contexto de variabilidad.
© 2012 SESPM. Publicado por Elsevier España, S.L. Todos los derechos reservados.

KEYWORDS
Breast Imaging Reporting and Data System® 3 category; Breast cancer; Variability diagnosed

Evidences and controversies in Breast Imaging Reporting and Data System® category 3

Abstract A clinical assessment including several complementary tests such as mammography and ultrasound, mainly, is the gold standard in the diagnosis of suspicious breast

* Autor para correspondencia.
Correo electrónico: martinezgalvez@gmail.com (M. Martínez Gálvez).

0214-1582/$ – see front matter © 2012 SESPM. Publicado por Elsevier España, S.L. Todos los derechos reservados.
http://dx.doi.org/10.1016/j.senol.2012.12.001

images in symptomatic women. For asymptomatic women under breast screening, both techniques establish the grade of suspicion and the initial diagnostic workup. However, none of these technologies, applied alone or in combination, have a 100% accuracy and a biopsy is frequently needed to confirm the diagnosis. A high percentage of these biopsies are finally benign, which certainly means a high cost in terms of morbidity —which stands not only for anxiety— and resources.

The Breast Imaging Reporting and Data System® 3 category (probably benign finding) is the most ambiguous one in the ACR lexicon system. A considerable inter-observer variability has been published both in the classifying process and the management —biopsy or follow-up— of the assessed lesions. The challenge in this setting is finding a correct balance between early diagnosis and invasive testing. A conceptual and/or technical framework leading to improve diagnostic performance in this category is imperative to allow us to make the right decisions in this context of variability.
© 2012 SESPM. Published by Elsevier España, S.L. All rights reserved.

Introducción

En 1992 el American College of Radiology desarrolló el Breast Imaging Reporting and Data System® (BI-RADS®), un método para clasificar inicialmente los hallazgos mamográficos. Este sistema tiene como objetivos estandarizar la terminología y la sistemática del informe mamográfico, categorizar las lesiones estableciendo el grado de sospecha, y asignar una recomendación sobre la actitud a tomar en cada caso, permitiendo asimismo realizar un control de calidad y una monitorización de los resultados.

En 2003 aparece la cuarta edición del BI-RADS® [1], una edición ilustrada que amplía la definición de algunos términos e introduce nuevas secciones para ecografía y resonancia magnética. El nuevo BI-RADS® aconseja una valoración conjunta de todas las técnicas para asignar una única categoría y recomendación final.

La categoría 3 engloba hallazgos visibles solo en mamografía, solo en ecografía o en ambas técnicas etiquetados como «probablemente benignos». La actitud recomendada para esta categoría es el seguimiento, que consiste en una mamografía unilateral y/o ecografía a los 6 meses y bilateral a los 12 y 24 meses. Se recomienda practicar una biopsia solo en caso de aumento o progresión de la lesión.

La seguridad y eficacia de sustituir la biopsia por vigilancia mamográfica y/o ecográfica periódica se basa en 2 estudios prospectivos de casos consecutivos publicados en 1995 que incluyeron más de 80.000 mamografías[2]. Los resultados mostraron una tasa de cáncer en lesiones probablemente benignas menor del 2%[3], afirmándose que estas lesiones podrían ser objeto de seguimiento como alternativa a la biopsia, con una menor morbilidad y un menor coste. El porcentaje de hallazgos BI-RADS® 3 según series varía desde un 1,2-2% a un 11-14%, con un promedio de 7%[4].

Categoría 3 de la Breast Imaging Reporting and Data System®. Descriptores semiológicos

El establecimiento de una categoría 3 en el sistema BI-RADS® 3 precisa la realización de pruebas complementarias de imagen, lo que incluye tanto proyecciones mamográficas adicionales como la ecografía, y comparar las imágenes actuales con los estudios previos de la paciente[5]. Por definición se excluyen de esta categoría las lesiones palpables. El tamaño de la lesión, sin embargo, no supone un criterio de exclusión. Conviene precisar aquí que el léxico BI-RADS® para ecografía se desarrolló sobre el principio básico de un máximo de términos compartidos con el léxico BI-RADS® para la mamografía. Sin embargo, ciertas características tales como la orientación de la lesión o la ecogenicidad son específicas de los ultrasonidos. Por otra parte, no todas las lesiones mamográficas BI-RADS® 3 tienen traducción ecográfica, por lo que no siempre se podrá realizar un informe conjunto. Los descriptores ecográficos de esta categoría hacen referencia básicamente al nódulo, aunque en algunas series se incluye el quiste complicado y los microquistes agrupados.

Los descriptores semiológicos de esta categoría son:

1. Hallazgo mamográfico probablemente benigno BI-RADS® 3:
   - Nódulo sólido circunscrito sin calcificaciones.
   - Microcalcificaciones redondeadas puntiformes más o menos agrupadas.
   - Densidad focal asimétrica.
2. Hallazgo ecográfico probablemente benigno:
   - Masa sólida de margen bien definido.
   - Morfología ovalada.
   - Orientación paralela a la superficie cutánea.

Valoración crítica de la categoría 3 de la Breast Imaging Reporting and Data System®

Variabilidad semiológica y de manejo

La categoría BI-RADS® 3 es la que mayor variabilidad interobservador presenta, tanto en su descripción como en su manejo posterior[6]. Esta variabilidad puede responder, más que a unos descriptores que podríamos juzgar como suficientemente precisos, a diferentes causas vinculadas a su

aplicación en un contexto de práctica concreto: falta de pericia o experiencia (tomando la categoría más como un cajón de sastre que como una entidad definida), fatiga o falta de concentración especialmente en el momento de indicar pruebas complementarias, ausencia de estudios anteriores (o la no comparación con estudios previos existentes), miedo al retraso diagnóstico, ansiedad de la paciente, dificultad para el manejo de la incertidumbre en la toma de decisiones por parte del radiólogo, tipo concreto de lesión y/o patrón mamario. Por otra parte, existe miedo a la falta de adhesión al seguimiento de las pacientes, con el consiguiente riesgo de pérdida de posibles casos positivos.

Según el contexto particular, una lesión que cumpla todos los descriptores de la categoría 3 puede ser susceptible de diferentes actitudes, no siempre claramente estandarizadas.

Variabilidad en el manejo de lesiones Breast Imaging Reporting and Data System® 3 según la forma de presentación en imagen

La categoría BI-RADS® 3 engloba lesiones visibles tanto en la mamografía como en la ecografía sobre las que se realiza un grado de sospecha conjunto, y también lesiones visibles únicamente en una de las 2 técnicas. Sin embargo, las decisiones sobre el manejo (sobre la necesidad o no de su caracterización histológica) de un nódulo ecovisible, o de un grupo de microcalcificaciones, o de una asimetría focal visible solo en mamografía, no son superponibles en dificultad y coste. La falta de confianza en la opción de seguimiento viene dada por la dificultad de valorar la estabilidad en el tiempo, en semiología y tamaño, de determinadas lesiones, lo que resulta mayor para las microcalcificaciones que para los nódulos.

Autores como Baum et al.[7] opinan que el tipo de lesión debe tenerse en cuenta a la hora de establecer los diferentes criterios de sospecha y la indicación de biopsia, aunque siempre debemos considerar la alternativa de seguimiento como la más indicada en el conjunto de lesiones BI-RADS® 3.

Lesiones ecovisibles: nódulos

El seguimiento de un nódulo visible en mamografía y ecografía se realiza habitualmente con ecografía, intercalando el estudio mamográfico en mayores de 40 años. Los cambios que se consideran de sospecha para un nódulo ecográfico están adecuadamente descritos y pueden fácilmente estandarizarse, lo que indirectamente ayuda a reducir la variabilidad[8]:

- Cambios en la morfología: irregular.
- Cambios en el margen: mal definidos.
- Cambios en la orientación: eje no paralelo.
- Cambios en el tamaño: más de un 20-25% de aumento del tamaño original en el plano perpendicular[9].

Para que este seguimiento pueda realizarse con garantía, la adquisición de imagen también debe estar estandarizada, tanto en el plano de corte como en el tipo de medición, de forma que sea reproducible y valorable por distintos radiólogos. La sospecha sobrevenida en el seguimiento precisa de la realización de biopsia tru-cut ecoguiada.

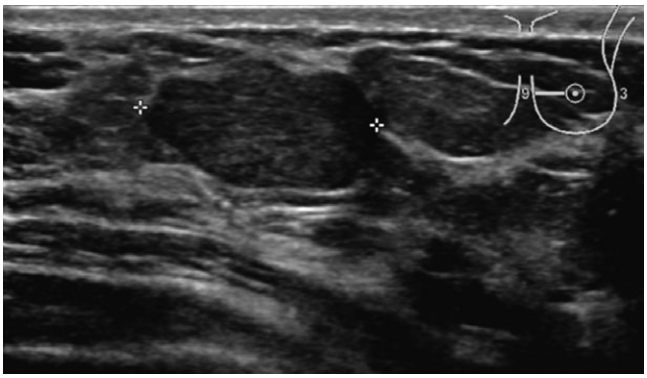

Figura 1 Nódulo palpable en paciente de 28 años localizado en CII de mama izquierda. Ecografía: nódulo ovalado, orientación paralela, hipoecogénico y homogéneo sin atenuación del sonido, de borde lobulado. BI-RADS® 4a. BAG ecoguiada: fibroadenoma.

El patrón de eco de fondo de la mama puede ser homogéneamente graso, fibroglandular, o heterogéneo. Esto puede influir en la sensibilidad de detección de una lesión. En mamas de predominio graso se genera un contraste de ultrasonido débil, lo que puede reducir la sensibilidad, mientras que una mama de ecoestructura heterogénea puede ser la causa de falsos positivos. Una ecoestructura fibroglandular homogénea es la ideal para la detección de anormalidades.

Numerosos tipos de cáncer presentan una atenuación del sonido, sin embargo, la ausencia de sombra posterior no debe tomarse como un argumento en contra del diagnóstico de cáncer.

La orientación paralela o no a la superficie cutánea es un descriptor ecográfico. La orientación paralela sería indicativa de benignidad. Aunque numerosos tipos de cáncer pueden presentar una dirección más o menos paralela, es raro encontrar una lesión que no sea paralela y sea benigna.

Hasta un 50% de las masas pueden crecer sin perder sus contornos definidos. La percepción del crecimiento es a veces difícil, debido a que depende del tamaño inicial de la lesión. El ojo humano puede observar el crecimiento del diámetro y no el volumen. Los nódulos pequeños parecen crecer con menor rapidez que los grandes, aunque hayan duplicado su volumen en el mismo período de tiempo. Así, el diámetro de un nódulo de 5 mm, con duplicación del volumen tumoral en 6 meses, aumentará solo 1,25 mm. Por el contrario, podemos creer que ha existido crecimiento en una lesión que es, en realidad, perfectamente estable.

Desde el punto de vista radiológico también existe variabilidad en la valoración de sospecha de los cambios evolutivos. Taskin et al., en su estudio de correlación histopatológica de lesiones BI-RADS® 4 identificadas ecográficamente como sospechosas y con resultado de benignidad[10], obtuvo como diagnóstico más frecuente el de fibroadenoma (38%). Los fibroadenomas pueden presentar un margen mal definido, una ecoestructura heterogénea y microlobulación (fig. 1), y experimentar crecimiento hasta en un 25% de los casos. Todo esto supone que hasta un 67% de las lesiones BI-RADS® 4 biopsiadas resultan ser benignas.

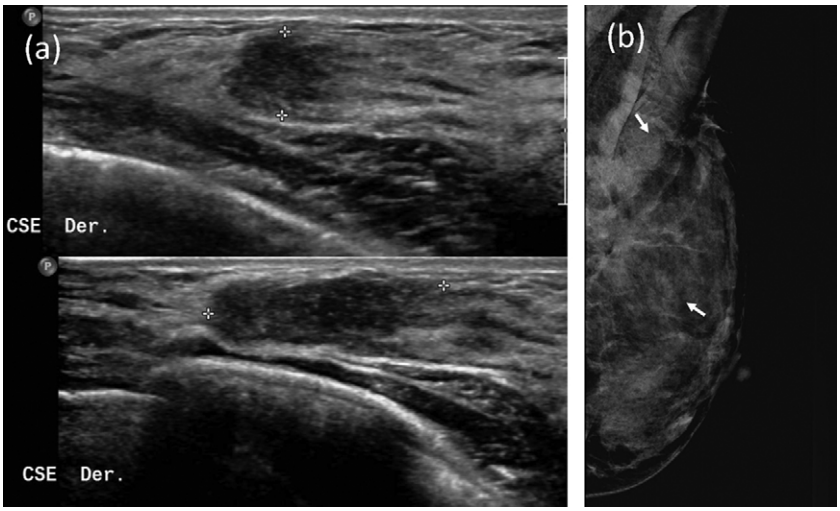

Figura 2 Paciente de 32 años que consulta por nódulo palpable localizado en CSE de mama derecha. Aporta 2 estudios ecográficos realizados en 2 centros distintos con un intervalo de 6 meses donde se describen 2 nódulos sólidos en CSE de mama derecha BI-RADS® 3 sin cambios evolutivos. La paciente consulta por persistencia del cuadro clínico. En nuestro estudio ecográfico se comprueba la presencia de 2 nódulos sólidos de márgenes parcialmente mal definidos y microcalcificaciones asociadas (a), comprobándose en el estudio mamográfico complementario patrón de microcalcificaciones pleomórficas extensas de distribución regional (b). BAG ecoguiada: CDIS tipo comedocarcinoma + focos de infiltración. Axila positiva.

De la misma forma, determinados tipos de cáncer pueden tener una forma de presentación con semiología de probablemente benigno (figs. 2 y 3)

Microcalcificaciones

Hay una moderada/baja concordancia entre observadores en la valoración de las microcalcificaciones, especialmente en las finas granulares[11], no existiendo descriptores claros y objetivos de lo que se considera una evolución de sospecha.

Para autores como Pijnappel et al.[11], el intento de clasificación de microcalcificaciones no palpables como BI-RADS® 3 o 4 tiene una baja utilidad terapéutica dadas la variabilidad y la baja concordancia entre lectores, por lo que recomiendan la realización de biopsia en microcalcificaciones que no puedan ser etiquetadas definitivamente como benignas. El apoyo indirecto para esta estrategia proviene de otro estudio[12], que encontró diagnóstico de malignidad en el 24,8% de las microcalcificaciones consideradas estables.

Sin embargo, Gruber et al.[13], en su serie de correlación histopatológica de lesiones BI-RADS® 3, detallan que de 288 lesiones no palpables, de las cuales 25,3% eran microcalcificaciones, solo un 1% de las lesiones fueron malignas (2 CDIS y un CDI), todas con un pronóstico favorable, confirmando la alternativa de seguimiento frente a la biopsia sin diferenciar el manejo según el tipo de lesión.

Asimetrías

Esta forma de presentación en imagen no está contemplada de forma específica en las series consultadas. Pero sin duda es el tipo de imagen que más precisará para su correcta catalogación de pruebas adicionales y de la comparación con estudios previos.

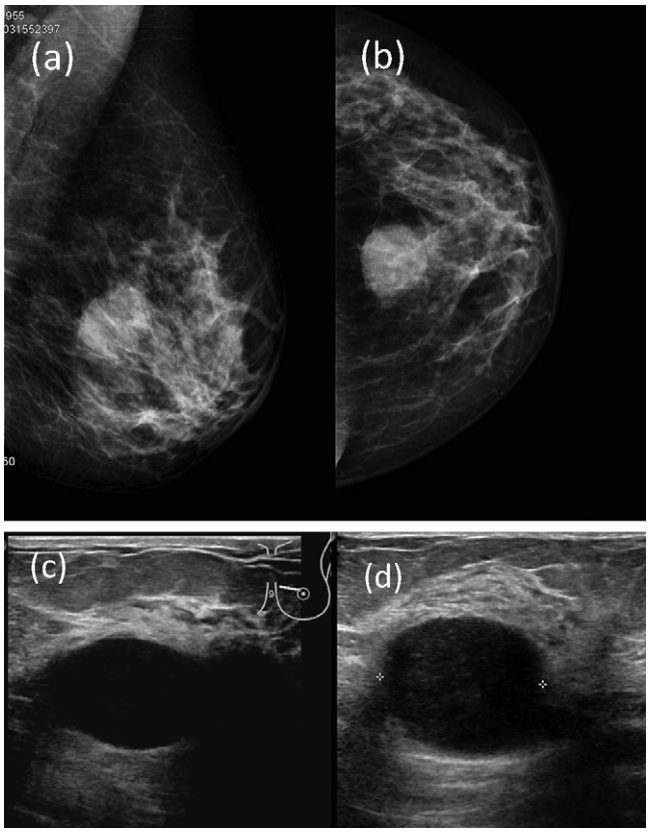

Figura 3 Error por infraestimación. Nódulo visto en mamografía semiológicamente BI-RADS® 0 (a y b), interpretado en estudio ecográfico como quiste BI-RADS® 2 (c). La paciente consulta por palpación patológica. En el nuevo estudio ecográfico realizado en nuestra unidad con adecuada ganancia en ecografía: nódulo sólido palpable motivo de consulta BI-RADS® 3 (d). BAG ecoguiada: carcinoma mucinoso.

Variabilidad en el manejo de lesiones palpables y no palpables

La clasificación BI-RADS®, desde el punto de vista semiológico, es idéntica para lesiones palpables y no palpables. Así, un hallazgo BI-RADS® 3 puede ocurrir en el estudio de una paciente sintomática con una lesión palpable o durante un cribado en una paciente asintomática. Sin embargo, aunque el grado de sospecha sea idéntico, la recomendación es diferente e independiente de la edad de la paciente, no considerándose en general el seguimiento como una alternativa en el manejo de lesiones palpables.

El valor predictivo negativo (VPN) de la ecografía en la valoración de nódulos palpables probablemente benignos es alto, de 99,4%[14], y por tanto, el seguimiento de estos nódulos es una alternativa aceptable a la biopsia, similar a las masas no palpables. En la serie de Raza et al.[15] solo el 11% de masas palpable BI-RADS® 3 y 4 fueron malignas, en comparación con el 22% de las masas no palpables.

A pesar de estos resultados, resulta habitual que el simple criterio de palpación lleve a la realización de biopsia incluso en pacientes jóvenes con nódulos más o menos superficiales palpables y semiológicamente BI-RADS® 3, sabiendo que la probabilidad de carcinoma ante una lesión palpable es del 1% en mujeres menores de 40 años, del 9% entre 41-55 y del 37% en mayores de 55 años.

Variabilidad del manejo según el número de lesiones

Un porcentaje considerable de la población presenta nódulos múltiples y/o bilaterales: desde un 1,7% en la serie de Park et al.[14], a un 12,6% con más de 2 lesiones y un 4,5% con más de 3 en la serie de Alimoglu et al.[16]. Esta forma de presentación se considera que disminuye el riesgo de un diagnóstico de malignidad estableciéndose seguimiento, en parte por la imposibilidad de biopsia de todos los nódulos. Sin embargo, la valoración de posibles criterios de sospecha iniciales o en el seguimiento debe realizarse en cada uno de ellos de forma independiente, evitando falsas seguridades.

Variabilidad en el manejo según el contexto clínico de la paciente

En las pacientes con riesgo incrementado para cáncer de mama, especialmente en aquellas con mutación genética, el seguimiento no se considera una alternativa favorable de manejo para las lesiones categorizadas como BI-RADS® 3, dada la mayor incidencia de cáncer de mama con formas «aparentemente benignas» de presentación y el rápido tiempo de duplicación de los cánceres en esta población[17].

Por otro lado, la detección de una lesión adicional semiológicamente BI-RADS® 3 en el contexto de una paciente con cáncer de mama confirmado y cuya comprobación histológica resulta definitiva para la decisión terapéutica, obliga a la realización de biopsia.

Del mismo modo, en pacientes intervenidas de cáncer de mama no resulta correcta la opción de seguimiento para lesiones de nueva aparición que no puedan ser etiquetadas como benignas.

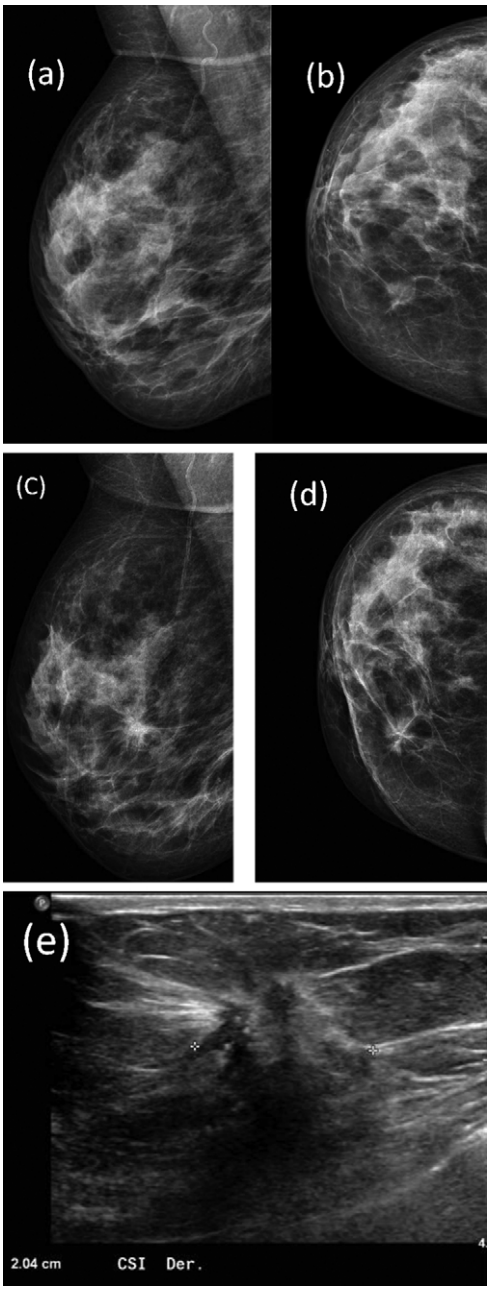

Figura 4 Paciente de 52 años estudiada en campaña de cribado poblacional. Imagen interpretada como asimetría BI-RADS® 3 localizada en cuadrante interno de mama izquierda en proyección CC (b), no claramente visible en proyección oblicua (a). Proyección CC y oblicua de esta misma mama tras el seguimiento (c y d): nódulo espiculado asociado a microcalcificaciones pleomórficas BI-RADS® 5 en CSI. Nódulo visualizado en ecografía BI-RADS® 5 (e). BAG ecoguiada: CDI. No se realizaron proyecciones complementarias ni ecografía sobre la asimetría inicial. Error por infraestimación.

Sin embargo, la ansiedad de la paciente, que se establece en muchos casos como elemento para la toma de decisión en la opción de seguimiento o biopsia, debería estar modulada por nuestra seguridad diagnóstica y un manejo adecuado de la información y la comunicación con las pacientes. Incluso autores como Linfords et al.[18] argumentan en su estudio una

Tabla 1 Variabilidad en el manejo de lesiones categoría 3 de la Breast Imaging Reporting and Data System®

Autores	LP/LNP	Lesión	US/MX	Recomendación	
Park et al.	LP	Nódulos	US	Seguimiento	VPN 99,4%
Masroor	LNP	Nódulos + microcalcificaciones + asimetrías	MX + US	Seguimiento	VPN 100%
Raza et al.	LP/LNP	Nódulos	US	Seguimiento	VPN 99,2%
Alimoglu et al.	LNP	Nódulos	US	Seguimiento	VPN 99,6%
Gruber et al.	LNP	Nódulos + microcalcificaciones + asimetrías	MX + US	Seguimiento	
Baum et al.	LNP	Nódulos + microcalcificaciones + asimetrías	MX + US	Seguimiento	
Pijnappel et al.	LNP	Microcalcificaciones	MX	Biopsia	
Lev-Toaff et al.	LNP	Microcalcificaciones	MX	Biopsia	

LNP: lesión no palpable; LP: lesión palpable; MX: mamografía; US: ecografía; VPN: valor predictivo negativo.

menor ansiedad de las pacientes con la opción de seguimiento respecto a la biopsia.

Posibilidades de error en la asignación de la categoría 3 de la Breast Imaging Reporting and Data System®

Exceso en la asignación de la categoría 3 de la Breast Imaging Reporting and Data System®

- Un nódulo puede ser etiquetado como BI-RADS® 3 únicamente con mamografía, obviando el estudio con ecografía, lo que podría mostrar que corresponde a un quiste y catalogarlo como BI-RADS® 2.
- Catalogación de una asimetría focal como BI-RADS® 3 sin pruebas adicionales. Tras una proyección localizada puede pasar a ser etiquetada como tejido mamario normal, en caso de no persistir imagen de sospecha.
- Falta de pericia en el lector, etiquetando estructuras normales, por ejemplo un ganglio intramamario (BI-RADS® 2), como una lesión probablemente benigna.
- Etiquetar como probablemente benigna una imagen que cumple todos los descriptores de la categoría BI-RADS® 3 y ha permanecido estable durante más de 2 años en estudios sucesivos o incluso tras la realización de biopsia, categorizable por tanto como BI-RADS® 2.
- Etiquetar de nódulo probablemente benigno en ecografía lo que corresponde a tejido mamario normal en una mama de ecoestructura heterogénea parcheada.

Error por defecto en la asignación de la categoría 3 de la Breast Imaging Reporting and Data System®

- Considerar una lesión probablemente benigna por su estabilidad respecto a un estudio previo cuando presenta algún signo de sospecha (fig. 2).
- Etiquetar de probablemente benigna una lesión tumoral que solo se ve en una proyección (fig. 4).
- Disminuir el grado de sospecha de una imagen mamográfica exclusivamente por la ausencia de traducción ecográfica.
- Etiquetar como BI-RADS® 3 una asimetría focal sin haber realizado proyecciones complementarias, tras las cuales se podría identificar un nódulo de sospecha (fig. 4).
- Infraestimación por mala adecuación de parámetros técnicos, interpretando como quiste una lesión sólida, especialmente en casos de mujeres sintomáticas (fig. 3).

Aportación de las nuevas tecnologías en la precisión diagnóstica

Algunos avances tecnológicos, como la elastografía, podrían ayudar al radiólogo a tomar decisiones de manejo con mayor seguridad diagnóstica en lesiones ecovisibles. La elastografía es un método complementario simple y rápido que puede mejorar la especificidad y el valor predictivo positivo en la evaluación por imagen de los nódulos de mama con un bajo nivel de sospecha (categorías de BI-RADS® 3 y 4), lo que supondría disminuir la tasa de biopsias innecesarias benignas[19].

La elastografía como única prueba no resulta superior a la ecografía, aunque evita biopsias innecesarias. Asociada a la ecografía, mejora su especificidad y precisión en el diagnóstico, especialmente en lesiones menores de 2 cm.

El sistema Computed-Aided Diagnosis (CAD) en mamografía y ecografía puede ayudar a reducir la variabilidad en la interpretación, disminuyendo los FN, siendo de especial ayuda para lectores menos experimentados. En la serie de Chlebowski y Khalkhali[20] se consigue una identificación mediante CAD del 90% de casos que, siendo inicialmente BI-RADS® 3, presentan cáncer en su evolución, etiquetándolos adecuadamente de BI-RADS® 4-5.

Aunque hablamos genéricamente de mamografía, nuevos avances técnicos como la tomosíntesis (mamografía 3D) han demostrado una reducción en los FP, permitiendo, fundamentalmente, no etiquetar como asimetría susceptible de seguimiento lo que corresponde a tejido mamario normal[20].

Conclusiones: ¿seguimiento o biopsia?

La categoría BI-RADS® 3 se utiliza para etiquetar hallazgos cuya morfología sugiere que una lesión de mama es probablemente benigna suponiendo una probabilidad de malignidad menor del 2%. Muchos estudios han demostrado que estas lesiones pueden ser seguidas con seguridad mediante la vigilancia periódica de imágenes en lugar de a través de un estudio histológico inmediato, y que la estabilidad durante al menos 2 años es indicativa de benignidad[2–4].

Las series que han revisado conjuntamente las lesiones BI-RADS® 3 concluyen que el seguimiento es la mejor alternativa de manejo dado su alto VPN, su menor coste, ansiedad y morbilidad, y sin menoscabo en el pronóstico de las pacientes. Alimoğlu et al.[9] en su estudio prospectivo de lesiones BI-RADS® 3 concluyen que el seguimiento frente a la biopsia disminuye los costes de diagnóstico en un 60% con mayor eficacia y con beneficios adicionales para la salud. Sin embargo, las series que estudian específicamente las microcalcificaciones BI-RADS® 3 concluyen que la biopsia es la mejor alternativa, independientemente de la edad (tabla 1).

Por otra parte, las lesiones malignas de mama que fueron inicialmente catalogadas como probablemente benignas pueden ser identificadas de forma fiable y relativamente precoz por el seguimiento a corto plazo (la mayoría en los 6 primeros meses), con un pronóstico favorable[13]. Este enfoque podría conducir a una reducción en las biopsias, pero también a un acortamiento del seguimiento, que podría concluir en un año, ahorrando 2 controles sucesivos que no parecen aportar mayor seguridad.

Todas estas variables deben ser sometidas a debate y consensuadas y confirmadas en evidencias posteriores.

El rigor y variabilidad al establecer la categoría 3 o 4 tiene unas connotaciones claramente diferentes. Una clasificación excesiva BI-RADS® 4 disminuye la especificidad de la biopsia aumentado los FN, pero también disminuye la incertidumbre del radiólogo, pudiendo considerarse una mala praxis forzar la categoría para indicar biopsia. Por el contrario, el lector con una tasa anormalmente alta de BI-RADS® 3 tendrá más probabilidades de obtener FN, pudiendo comprometer el pronóstico de la paciente, especialmente si el cumplimiento del seguimiento es bajo.

A pesar de la variabilidad en la interpretación radiológica de las lesiones, de la incertidumbre respecto a un FN que supone establecer un seguimiento —especialmente en el caso de las microcalcificaciones— y de lo fácilmente accesible que puede resultar una biopsia, las evidencias reflejan la seguridad de la opción del seguimiento en lesiones BI-RADS® 3 frente a la misma, incluso en lesiones palpables, primando la adecuación a la descripción semiológica frente a la forma de presentación. Sin duda, tecnologías como la elastografía, el CAD o la tomosíntesis ayudan a la toma de decisiones mejorando nuestra capacidad diagnóstica, siendo el rigor radiológico en la interpretación y la capacidad de asumir el riesgo propio de la categoría en la recomendación de seguimiento lo que ayudaría a minimizar la variabilidad y el coste sin aumentar el riesgo diagnóstico y sin comprometer el pronóstico de las pacientes.

Conflicto de intereses

Los autores declaran no tener ningún conflicto de intereses.

Bibliografía

1. American College of Radiology. Breast Imaging Reporting and Data System (BI-RADS®). 4th ed Reston, Va: American College of Radiology; 2003.
2. Sickles EA. Management of probably benign breast lesions. Radiol Clin North Am. 1995;33:1123–30.
3. Masroor I. Effectiveness of assigning BI-RADS category-3 to breast lesion with respect to follow-up. J Coll Physicians Surg Pak. 2008;18:209–12.
4. Caplan LS, Blackman D, Nadel M, Monticciolo DL. Coding mammograms using the classification ''probably benign finding-short interval follow-up suggested''. AJR Am J Roentgenol. 1999;172:339–42.
5. Baker JA, Kornguth PJ, Floyd Jr CE. Breast imaging reporting and data system standardized mammography lexicon: Observer variability in lesion description. AJR Am J Roentgenol. 1996;166:773–8.
6. Boyer B, Canale S, Arfi-Rouche J, Monzani Q, Khaled W, Balleyguier C. Variability and errors when applying the BIRADS mammography classification. Eur J Radiol. 2012. http://dx.doi.org/10.1016/j.ejrad.2012.02.005.
7. Baum JK, Hanna LG, Acharyya S, Mahoney MC, Conant EF, Bassett LW, et al. Use of BI-RADS 3-probably benign category in the American College of Radiology Imaging Network Digital Mammographic Imaging Screening Trial. Radiology. 2011;260:61–7.
8. Yasmeen S, Romano PS, Pettinger M, Chlebowski RT, Robbins JA, Lane DS, et al. Frequency and predictive value of a mammographic recommendation for short-interval follow-up. J Natl Cancer Inst. 2003;95:429–36.
9. Alimoğlu E, Bayraktar ŞD, Bozkurt S, Çeken K, Kabaalioğlu A, Apaydın A, et al. Follow-up versus tissue diagnosis in BI-RADS category 3 solid breast lesions at US: A cost-consequence s analysis. Diagn Interv Radiol. 2012;18:3–10.
10. Taskin F, Koseoglu K, Ozbas S, Erkus M, Karaman C. Sonographic features of histopathologically benign solid breast lesions that have been classified as BI-RADS 4 on sonography. J Clin Ultrasound. 2012;40:261–5.
11. Pijnappel RM, Peeters PH, Hendriks JH, Mali WP. Reproducibility of mammographic classifications for non-palpable suspect lesions with microcalcifications. Br J Radiol. 2004;77:312–4.
12. Lev-Toaff AS, Feig SA, Saitas VL, Finkel GC, Schwartz GF. Stability of malignant breast microcalcifications. Radiology. 1994;192:153–6.
13. Gruber R, Jaromi S, Rudas M, Pfarl G, Riedl CC, Flöry D, et al. Histologic work-up of non-palpable breast lesions classified as probably benign at initial mammography and/or ultrasound (BI-RADS category 3). Eur J Radiol. 2012 Mar 19, http://dx.doi.org/10.1016/j.ejrad.2012.02.004.
14. Park YM, Kim EK, Lee JH, Ryu JH, Han SS, Choi SJ, et al. Palpable breast masses with probably benign morphology at sonography: Can biopsy be deferred? Acta Radiol. 2008;49:1104–11.
15. Raza S, Chikarmane SA, Neilsen SS, Zorn LM, Birdwell RL. BI-RADS 3, 4, and 5 lesions: Value of US in management-follow-up and outcome. Radiology. 2008;248:773–81.
16. Alimoglu E, Alimoglu MK, Ceken K, Kabaalioglu A, Apaydin A, Cassano E, et al. BI-RADS category 3 nonpalpable breast masses on sonography: Long-term results of a prospective cohort study. J Clin Ultrasound. 2012;40:125–34.
17. Kuhl CK, Schrading S, Leutner CC, Morakkabati-Spitz N, Wardelmann E, Fimmers R, et al. Mammography, breast ultrasound and MRI for surveillance of women at high familial risk for breast cancer. J Clin Oncol. 2005;23:8469–76.
18. Lindfors KK, O'Connor J, Acredolo CR, Liston SE. Short-interval follow-up mammography versus immediate core biopsy of benign breast lesions: Assessment of patient stress. AJR Am J Roentgenol. 1998;171:55–8.
19. Sadigh G, Carlos RC, Neal CH, Dwamena BA. Ultrasonographic differentiation of malignant from benign breast lesions: A meta-analytic comparison of elasticity and BIRADS scoring. Breast Cancer Res Treat. 2012;133:23–35.
20. Chlebowski RT, Khalkhali I. Short-interval follow-up recommendation. Clin Breast Cancer. 2005;6:235–9.