




Revista de Senología y Patología Mamaria

www.elsevier.es/senologia



CASO CLÍNICO

Manifestación clínica atípica de un cáncer oculto de mama

Ana Arnal Burró^{a,*}, Ana Moreno Reviriego^a, Ignacio González Blanco^b,
Eva Martín Medrano^a, Enrique Asensio Díaz^c y Fernando Vázquez Camino^d

^a Servicio de Ginecología y Obstetricia, Hospital Universitario Río Hortega, Valladolid, España

^b Sección de Ginecología Oncológica, Hospital Universitario Río Hortega, Valladolid, España

^c Servicio de Cirugía General, Hospital Universitario Río Hortega, Valladolid, España

^d Unidad de Patología Mamaria, Hospital Universitario Río Hortega, Valladolid, España

Recibido el 22 de abril de 2012; aceptado el 25 de septiembre de 2012

Disponible en Internet el 26 de enero de 2013

PALABRAS CLAVE

Carcinoma oculto de mama;
Adenopatía supraclavicular izquierda;
Mamaglobina

KEYWORDS

Occult breast cancer;
Left supraclavicular node;
Mamaglobin

Resumen El cáncer de mama oculto se define actualmente como aquella neoplasia que se expresa con una adenopatía metastásica, sin manifestación clínica ni radiológica del tumor primario en la mama. Su frecuencia es baja, del orden del 0,3 al 0,8% de todos los cánceres de mama.

Presentamos el caso de una paciente con una adenopatía supraclavicular izquierda secundaria a carcinoma oculto de mama. A este diagnóstico se llegó tras múltiples estudios de imagen y después de detectar la mamaglobina en el estudio inmunohistoquímico de la adenopatía.

Revisamos la literatura médica, sin que hayamos encontrado ningún caso publicado en el que un cáncer oculto de mama se manifieste a través de un ganglio supraclavicular izquierdo.

© 2012 SESPM. Publicado por Elsevier España, S.L. Todos los derechos reservados.

Atypical clinical manifestations in occult breast cancer

Abstract Occult breast cancer is currently defined as that which is expressed in metastatic lymph node tumors without a clinical or radiographic finding of a primary tumor in the breast. The frequency of this entity is low, representing between 0.3 and 0.8% of all breast cancers.

We report the case of a patient with left supraclavicular lymphadenopathy secondary to occult carcinoma of the breast. The diagnosis was reached after multiple imaging studies and detection of mamaglobin in the immunohistochemical analysis of the adenopathy.

We reviewed the medical literature and found no published case of an occult breast tumor detected in a left supraclavicular node.

© 2012 SESPM. Published by Elsevier España, S.L. All rights reserved.

* Autor para correspondencia.

Correo electrónico: ana.arnal@hotmail.com (A. Arnal Burró).

Introducción

El cáncer de mama es el cáncer más frecuente y la segunda causa de muerte por procesos malignos en la mujer. La forma más frecuente de aparición es asintomática, sin presentar una lesión palpable, a través de los hallazgos de los estudios mamográficos en los programas de detección precoz. No obstante, un porcentaje no desdeñable de casos se diagnostican a través de signos clínicos referidos por la paciente, como un nódulo palpable, alteraciones en la piel del complejo aréola-pezones, telorreas y telorragias. En las mujeres que participan en las campañas de cribado el porcentaje diagnóstico de cáncer localmente avanzado es tan solo del 5%, mientras que en los países en vías de desarrollo y en los que tienen una cobertura sanitaria deficiente, este representa hasta el 40 o el 60%¹.

El cáncer localmente avanzado de mama incluye: tumores de gran tamaño (> 5 cm), tumores que afectan a la piel o la pared torácica independientemente del tamaño del mismo y tumores con ganglios axilares fijos entre sí o con afectación de ganglios subclaviculares y supraclaviculares homolaterales, y el carcinoma inflamatorio².

Aunque de forma excepcional, como en el caso que presentamos, la afectación de una adenopatía supraclavicular aislada puede no acompañarse de un tumor primario detectable en la palpación ni en la exploración radiológica, lo que ha recibido el nombre de cáncer oculto de mama, entidad ya descrita por Halsted en 1907³. No por ello deja de ser un estadio avanzado (N3) según la estadificación TNM de cáncer de mama, e implica una clara repercusión en el pronóstico, la supervivencia y también en la actitud terapéutica.

Con este caso clínico queremos exponer el diagnóstico diferencial que debe llevarse a cabo ante una adenopatía supraclavicular izquierda y la actitud tomada tras descubrir que se trata de un cáncer oculto de mama, muy diferente del cáncer oculto de mama que se manifiesta a través de una adenopatía axilar.

Caso clínico

Mujer de 48 años obesa mórbida (IMC: 40) y fumadora habitual. Entre los antecedentes personales de interés destacaba que fue sometida hace 15 años a un tratamiento hormonal de fertilidad y fue operada de túnel carpiano. Su abuela materna tuvo cáncer de endometrio a los 75 años y su tía abuela materna un cáncer de mama.

La paciente consultó por un abultamiento no inflamatorio a nivel de la fosa supraclavicular izquierda de 3 semanas de evolución. En la exploración se observó una adenopatía rodadera dolorosa de 2 cm de diámetro localizada en el tercio medio de la fosa clavicular izquierda, no adherida a planos profundos. La exploración mamaria y del hueco axilar no reveló hallazgos patológicos, con lo que se consideró clínicamente libre de tumor.

Ante este hallazgo se solicitó una punción aspiración con aguja fina de la misma, una analítica completa con marcadores tumorales y una ecografía cervical. La punción fue informada como positiva para células tumorales malignas, los marcadores tumorales estaban dentro de los límites de la normalidad, y en la ecografía cervical se observó una glándula tiroidea normal sin adenopatías ni masas cervicales

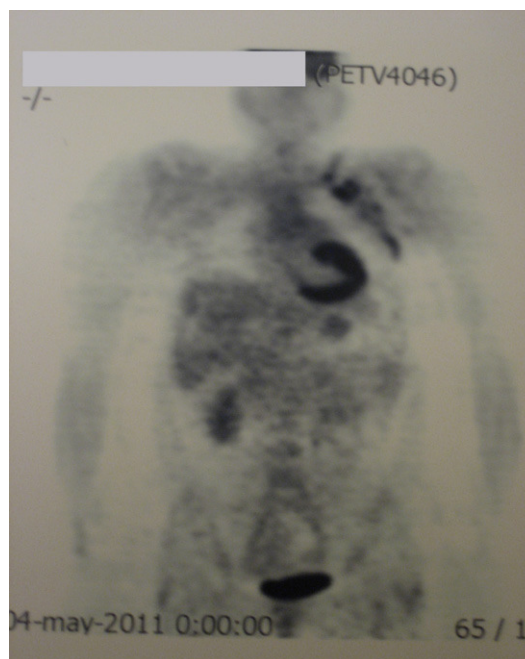


Figura 1 PET: captaciones de F¹⁸-FDG en regiones supraclavicular y axilar (localizadas en múltiples compartimentos).

sospechosas. En el protocolo de estudio para intentar la localización del tumor primario se solicitaron:

- Tomografía axial computarizada (TAC) de cabeza y columna cervical, donde se descubrieron adenopatías laterocervicales bilaterales (submandibulares, cervicales posteriores y supraclaviculares) inespecíficas. Se informó de una dudosa asimetría de la pared lateral de la orofaringe derecha, descartándose un proceso tumoral a dicho nivel mediante nasofibroscoopia.
- TAC torácica que mostró pequeñas adenopatías axilares izquierdas subcentimétricas, sin observarse adenopatías hiliares ni mediastínicas; la TAC abdominopélvica se informó como dentro de la normalidad.
- La gastroscopia y la colonoscopia efectuadas para descartar un origen intestinal del proceso tampoco determinaron la localización del tumor primario. También se realizó un estudio ginecológico completo, encontrándose dentro de la normalidad.
- La mamografía y ecografía de mama resultaron no sospechosas, con un BIRADS-1 y BIRADS-2 en mama derecha e izquierda, respectivamente. La realización de una resonancia magnética nuclear (RMN) mamaria de tubo cerrado fue técnicamente imposible por la obesidad que presentaba la paciente; la gammagrafía ósea fue normal y la tomografía por emisión de positrones (PET) captó de forma muy sospechosa a nivel de la región supraclavicular y axilar izquierda, sin captaciones a ningún otro nivel (fig. 1). Tras el hallazgo de la PET se repitió la ecografía axilar, sin encontrarse ninguna adenopatía axilar sospechosa.

Con el objetivo de disponer de un análisis anatomopatológico completo que aportara más datos sobre el origen tumoral, se realizó una exéresis de la adenopatía con anestesia local y sedación. El estudio inmunohistoquímico reveló

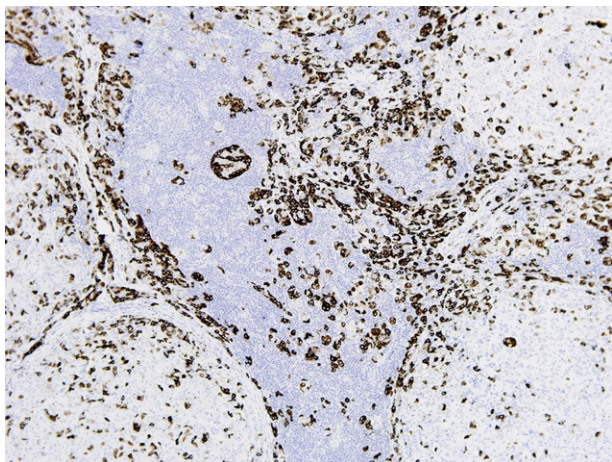


Figura 2 Expresión de la mamaglobina en las células de la adenopatía. Tinción con hematoxilina-eosina, x50.

que las células tumorales eran positivas para receptores de estrógenos y de progesterona e, igualmente, presentaban positividad marcada para el Heceptest® (+3). En todas las células se observó negatividad para citoqueratina 7 y tiroglobulina, siendo claramente positivas para mamaglobina (fig. 2). Con estos datos, la conclusión del estudio anatomopatológico fue de adenopatía compatible con metástasis de un carcinoma ductal infiltrante de mama como primera opción.

A la vista de los datos obtenidos, se estableció como primera posibilidad diagnóstica un cáncer oculto de mama con inicio a través de una adenopatía neoplásica supraclavicular izquierda. Se trataba de un estadio IIIC (T0, N3, M0) según los criterios de la última clasificación TNM (7.^a edición). Planteado el caso en el Comité de la Unidad de Patología Mamaria de nuestro hospital, se decidió iniciar el tratamiento con quimioterapia neoadyuvante, seguida de radioterapia de campos mamarios, axilar y supraclavicular izquierdo, y posterior hormonoterapia adyuvante basada en tamoxifeno 20 mg/día.

Discusión

En un 5-10% de los casos con adenopatías cervicales metastásicas, el tumor primario está oculto y los sitios más comunes para su localización son nasofaringe, orofaringe e hipofaringe. Solo el 15% de las metástasis en ganglios linfáticos del cuello provienen de tumores primarios por debajo de la clavícula, siendo las metástasis más frecuentes en cadena yugular inferior y ganglios supraclaviculares, sobre todo en el lado izquierdo⁴.

Las adenopatías supraclaviculares siempre son patológicas y con un alto riesgo de malignidad (90% en mayores de 40 años y 25% en menores de 40 años). Las derechas se asocian con cáncer de mediastino, pulmón o esófago, y las izquierdas se relacionan con frecuencia con un primario gastrointestinal (ganglio de Virchow), aunque también pueden observarse en tumores testiculares, ováricos, renales, de mama, pancreáticos y de próstata. Así pues, ante una adenopatía supraclavicular izquierda se debe realizar un examen fibróptico de nasofaringe e hipofaringe, esofagoscopia y

broncoscopia, y una TAC de cabeza, cuello y tórax. Estudios todos ellos negativos para la localización del tumor primario en nuestro caso.

Un paso más allá que ayuda a clarificar el diagnóstico, es la biopsia de la adenopatía sospechosa y la realización de técnicas de inmunohistoquímica para el estudio de receptores de estrógeno y progesterona y otras proteínas más o menos específicas. Los receptores hormonales positivos, como en nuestro caso, serían altamente sugestivos del origen en un cáncer de mama ipsilateral, aunque no son positivos en el 100% de los casos. Esta determinación ayuda al diagnóstico y a la posibilidad de plantear una terapia endocrina adyuvante⁵. Las células del cáncer de mama expresan comúnmente varios marcadores más, como las citoqueratinas, el antígeno carcinoembriónico, el CA 15.3, el receptor del factor de crecimiento epidérmico y el HER2, entre otros; todos ellos presentan una sensibilidad y especificidad insuficientes para detectar células tumorales malignas diseminadas provenientes del carcinoma mamario⁶. Otra proteína de gran importancia diagnóstica en el caso que nos ocupa y que puede detectarse mediante el estudio inmunohistoquímico es la mamaglobina, proteína de la familia de las secretoglobinas, que se encuentra en el tejido mamario normal y se sobreexpresa en todos los tipos de cáncer de mama⁷. La determinación de la mamaglobina se ha convertido en uno de los principales métodos para la detección de células tumorales malignas mediante RT-PCR, y es el marcador de cáncer de mama más estudiado después de la citoqueratina 19⁸. En nuestro caso resultó positiva en la histología de la adenopatía supraclavicular izquierda, apoyando aún más por qué debíamos situar el tumor primario a nivel de la glándula mamaria, aunque no fuera visible con las técnicas diagnósticas empleadas.

El cáncer oculto de mama presenta una incidencia del 0,3 al 0,8% de los carcinomas mamarios operables⁹, y aunque lo más frecuente es su inicio a través de una afectación ganglionar axilar (N1-N2), también, si bien mucho más raramente, puede expresarse a través de una adenopatía supraclavicular como en nuestro caso (N3).

Clásicamente la búsqueda del tumor primario se realizaba a través de una mamografía, pero la RMN ha resultado ser más sensible para la detección de lesiones ocultas en la mama. Esta técnica presenta cifras de sensibilidad del 85 al 100%¹⁰, aunque presenta una limitada especificidad (más falsos positivos), menor que la mamografía, en la diferenciación de benignidad frente a malignidad de la lesión¹¹. Otro estudio que se usa para la detección de cáncer oculto de mama es la PET y su fusión con las imágenes de un escáner PET-TAC, que permite la detección y localización anatómica al evaluar la actividad metabólica de los tumores. Entre las ventajas de esta técnica destacan sus pocos falsos positivos y la detección de lesiones a distancia, lo que puede provocar un cambio en el manejo terapéutico de las pacientes. Como desventajas cabe citar su coste mayor y resultados falsos negativos en lesiones de bajo grado de malignidad o de pequeño tamaño (pT1a [0,5 cm] y pT1b [> 0,5-1 cm])^{11,12}.

En el caso de encontrar una lesión radiológica sospechosa, sería recomendable biopsiar la misma para una confirmación anatomopatológica del origen del tumor primario para instaurar el tratamiento adecuado. En los casos en que no se descubra el tumor primario mediante técnicas de imagen, como en el caso presentado, no está

claramente establecido el manejo terapéutico, existiendo múltiples opciones de tratamiento¹³.

En cuanto al tratamiento locorregional sobre la mama, la conducta expectante hasta que se manifieste clínicamente el cáncer no resulta recomendable por la mayor tasa de recurrencia y la menor supervivencia global. Tampoco obtiene mejores resultados la tendencia generalizada de realizar una mastectomía o incluso una cuadrantectomía superoexterna, por ser la zona más frecuente de localización del cáncer de mama, pese a que en un tercio de los casos no se descubría tumor en la mama extirpada en el estudio anatomopatológico¹⁴. La mastectomía no aporta mejoría en la supervivencia ni en el control local de la enfermedad frente a las pacientes que solo reciben radioterapia, por lo que, añadiendo el resultado estético de la conservación de la mama, el tratamiento radioterápico se postula como el de elección¹⁵.

En cuanto a la cirugía de estadificación ganglionar, en el caso de que el cáncer oculto de mama se exprese a través de una adenopatía axilar, se contempla la realización de una linfadenectomía axilar para la correcta evaluación pronóstica del caso, así como para obtener un control local de la enfermedad a nivel de la axila¹⁶. Pero en nuestro caso no contemplamos este acto quirúrgico porque al existir ya una adenopatía supraclavicular afectada –cuya exéresis no está contemplada como tratamiento en los casos de estadios N3–, consideramos que el vaciamiento axilar no aportaría ningún factor pronóstico que modificase la actitud terapéutica.

Hasta el año 2002 el Manual de estadificación TNM del cáncer de mama de la AJCC (5ª edición) estableció la afectación de ganglios supraclaviculares del cáncer de mama como enfermedad metastásica M1¹⁷, limitando así el manejo terapéutico. Sin embargo, desde enero de 2003 la nueva clasificación TNM (6ª edición) implica que la afectación supraclavicular sea considerada como N3c.

En cuanto al tratamiento sistémico de la enfermedad, cabe realizar una reflexión previa por la consideración especial de nuestro caso. Así pues, optamos por la quimioterapia neoadyuvante, con posterior tratamiento radioterápico de la mama, la zona axilar y la fosa supraclavicular, asociando hormonoterapia por presentar receptores hormonales positivos el estudio de la adenopatía supraclavicular.

La supervivencia en el carcinoma oculto de mama con manifestación a través de una adenopatía axilar según los últimos estudios realizados por el Instituto Europeo de Oncología es la misma que la de los pacientes con primarios conocidos en estadios iniciales y subtipo inmunohistoquímico similar. Se establecen supervivencias globales y supervivencias libres de enfermedad (SLE) sin diferencias estadísticamente significativas entre carcinomas ocultos de mama y carcinomas conocidos en estadios iniciales (SLE 66 vs 68%, $p=0,91$). No obstante, hacen una salvedad para los tumores triple negativo o con gran afectación ganglionar, donde el riesgo de recaída y muerte es mayor para los tumores ocultos¹⁸.

En resumen, ante un cáncer oculto de mama con manifestación axilar, el tratamiento más comúnmente aceptado es la linfadenectomía axilar completa para un correcto control locorregional, y como factor pronóstico al saber el número de ganglios afectados y el estado de los receptores

hormonales. En cuanto a la mama, la actitud terapéutica es controvertida, siendo la más adoptada por muchos autores la radioterapia mamaria, con una baja recurrencia. La cuadrantectomía externa es otra opción, por ser la localización más frecuente de los tumores primarios en el cuadrante superoexterno, pero en muchos casos no se encuentra el tumor tras su realización, incluso tampoco tras llevar a cabo una mastectomía. La actitud expectante está actualmente desaconsejada.

En conclusión, ante una adenopatía supraclavicular afectada como en nuestro caso, no se procede a realizar la exéresis de la misma (es N3 y no se contempla su exéresis en la literatura) ni la linfadenectomía axilar, ya que no aporta ningún dato de interés para el control de la enfermedad ni para la modificación del tratamiento. El procedimiento consistente en quimioterapia con radioterapia mamaria, axilar y supraclavicular es el tratamiento de elección. La citoqueratina 19 y la mamaglobina detectadas en el estudio inmunohistoquímico de la adenopatía ayudan a la determinación del origen mamario de la misma.

Conflicto de intereses

Los autores declaran no tener ningún conflicto de intereses.

Bibliografía

1. Zeichner GI, Mohar BA, Ramírez UT. Epidemiología del cáncer de mama en el Instituto Nacional de Cancerología (1989-1990). *Rev Inst Nal Cancerol (Mex)*. 1993;39:1825-30.
2. Green FL, Page DL, Flemming ID. *AJCC cancer staging handbook*. 6th ed. New York: Springer; 2002. p. 255-81.
3. Halsted WS. The result of radical operations for the cure of carcinoma of the breast. *Ann Surg*. 1907;46:1-19.
4. Terol MJ. Manejo clínico y diagnóstico diferencial de la adenopatía única o múltiple. *Medicine*. 1997;7:2843-5.
5. Abe H, Naitoh H, Umeda T, Shiomi H, Tani T, Kodama M, et al. Occult breast cancer presenting axillary nodal metastasis: A case report. *Jpn J Clin Oncol*. 2000;30:185-7.
6. Wang Z, Spaulding B, Sienko A, Liang Y, Li H, Nielsen G, et al. Mamaglobin, a valuable diagnostic marker for metastatic breast carcinoma. *Int J Clin Exp Pathol*. 2009;2:384-9.
7. Ceballos P, Ghersevich S. Perspectivas en cáncer de mama: detección de células tumorales circulantes mediante mamaglobina A. *Clin Invest Ginecol Obstet*. 2008;35:207-14.
8. Lacroix M. Significance, detection and markers of disseminated breast cancer cells. *Endocr Relat Cancer*. 2006;13:1033-67.
9. Van Ooijen B, Bontenbal M, Henzen-Logmans SC, Koper PC. Axillary nodal metastases from an occult primary consistent with breast carcinoma. *Br J Surg*. 1993;80:1299-300.
10. Masinghe SP, Faluyi OO, Kerr GR, Kunkler IH. Breast radiotherapy for occult breast cancer with axillary nodal metastases. Does it reduce the local recurrence rate and increase overall survival? *Clin Oncol*. 2011;23:95-100.
11. Orel SG, Hochman MG, Schnell MD, Reynolds C, Sullivan DC. High-resolution MR imaging of the breast: Clinical context. *Radiographics*. 1996;16:1385-401.
12. Avril N, Rose C, Schelling M, Dose J, Kuhn W, Bense S, et al. Breast imaging with positron emission tomography and fluorine-18 fluorodeoxyglucose: Use and limitations. *J Clin Oncol*. 2000;18:3495-502.

13. Wang X, Zhao Y, Cao X. Clinical benefits of mastectomy on treatment of occult breast carcinoma presenting axillary metastases. *Breast J.* 2010;16:32-7.
14. Fortunato L, Sorrento JJ, Golub RA, Canu R. Occult breast cancer. *N Y State J Med.* 1992;92:555-7.
15. Barton SR, Smith IE, Kirby AM, Ashley S, Walsh G, Parton M. The role of ipsilateral breast radiotherapy in management of occult primary breast cancer presenting as axillary lymphadenopathy. *Eur J Cancer.* 2011;47:2099-106.
16. Lee CK, Schwartz JR, Iglesias GR, Vélez FR, Gómez SL. Cáncer de mama oculto: dos casos clínicos analizados según el concepto actual. *Rev Med Chil.* 2006;134:1166-211.
17. Jagsi R. Breast cancer in the supraclavicular region: Is the horse out of the barn? *Breast Cancer Res Treat.* 2011;125:823-5.
18. Montagna E, Bagnardi V, Rotmensz N, Viale G, Canello G, Mazza M, et al. Immunohistochemically defined subtypes and outcome in occult breast carcinoma with axillary presentation. *Breast Cancer Res Treat.* 2011;129:867-75. Epub 2011 Aug 6.