

Endodoncia y salud general: interacciones y consecuencias terapéuticas (II)

Michael Hülsmann, Prof. Dr. med. dent.^a, y Edgar Schäfer, Prof. Dr. med. dent.^b

La bibliografía existente sobre el tema de la endodoncia y la salud general es fragmentaria y muy poco sistemática. Sin embargo, en vista del creciente número de pacientes de edad avanzada con múltiples problemas médicos, el tema está adquiriendo cada vez mayor importancia. Los problemas endodónticos pueden tener repercusiones sistémicas que deben tenerse en cuenta durante el tratamiento endodóntico. A la inversa, las enfermedades sistémicas también pueden interactuar con tratamientos de conductos radiculares, por lo que respecta básicamente a la tasa de éxito, la terapia y la necesidad de una protección antibiótica profiláctica. Por regla general, no obstante, la existencia de dolencias sistémicas no constituye una contraindicación del tratamiento endodóntico.

(*Quintessenz*. 2012;63(2):171-80)

Endodoncia y diabetes mellitus

Aproximadamente del 9 al 10% de los adultos padecen diabetes, una compleja enfermedad metabólica con segregación reducida de insulina o resistencia a la insulina en el hígado y los músculos. La diabetes mellitus conduce a trastornos en el sistema inmunitario, microangiopa-

tía, disminución de la función granulocítica, alteración del metabolismo tisular y retardo de la cicatrización. Cabe distinguir entre el tipo I (insuficiencia absoluta de insulina, el 5% de los casos de diabetes mellitus) con poliuria, polidipsia, cetoacidosis y pérdida de peso como síntomas característicos, así como el tipo II (tipo independiente de la insulina, 95% de los casos de diabetes mellitus), el cual se suele diagnosticar casualmente en el marco del síndrome metabólico²⁶.

Los pacientes con diabetes del tipo II presentan una prevalencia considerablemente superior de dientes endodonciados y también de lesiones periapicales^{7,21,40,58}. Los pacientes con diabetes del tipo I presentan hallazgos similares¹⁶. La diabetes mellitus se reveló como factor con una mayor incidencia de extracciones postendodónticas. Los diabéticos presentan un mayor número de síntomas perioperatorios («flare-ups») frente a los no diabéticos, sobre todo en presencia de una periodontitis apical¹⁸.

Las probabilidades de éxito de los tratamientos endodónticos en dientes con periodontitis apical están muy limitadas en los pacientes de diabetes^{18,19}. En un estudio posterior de 10 años con más de 2.000 personas en un grupo de población indio (con una prevalencia de diabetes de 2,8) se reveló que los pacientes con diabetes presentaban una mayor tasa de pérdida de dientes endodonciados y una mayor incidencia de tratamientos de revisión⁴⁵. Todavía no se ha esclarecido concluyentemente si también es responsable de ello la mayor presencia de determinadas especies bacterianas en la pulpa necrótica de los diabéticos¹⁸.

No obstante, también existen estudios en los que no se han observado para pacientes diabéticos diferencias en cuanto a las tasas de éxito en comparación con los pacientes sanos¹⁵. Caplan⁹ observó, en un estudio de 540 dientes de diabéticos de los tipos I y II así como de pacientes sanos, que no existían diferencias entre los tres grupos en cuanto a la tasa de éxito global, pero que en presencia de una periodontitis apical las pers-

^aAbteilung Präventive Zahnmedizin, Parodontologie und Kariologie. Zentrum für Zahn-, Mund- und Kieferheilkunde der Georg-August-Universität Göttingen. Göttingen, Alemania.

^bZentrale Interdisziplinäre Ambulanz. Zentrum für Zahn-, Mund- und Kieferheilkunde Universitätsklinikum Münster. Münster, Alemania.

Correspondencia: M. Hülsmann.
Robert-Koch-Straße 40, 37075 Göttingen, Alemania.
Correo electrónico: Michael.huelsmann@med.uni-goettingen.de

E. Schäfer.
Waldeyerstraße 30, 48149 Münster, Alemania.
Correo electrónico: eschaefer@uni-muenster.de

pectivas de curación de los diabéticos son peores (figs. 1a a 1c). También Bender et al.⁴ informaron de resultados igualmente satisfactorios en relación con tratamientos endodónticos en diabéticos bien estabilizados (n = 33) y en no diabéticos.

No existe contraindicación para el tratamiento endodóntico de pacientes con diabetes. Las tasas de éxito de tales tratamientos (incluidos los recubrimientos pulpares directos) están posiblemente reducidas, especialmente en diabéticos del tipo I mal estabilizados. El tratamiento endodóntico no presenta particularidades, tan solo están contraindicados los analgésicos con contenido en ácido acetilsalicílico debido a posibles interacciones con antidiabéticos orales.

Endodoncia y osteoporosis

Los bifosfonatos se utilizan para el tratamiento de reabsorciones óseas inducidas por malignomas y de la osteoporosis. Impiden la reabsorción ósea (y por ende también la regeneración ósea) y pueden administrarse tanto por vía oral como intravenosa. Su utilización resulta en una mayor frecuencia de necrosis óseas difícilmente tratables tras intervenciones dentales invasivas tales como extracciones o tratamientos de cirugía oral³ (fig. 2). Especialmente la administración intravenosa y el tratamiento de larga duración con bifosfonatos orales constituyen factores de riesgo⁵². Las tasas de complicación se incrementan en aproximadamente un 9% por cada año de tratamiento con bifosfonatos³⁹. Los pacientes con administración intravenosa presentan, tras intervenciones quirúrgicas dentoalveolares, un riesgo de 5 a 21 veces mayor de padecer una BRONJ (osteonecrosis maxilar asociada al uso de bifosfonatos)²⁹. La incidencia de la BRONJ es del 0,8 al 12%, y

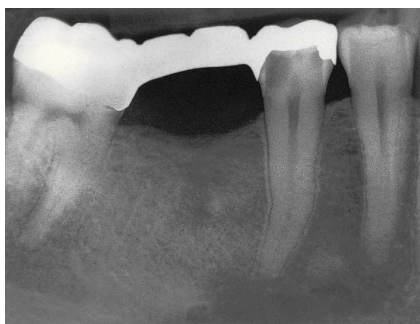

Figura 1a. Imagen preoperatoria del diente 45 con una caries que se extiende hasta las proximidades de la pulpa. Se llevó a cabo una endodoncia (extraído de Georgi y Hülsmann²¹).

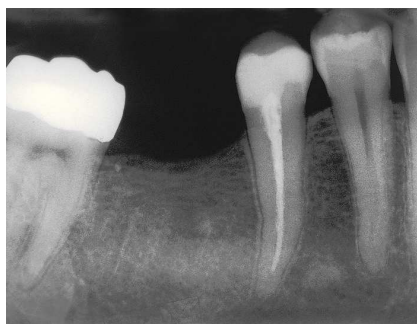

Figura 1b. Radiografía de control una vez concluida la endodoncia (extraído de Georgi y Hülsmann²¹).

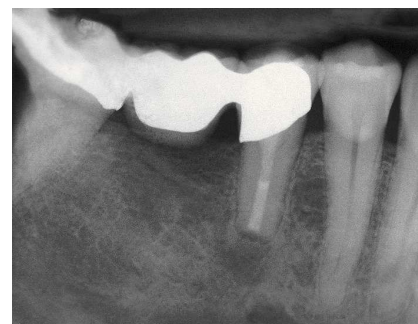

Figura 1c. Tras el fracaso del tratamiento primario se procedió a una apicectomía, la cual presenta una curación satisfactoria un año después de la operación (extraído de Georgi y Hülsmann²¹).

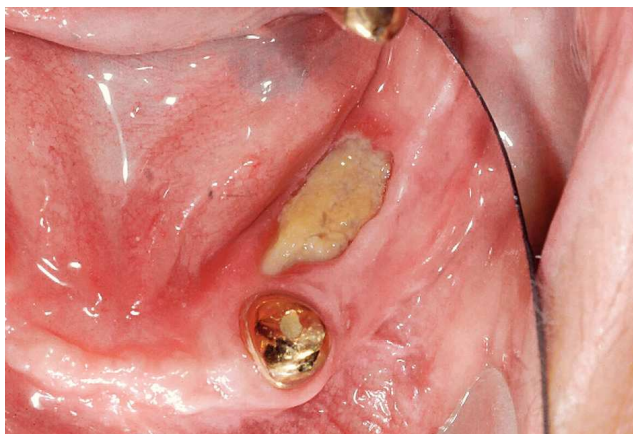

Figura 2. Ulceraciones gingivales linguales y necrosis por bifosfonatos del hueso.

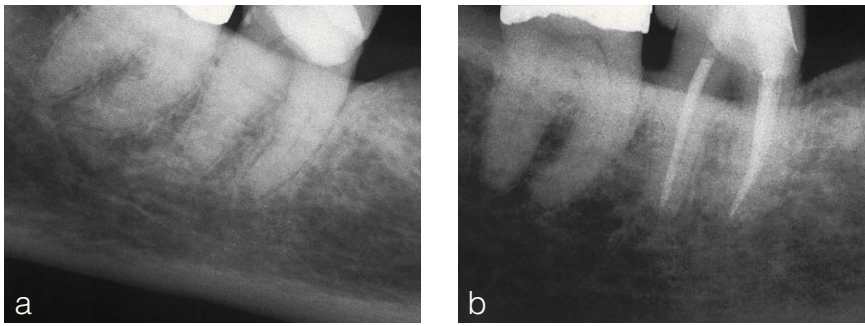


Figura 3a. Imagen preoperatoria del diente 47 de una paciente durante el tratamiento con bifosfonatos.

Figura 3b. El control a los 3 años muestra una situación perirradicular normal. También la endodoncia discurrió sin problemas. El diente todavía está provisto de una restauración adhesiva.

entre el 65 y el 70% de los casos afectan a la mandíbula⁴³. Las repercusiones de la medicación con bifosfonatos sobre la pulpa y los tejidos perirradiculares todavía no están completamente esclarecidas: En el ensayo con animales, el bifosfonato inhibió la reabsorción ósea y redujo el número de osteoclastos en dientes con periodontitis apical, sin perjudicar a la irrigación vascular de la región^{65,66}.

En 119 casos de osteonecrosis por bifosfonatos existía como comorbilidad un tratamiento de conductos radiculares con periodontitis apical detectable radiológicamente en el 10,9% (n = 13) y un absceso en el 13,4% (n = 16)⁴⁴. En uno de los casos, la aparición de las necrosis estaba asociada en el tiempo a una apicectomía, pero en ningún caso a un tratamiento de conductos radiculares.

En un estudio retrospectivo de tratamientos de conductos radiculares en 43 dientes con periodontitis apical en pacientes con tratamiento mediante bifosfonatos orales, la tasa de éxito alcanzó el 73,5%, mientras que 38 dientes de control con periodontitis apical en pacientes sin tratamiento mediante bifosfonatos arrojaron una tasa de éxito del 81,6%; sin embargo, la diferencia no resultó significativa²⁸. En descripciones de casos aislados se informa de la aparición de osteonecrosis después de tratamientos de conductos radiculares durante el tratamiento con bifosfonatos^{31,53}. Asimismo se describen tratamientos endodónticos exitosos y sin problemas⁵⁶.

El tratamiento endodóntico no quirúrgico es preferible a las intervenciones endodóntico-quirúrgicas o a las extracciones, siendo este principio aplicable también al tratamiento de dientes no restaurables en caso de administración intravenosa de bifosfonato². Durante el tratamiento endodóntico deberían evitarse las irritaciones marginales (ganchos del dique de goma) así como apicales (sobreinstrumentación, sobreobturación) de la mucosa y del hueso^{3,55} (figs. 3a y 3b).

Una terapia con bifosfonatos no constituye contraindicación alguna para un tratamiento de conductos radiculares. Las medidas endodónticas son más respetuosas que las quirúrgicas y deben preferirse en la medida de lo posible, puesto que van asociadas a un menor riesgo de necrosis óseas y arrojan unas tasas de éxito satisfactorias. Deberían evitarse lesiones del hueso. No es necesario un tratamiento con antibióticos.

Endodoncia y radioterapia

La irradiación en la zona de la cabeza y el cuello puede conducir a alteraciones de las propiedades del tejido dental duro, así como a alteraciones tisulares de la pulpa en forma de fibrosis o atrofia y en última instancia a la necrosis pulpar (fig. 4). Se producen lesiones inducidas por la radiación de los vasos en regiones capilares, que pueden llegar al cierre capilar total^{32,55}. No obstante, las alteraciones de la saturación de oxígeno en la sangre y de la microcirculación de la pulpa debidas a la radioterapia se han revelado como reversibles³⁰. Debido al riesgo de osteorradionecrosis, el tratamiento de conductos radiculares constituye el tipo de terapia más respetuoso y seguro en comparación con la extracción. La opción más segura es un tratamiento de los conductos radiculares antes de la radioterapia, siendo conveniente un establecimiento generoso de la indicación de la extracción de dientes fuertemente destruidos o pronósticamente cuestionables^{13,17,32,55}. Especialmente en el maxilar inferior, la capacidad regenerativa del hueso irradiado parece estar fuertemente limitada.

Durante los tratamientos endodónticos tras la irradiación deberían evitarse estrictamente la sobreinstrumentación y la contaminación del hueso. En todos los casos

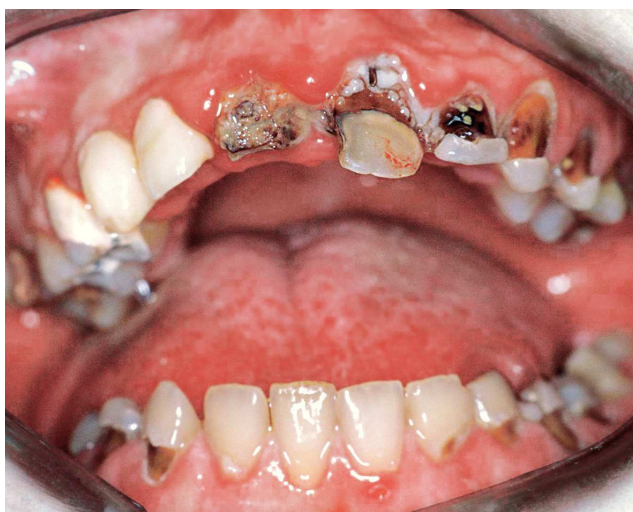

Figura 4. Estado clínico tras la radioterapia. La acusada destrucción dentaria con exposición de la pulpa requiere tratamientos de conductos radiculares en varios dientes.

es aconsejable llevar a cabo un tratamiento antibiótico durante los tratamientos endodónticos⁵⁵.

La tasa de éxito de los tratamientos endodónticos tras la radioterapia es objeto de controversia: De 22 casos que pudieron someterse a seguimiento a lo largo de un promedio de 19 meses, 20 (91%) fueron calificados como éxitos, mientras que los dos fracasos afectaron a casos con necrosis pulpar infectada³⁸. En estudios anteriores, al cabo de 18 meses tan solo fueron exitosos 2 de 11 (18%) tratamientos⁴². Al cabo de un promedio de 22 meses, 15 de 46 (33%) dientes tratados endodónticamente antes o después de la radioterapia no presentaron periodontitis apical ni otros trastornos. 11 de los 46 dientes no pudieron conservarse⁶⁰.

En pacientes durante y después de una radioterapia, el tratamiento de los conductos radiculares constituye una terapia más respetuosa y segura que las medidas quirúrgicas. Antes de una radioterapia debería establecerse rigurosamente la indicación de las medidas endodónticas. No es posible cuantificar exactamente las tasas de éxito. En caso de respuesta negativa a la prueba de sensibilidad durante o poco después de la radioterapia, no existe indicación de un tratamiento de los conductos radiculares.

Endodoncia y quimioterapia

Como consecuencia de una terapia citostática se debilita la respuesta inmunitaria de los pacientes afectados. Los dientes con necrosis pulpar o periodontitis apical deberían tratarse o extraerse antes de la terapia como focos de inflamación potenciales⁵⁵. No se conocen otras interacciones.

Endodoncia y VIH

Cabe distinguir tres estadios de la infección por VIH: la infección primaria, la fase de latencia clínica y el SIDA manifiesto⁵⁵ (figs. 5a y 5b). La defensa inmunológica comprometida de este grupo de pacientes comporta un mayor riesgo de exacerbación aguda de inflamaciones perirradiculares, por lo cual conviene tratar éstas siempre inmediatamente después de diagnosticarlas. En la misma medida se incrementa el riesgo de problemas agudos y trastornos de la cicatrización tras una extracción, de modo que el tratamiento de conductos radiculares suele constituir la intervención más respetuosa. Tomando en consideración el grado de destrucción y las posibilidades de restauración del diente, así como el estado general del paciente, debe decidirse si un intento de conservación es aconsejable y tiene perspectivas de éxito.

Un estudio de 166 pacientes infectados por VIH en Brasil arrojó que el 14,5% necesitaban un tratamiento endodóntico. La necesidad de tratamiento era significativamente mayor en personas infectadas con menos de 500 células T CD4+/mm³. No se pudo demostrar una correlación con la necesidad de tratamiento para la carga vírica global de los pacientes¹⁴. Los pacientes VIH positivos que se encontraban en tratamiento odontológico regular requirieron un 36% menos tratamientos endodónticos que los pacientes que consultaban al odontólogo tan solo esporádicamente²⁷.

La existencia de una infección por VIH no constituye contraindicación alguna para un tratamiento de conductos radiculares⁴⁷. A partir del recuento de granulocitos en la sangre puede decidirse si es necesario y conveniente un tratamiento antibiótico preoperatorio: Si el valor se sitúa por encima de 500/μl sangre no es necesario un tratamiento antibiótico, mientras que en caso de SIDA manifiesto o de un recuento de granulocitos inferior a 500/μl sangre debería procederse a una protección antibiótica. Además, durante el tratamiento se debe tener en cuenta que pueden aparecer trastornos de la coagulación sanguínea debido a la reducción del número de trombocitos, algo que también debe considerarse al prescribir la

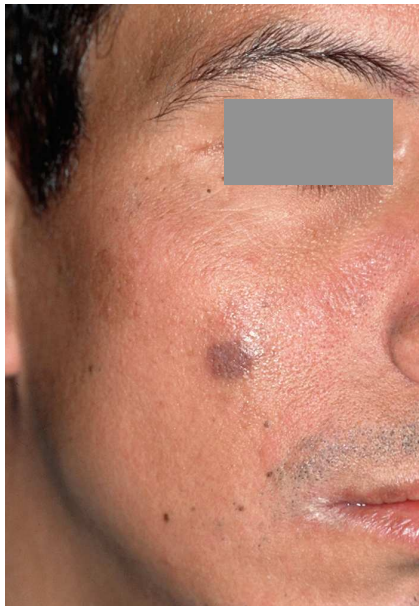


Figura 5a. Sarcoma de Kaposi extraoral como dolencia definitiva del SIDA (extraído de Schäfer⁵⁵).

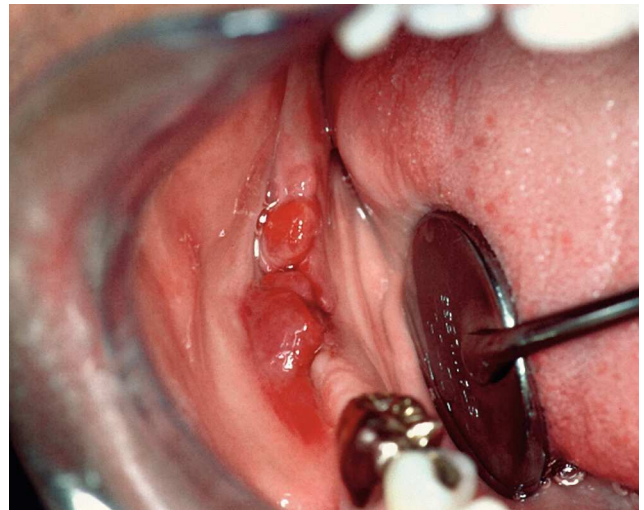


Figura 5b. En el paciente se observa además un sarcoma de Kaposi intraoral (extraído de Schäfer⁵⁵).

medicación (¡analgésicos con contenido en ácido acetilsalicílico!)⁵⁷.

Hasta la fecha apenas se dispone de datos clínicos acerca del tratamiento y el pronóstico de éxito de pacientes VIH positivos, si bien Bürklein y Schäfer⁸ presentan una sinopsis de la bibliografía actual. La tasa de complicaciones en tratamientos endodónticos se sitúa, con un 2%, claramente por debajo que en las extracciones (3 al 22%)⁵⁰. El examen de los historiales clínicos de 331 pacientes con VIH arrojó una frecuencia de complicaciones del 0,9%²³. En un control de seguimiento clínico de un año a 32 pacientes con VIH no se describieron fracasos tras el tratamiento de conductos radiculares, mientras que en un caso se produjeron dolores postoperatorios¹¹. Alley et al.¹ no observaron ninguna diferencia en la tasa de éxito del tratamiento endodóntico en pacientes con VIH/SIDA y un grupo de control con 50 dientes tratados en ambos grupos. En un estudio posterior se analizó retrospectivamente, al cabo de un tiempo de control mínimo de seis meses, el resultado de tratamientos endodónticos de 60 dientes de pacientes infectados con VIH, el 88% de los cuales presentaban menos de 500 células T CD4+. El estudio clínico arrojó una tasa de éxito del 88%, y el examen radiológico reveló en el 80% de los casos un estado periapical sano o bien una reducción sustancial de la lesión periapical⁶². Tan solo en el 2% de los casos se había desarrollado una nueva lesión⁶². Shetty et al.⁶¹ realizaron tratamientos de conductos radiculares en 157 pacientes VIH positivos. Los controles a 6 meses arrojaron una cuota de éxito, esto es, la inexistencia de síntomas clínicos y la

reducción o la ausencia de una lesión apical detectable radiológicamente, del 90%. También Quesnell et al.⁵¹ obtuvieron las mismas tasas de éxito de tratamientos endodónticos en 32 pacientes con VIH y 33 pacientes sanos. Los autores atribuyen estos resultados al hecho de que, desde la introducción de nuevos medicamentos (terapia antiretroviral altamente activa, HAART) en el tratamiento del VIH, el número de células T CD4+ es prácticamente normal. La enfermedad se desarrolla con menos complicaciones, dado que la defensa inmunológica no está comprometida hasta el punto de que ello pudiera perjudicar al éxito del tratamiento y a la curación. Sin embargo, durante la fase inicial de la HAART muchos participantes desarrollan infecciones intraorales, lo cual podría constituir uno de los motivos de la mayor necesidad de tratamiento de este grupo de pacientes¹⁴.

En cambio, en descripciones de casos aislados se informa sobre tratamientos endodónticos complicados: Gerner et al.²² presentaron un caso con múltiples problemas endodónticos, en el que las medidas endodónticas en dientes vitales, los tratamientos endodóntico-quirúrgicos y las extracciones se desarrollaron sin complicaciones en la misma medida; sin embargo, en el caso de un tratamiento de revisión se observó una abscesificación aguda (figs. 6a y 6b).

Durante el tratamiento de personas infectadas por VIH adquiere una importancia capital la protección del personal. Los virus VIH se encuentran no solo en la saliva y la sangre de los pacientes, sino también en el tejido pulpar y en el tejido de granulación periapical²²⁻²⁴. No se debe denegar el tratamiento a pacientes infectados por

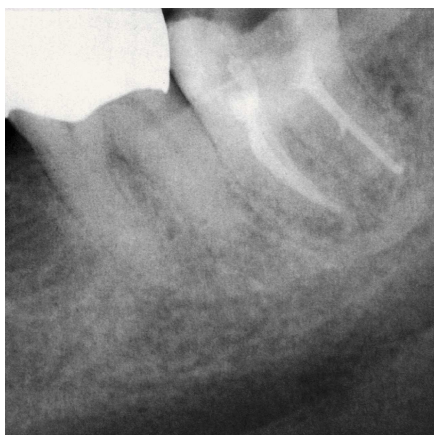

Figura 6a. Paciente VIH positivo: radiografía de control tras la obturación de los conductos radiculares en el diente 37, el cual estaba asociado a una periodontitis apical.

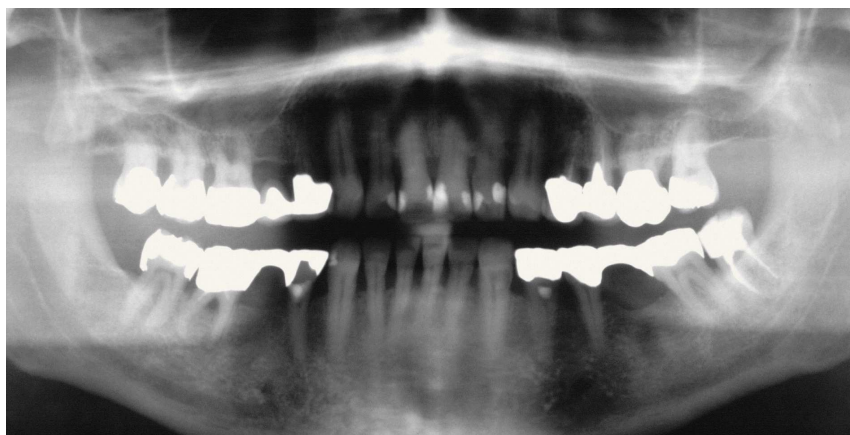

Figura 6b. La radiografía de control al cabo de 3,5 años permite apreciar una regeneración ósea completa en el diente 37. La periodontitis apical en el diente 46 requirió una revisión ortógrada del tratamiento de los conductos radiculares.

VIH haciendo alusión a la enfermedad. El tratamiento propiamente dicho no presenta particularidades.

No existe contraindicación para el tratamiento endodóntico en caso de infecciones por VIH. El tratamiento no presenta particularidades.

Endodoncia y alergias

Entre los alérgenos más extendidos que se utilizan también en la endodoncia se cuenta el látex, contenido en los guantes de goma y en el dique de goma¹⁰. Además de reacciones alérgicas sistémicas del tipo I (alergia a proteínas del látex mediada por IgE), puede aparecer una dermatitis de contacto alérgica localizada (tipo IV, hipersensibilidad) y una dermatitis de contacto no alérgica (irritaciones cutáneas). En caso de determinarse anamnésicamente la existencia de una alergia al látex, debería recurrirse a guantes y diques de goma sin látex.

Si bien la gutapercha presenta similitudes estructurales con el látex, no existen –salvo en dos informes de casos^{6,20}– indicios de alergias cruzadas a la gutapercha^{12,25,34,54}. Por lo tanto es posible la obturación de conductos radiculares con gutapercha aunque exista una alergia al látex^{35,36,54}.

Además de al látex y en casos aislados a la gutapercha, durante un tratamiento endodóntico pueden aparecer reacciones alérgicas o intolerancias a otros materiales utilizados, tales como anestésicos, eugenol, preparados con contenido en yodo o formaldehído, re-

sinas epoxídicas o metacrilatos⁵⁵. Las sustancias con contenido en cloro, tales como NaOCl o la clorhexidina, pueden provocar reacciones de intolerancia (cloracné). No se han descrito alergias al níquel contenido en los instrumentos de níquel-titanio, y tampoco cabe esperar que lo sean en virtud del firme enlace del átomo de níquel al titanio⁶⁴, pese a que se han hallado trazas de níquel-titanio en el tejido periapical de dientes tratados endodónticamente⁴⁸.

Debido al gran número de materiales utilizados durante un tratamiento de conductos radiculares que pueden presentar un potencial alérgico, es preciso preguntar en cada caso por la existencia de alergias durante la anamnesis preoperatoria (carné de alergias).

Endodoncia y tabaquismo

En un estudio de más de 600 personas seleccionadas al azar en Aarhus (Dinamarca) se identificó el tabaquismo como uno de varios indicadores de riesgo de una periodontitis apical, si bien su influencia era débil³³. En un estudio de control de 811 varones, los fumadores presentaron una probabilidad 1,7 veces mayor de un tratamiento de conductos radiculares que las personas que nunca habían fumado³⁷. En un estudio español se demostró una fuerte asociación entre el tabaquismo y la periodontitis apical⁵⁹. El 74% de los fumadores, pero tan solo el 41% de los no fumadores, presentaron una lesión apical como mínimo en un diente. También en relación

con la proporción de dientes endodonciados se reveló una diferencia significativa del 2,5% frente al 1,5%, que se aplicó también a la proporción de dientes con periodontitis apical en el número global de dientes (5 frente al 3%).

Se obtuvieron resultados controvertidos en cuanto a la relación entre el tabaquismo y la periodontitis apical en los estudios de Bergström et al.⁵, quienes no pudieron demostrar la influencia del consumo de tabaco sobre la frecuencia de las lesiones periapicales (1,9 a 1,0 lesiones por persona). Según Marending et al.⁴¹, el tabaquismo no constituye un predictor del éxito o el fracaso de los tratamientos endodónticos.

Hasta ahora no se ha demostrado concluyentemente una relación entre el tabaquismo y las enfermedades endodónticas en forma de una mayor incidencia de tratamientos de los conductos radiculares y una mayor prevalencia de periodontitis apicales, pero no se puede negar una sospecha inicial. Se desconoce si el tabaquismo influye negativamente en la curación de lesiones apicales y en qué medida lo hace.

Tasa de éxito y salud general

En todos los estudios sobre la relación entre la salud general y la epidemiología o la tasa de éxito de los tratamientos endodónticos debe tenerse en cuenta que por medio de radiografías convencionales no puede diagnosticarse una parte considerable de las lesiones periapicales, puesto que éstas no son detectables hasta que existe una afectación del hueso compacto. De ahí que posiblemente se infravaloren las repercusiones sistémicas de las enfermedades endodónticas⁴⁹.

Marending et al. observaron una tasa de éxito reducida de los tratamientos endodónticos en pacientes con función restringida de la defensa inmunitaria inespecífica, que incluía diabetes, cáncer de mama con terapia sistémica, gastritis, colitis y artritis reumática.

A partir de una evaluación de base de datos, Wang et al.⁶³ comprobaron en Taiwán casi 50.000 tratamientos de conductos radiculares a lo largo de 2 años a en busca de una correlación entre la frecuencia de extracción y la diabetes mellitus, cardiopatías coronarias e hipertensión arterial. Durante los dos años se extrajeron en total el 3,2% de los dientes tratados endodónticamente. Los pacientes con diabetes, cardiopatía coronaria e hiper-

tensión arterial perdieron un número significativamente mayor de dientes que los pacientes sanos. En caso de presencia de dos o más de estas enfermedades se incrementaba aún más el riesgo de pérdida de dientes endodonciados.

Los pacientes con enfermedades sistémicas múltiples presentaron, en un estudio de control de 10 años con sujetos de estudio indios, una tasa de retención de dientes endodonciados inferior a la de las personas sanas⁴⁵.

En una evaluación sistemática de estudios sobre la tasa de éxito de tratamientos endodónticos, Ng et al.⁴⁶ constataron que los datos publicados sobre la correlación entre la tasa de éxito y el estado general de los pacientes no permiten extraer conclusiones. Tan solo un estudio habría abordado esta cuestión, sin llegar a determinar diferencias significativas en la comparación entre pacientes sanos y pacientes con enfermedad general conocida.

Los escasos datos obtenidos de estudios comparativamente poco sistemáticos permiten sospechar que las afectaciones pronunciadas de la salud general influyen negativamente en la tasa de éxito de los tratamientos endodónticos. No obstante, (todavía) no existe una demostración concluyente.

Bibliografía

1. Alley BS, Buchanan TH, Eleazer PD. Comparison of the success of root canal therapy in HIV/AIDS patients and non-infected controls. *Gen Dent* 2008;56:155-157.
2. American Association of Endodontists (AAE). Position statement: Endodontic implications of bisphosphonate-associated osteonecrosis of the jaws. Chicago: AAE, 2006.
3. Beltes G. Aktuelle Aspekte der Prävention und Behandlung während der Bisphosphonattherapie. *Endodontie* 2009;18:143-156.
4. Bender IB, Seltzer S, Freeland J. The relationship of systemic diseases to endodontic failures and treatment procedures. *Oral Surg Oral Med Oral Pathol* 1963;16:1102-1115.
5. Bergström J, Babcan J, Eliasson S. Tobacco smoking and dental periapical condition. *Eur J Oral Sci* 2004;112:115-120.
6. Boxer MB, Grammer LC, Orfan N. Gutta-percha allergy in a health care worker with latex allergy. *J Allergy Clin Immunol* 1994;93:943-944.
7. Britto LR, Katz J, Guelmann M, Heft M. Periradicular radiographic assessment in diabetic and control individuals. *Oral Surg Oral Med Oral Pathol Oral Radiol Endod* 2003;96:449-452.
8. Bürklein S, Schäfer E. Human immunodeficiency virus (HIV) and endodontics: a review. *ENDO (Lond Engl)* 2007;1:37-44.
9. Caplan D. Diabetes may decrease success of endodontic treatment outcome in infected teeth. *J Evid Based Dent Pract* 2003;3:218-220.
10. Chin SM, Ferguson JW, Bajurnows T. Latex allergy in dentistry. Review and report of case presenting as a serious reaction to latex dental dam. *Aust Dent J* 2004;49:146-148.
11. Cooper H. Root canal treatment on patients with HIV infection. *Int Endod J* 1993;26:369-371.

12. Costa GE, Johnson JD, Hamilton RG. Cross-reactivity studies of gutta-percha, gutta-balata, and natural rubber latex. *J Endod* 2001;27:584-587.
13. Cox FL. Endodontics and the irradiated patient. *Oral Surg Oral Med Oral Pathol* 1976;42:679-684.
14. De Brito LC, da Rosa MA, Lopes VS, Ferreira EF, Vieira LQ, Sobrinho AP. Brazilian HIV-infected population: assessment of the needs of endodontic treatment in the post-highly active antiretroviral therapy. *J Endod* 2009;39:1178-1181.
15. Doyle SL, Hodges JS, Pesun IJ, Baisden MK, Bowles WR. Factors affecting outcomes for single-tooth implants and endodontic restorations. *J Endod* 2007;33:399-402.
16. Falk H, Hugoson A, Thorstensson H. Number of teeth, prevalence of caries and periapical lesions in insulin-dependent diabetics. *Scand J Dent Res* 1989;97:198-206.
17. Folwaczny M, Hickel R. Aspekte der zahnärztlichen Betreuung immunosupprimierter Patienten. *Dtsch Zahnärztl Z* 2000;56:285-297.
18. Fouad A. Diabetes mellitus as a modulating factor of endodontic infections. *J Dent Educ* 2003;67:459-467.
19. Fouad A, Burleson J. The effect of diabetes mellitus on endodontic treatment outcome: data from an electronic patient record. *J Am Dent Assoc* 2003;134:43-51.
20. Gazelius B, Olgart L, Wrangsjö K. Unexpected symptoms to root filling with gutta-percha. A case report. *Int Endod J* 1986;19:202-204.
21. Georgi M, Hülsmann M. Diabetes mellitus und Pulpaerkrankungen – Literaturübersicht und Falldarstellung. *Endodontie* 2005;14:43-50.
22. Gerner NW, Hurlen B, Dobloug J, Brandtzaeg P. Endodontic treatment and immunopathology of periapical granuloma in an AIDS patient. *Endod Dent Traumatol* 1988;4:127-131.
23. Glick M, Abel S, Muzyka B, Delorenzo M. Dental complications after treating patients with AIDS. *J Am Dent Assoc* 1994;125:296-301.
24. Glick M, Trope M, Bagasra O, Pliskin M. Human immunodeficiency virus infection of fibroblasts of the dental pulp in seropositive patients. *Oral Surg Oral Med Oral Pathol* 1991;71:733-736.
25. Hamann C, Rodgers PA, Alenius H, Halsey JF, Sullivan K. Cross-reactivity between gutta-percha and natural rubber latex. *J Am Dent Assoc* 2002;133:1357-1367.
26. Harris R, Donahue K, Rathore SS, Frame P, Woolf SH, Lohr KN. Screening adults for type 2 diabetes: a review of the evidence for the U.S. Preventive Services Task Force. *Ann Intern Med* 2003;138:215-229.
27. Hastreiter RJ, Jiang P. Do regular dental visits affect the oral health care provided to people with HIV? *J Am Dent Assoc* 2002;133:1343-1350.
28. Hsiao A, Glickman G, He J. A retrospective clinical and radiographic study on healing of periradicular lesions in patients taking oral bisphosphonates. *J Endod* 2009;35: 1525-1528.
29. Jadu F, Lee L, Pharoah M, Reece D, Wang L. A retrospective study assessing the incidence, risk factors and comorbidities of pamidronate-related necrosis of the jaws in multiple myeloma patients. *Ann Oncol* 2007;18:2015-2019.
30. Kataoka SH, Setzer FC, Gondim-Junior E, Pessoa OF, Gavini G, Caldeira CL. Pulp vitality in patients with intraoral and oropharyngeal malignant tumors undergoing radiation therapy assessed by pulse oximetry. *J Endod* 2010;37:1197-1200.
31. Katz H. Endodontic implications of bisphosphonate-associated osteonecrosis of the jaws: a report of three cases. *J Endod* 2005;31:831-834.
32. Kielbassa AM, Ganß C. Endodontie im Rahmen der Bestrahlung von Tumoren im Kopf-/Halsbereich. *Endodontie* 1992;1:181-192.
33. Kirkevang LL, Wenzel A. Risk indicators for apical periodontitis. *Community Dent Oral Epidemiol* 2003;31:59-67.
34. Kleier D, Shibilski K. Management of the latex hypersensitive patient in the endodontic office. *J Endod* 1999;25:825-828.
35. Knowles K, Ibarrola J, Ludlow M, Anderson J, Newcomb B. Rubber latex allergy and the endodontic patient. *J Endod* 1998;24:760-762.
36. Kosti E, Lambrianidis T. Endodontic treatment in cases of allergic reaction to rubber dam. *J Endod* 2002;28:787-789.
37. Krall EA, Abreu Sosa C, Garcia C, Nunn ME, Caplan DJ, Garcia RI. Cigarette smoking increases the risk of root canal treatment. *J Dent Res* 2006;85:313-317.
38. Lilly JP, Cox D, Arcurri M, Krell KV. An evaluation of root canal treatment in patients who have received irradiation to the mandible and maxilla. *Oral Surg Oral Med Oral Pathol Oral Radiol Endod* 1998; 86:224-226.
39. Lo JC, O’Ryan FS, Gordon NP et al. Prevalence of osteonecrosis of the jaw in patients with oral bisphosphonate exposure. *J Oral Maxillofac Surg* 2010;68:243-253.
40. Lopez-Lopez J, Jane-Salas E, Estrugo-Devesa A, Velasco-Ortega E, Martin-Gonzalez J, Segura-Egea JJ. Periapical and endodontic status of type II diabetic patients in Catalonia, Spain: a cross-sectional study. *J Endod* 2011;37:598-601.
41. Marending M, Peters OA, Zehnder M. Factors affecting the outcome of orthograde root canal therapy in a general dentistry hospital practice. *Oral Surg Oral Med Oral Pathol Oral Radiol Endod* 2005;99:119-124.
42. Markitziu A, Heling I. Endodontic treatment of patients who have undergone irradiation of the head and neck. *Oral Surg Oral Med Oral Pathol* 1981;52:294-298.
43. Martin TJ, Grill V. Bisphosphonates – mechanism of action. *Aust Prescr* 2000; 23:130-132.
44. Marx RE, Sawatari Y, Fortin M, Broumand V. Bisphosphonate-induced exposed bone (osteonecrosis/osteoporosis) of the jaws: risk factors, recognition, prevention, and treatment. *J Oral Maxillofac Surg* 2005;63: 1567-1575.
45. Mendiola MJ, Mickel AK, Sami C, Jones JJ, Lalumandier JA, Nelson SS. Endodontic treatment in an American Indian population: a 10-year retrospective study. *J Endod* 2006; 32:828-836.
46. Ng YL, Mann V, Rahbaran S, Lewsey J, Gulabivala K. Outcome of primary root canal treatment: systematic review of the literature – Part 2. Influence of clinical factors. *Int Endod J* 2008;41:6-31.
47. Pallash TW. Antibiotic prophylaxis. *Endodontic Topics* 2003;4:46-59.
48. Paqué F. Nickelgehalt des apikal überpressten Debris bei Wurzelkanalaufbereitung mit maschinell rotierenden Aufbereitungssystemen. Göttingen: Med Diss, 2003.
49. Patel S, Mannocci F, Shemesh H, Wu MK, Wesselink P, Lambrechts P. Radiographs and CBCT – time for reassessment? *Int Endod J* 2011;44:997-998.
50. Patton LL, Shugars DA, Bonito AJ. A systematic review of complication risks for HIV-positive patients undergoing invasive dental procedures. *J Am Dent Assoc* 2002;133:195-203.
51. Quesnell BT, Alves M, Hawkinson RW, Johnson BR, Wemckus CS, BeGole EA. The effect of human immunodeficiency virus on endodontic treatment outcome. *J Endod* 2005;31:633-636.
52. Ruggiero SL, Fantasia J, Carlson E. Bisphosphonate-related osteonecrosis of the jaw: background and guidelines for diagnosis, staging and management. *Oral Surg Oral Med Oral Pathol Oral Radiol Endod* 2006;102:433-441.
53. Sarathy AP, Bourgeois SL, Goodell GG. Bisphosphonate-associated osteonecrosis of the jaws and endodontic treatment: two case reports. *J Endod* 2005;31:759-763.
54. Schäfer E. Ist Guttapercha bei Patienten mit Latex-Allergie kontraindiziert? *Dtsch Zahnärztl Z* 2003;58:379-380.
55. Schäfer E. Allgemeinmedizinische Probleme. In: Hülsmann M, Schäfer E (Hrsg). *Probleme in der Endodontie – Prävention, Identifikation und Management*. Berlin: Quintessenz, 2007:73-108.
56. Schröder J. Endodontische Revision während der Bisphosphonattherapie – Eine Falldarstellung. *Endodontie* 2009; 18:157-163.
57. Scully C, McCarthy G. Management of oral health in persons with HIV infection. *Oral Surg Oral Med Oral Pathol* 1992;73: 215-225.

58. Segura-Egea JJ, Jimenez-Moreno E, Rios-Santos JV, Velasco-Ortega E, Cisneros-Cabello R, Poyato-Ferrera MM. Higher prevalence of apical periodontitis amongst type II diabetic patients. *Int Endod J* 2005;38:564-569.
59. Segura-Egea JJ, Jimenez-Moreno E, Rios-Santos JV, Velasco-Ortega E, Cisneros-Cabello R, Poyato-Ferrera MM. Higher prevalence of apical periodontitis amongst smokers in a sample of Spanish adults. *Int Endod J* 2008;41:310-316.
60. Seto BG, Beumer J, Kagawa T, Klokkevold P, Wolinsky L. Analysis of endodontic therapy in patients irradiated for head and neck cancer. *Oral Surg Oral Med Oral Pathol* 1985;60:540-545.
61. Shetty K, Garcia J, Leigh J. Success of root canal therapy in HIV-positive patients. *Gen Dent* 2006;54:397-402.
62. Suchina JA, Levine D, Flaitz CM, Nichols CM, Hicks MJ. Retrospective clinical and radiologic evaluation of nonsurgical endodontic treatment in human immunodeficiency virus (HIV). *J Contemp Dent Pract* 2006;15:1-8.
63. Wang CH, Chueh LH, Chen SC, Feng YC, Hsiao CK, Chiang CP. Impact of diabetes mellitus, hypertension, and coronary artery disease on tooth extraction after nonsurgical endodontic treatment. *J Endod* 2011;37:1-5.
64. Wever DJ, Veldhuizen AG, Sanders MM, Schakenraad JM, van Horn JR. Cytotoxic, allergic and genotoxic activity of a nickel-titanium alloy. *Biomaterials* 1997;18:1115-1120.
65. Xiong H, Peng B, Wei L, Zhang X, Wang L. Effect of an estrogen-deficient state and alendronate therapy on bone loss resulting from experimental periapical lesions in rats. *J Endod* 2007;33:1304-1308.
66. Xiong H, Wei L, Hu Y, Zhang C, Peng B. Effect of alendronate on alveolar bone resorption and angiogenesis in rats with experimental periapical lesions. *Int Endod J* 2010;43:485-491.