



NEUROLOGÍA

www.elsevier.es/neurologia



CARTA AL EDITOR

La posición importa: embolismo aéreo retrógrado tras retirada de catéter venoso central

Position is important: retrograde air embolism after central venous catheter removal

Sr. Editor:

El embolismo aéreo venoso retrógrado (EAVR) se produce cuando la presión venosa central (PVC) es inferior a la atmosférica, como ocurre en inspiración profunda, posición vertical superior a 45° y estados hipovolémicos. El gradiente de presión favorece la entrada de aire en la circulación venosa, viajando hasta el corazón derecho y arteria pulmonar, pudiendo llegar a provocar un shock obstructivo y disfunción ventricular derecha^{1,2}. Algunos estudios demuestran que el aire puede ascender a la circulación venosa cerebral retrógradamente cuando el paciente está en posición vertical, debido al menor peso específico del aire en comparación con la sangre. Dependerá del tamaño de la burbuja, del diámetro de la vena y del gasto cardíaco del paciente^{3,4}. Las causas del EAVR incluyen traumatismos, cirugía vascular, práctica de buceo, barotrauma por ventilación mecánica e inserción y extracción de catéteres venosos centrales. La incidencia es difícil de determinar variando del 1,6 al 55,3%, tratándose de una entidad infradiagnosticada debido a la dificultad para el diagnóstico, ya que se necesita un factor de riesgo conocido, clínica compatible, que no exista «shunt» cardíaco derecha-izquierda en la ecocardiografía y una imagen que demuestre aire en el espacio intravascular. Las manifestaciones neurológicas más frecuentes son alteración del nivel de consciencia, coma, ictus y crisis comiciales⁵. Los pacientes también pueden presentar alteraciones hemodinámicas y respiratorias como disnea, taquipnea, dolor torácico, hipotensión arterial y bajo gasto cardíaco pudiendo llegar al shock obstructivo y parada cardiorrespiratoria. Las alteraciones electrocardiográficas incluyen taquicardia sinusal, signos de sobrecarga del ventrículo derecho, cambios inespecíficos en segmento ST/onda T y elevación de marcadores de daño miocárdico. El diagnóstico de confirmación se realiza mediante TC craneal con la demostración de burbujas de aire en el espacio intravascular cerebral y parénquima, acompañado en ocasiones de edema cerebral difuso. El tratamiento del EAVR incluye,

además del tratamiento sintomático con volumen, aminas vasoactivas y anticomiciales, oxigenoterapia con FiO₂ alta y colocar al paciente en decúbito lateral izquierdo y posición de Trendelenburg (maniobra de Durant). En casos graves se puede considerar la oxigenoterapia hiperbárica⁶.

Caso clínico 1

Varón de 77 años ingresado por diverticulitis sigmoidea perforada. Portador de vía venosa central yugular derecha que se retiró estando el paciente sentado. Inmediatamente después, presentó hipotensión arterial y disminución del nivel de consciencia con apertura ocular espontánea, mirada fija sin obedecer órdenes y localizando dolor con hemiparesia izquierda. TC craneal con burbujas de aire en senos cavernosos y cisternas de la base sin presentar otras alteraciones (fig. 1A). El electrocardiograma (ECG) mostró elevación del segmento ST en derivaciones precordiales y onda T negativa en V5, V6, I y aVL (fig. 1B) con elevación de marcadores de daño miocárdico. Ingresó en UCI presentando a las pocas horas una crisis tónico-clónica generalizada descartándose etiología tóxica, metabólica e infecciosa. Se realizó ecocardiograma transtorácico que no mostró comunicación interauricular. Se inició tratamiento general con fluidoterapia, oxigenoterapia por mascarilla a alto flujo y anticomiciales, presentando una evolución favorable. A las 24 horas, el ECG se normalizó, descendieron las enzimas miocárdicas y en TC craneal de control se comprobó la reabsorción de las burbujas de aire. El paciente fue dado de alta de UCI a las 72 horas con exploración neurológica normal. Diagnóstico: embolismo aéreo venoso retrógrado tras retirada de vía venosa central.

Caso clínico 2

Varón de 50 años ingresado en UCI por neumonía bilateral comunitaria. Portador de vía venosa central subclavia derecha, que se retiró accidentalmente estando el paciente en bipedestación. Inmediatamente después disminución del nivel de consciencia. En la exploración neurológica, apertura ocular espontánea con desviación de la mirada a la derecha y respuesta en decorticación con miembros superiores al estímulo algésico. Se procedió a intubación

<https://doi.org/10.1016/j.nrl.2022.04.001>

0213-4853/© 2022 Sociedad Española de Neurología. Publicado por Elsevier España, S.L.U. Este es un artículo Open Access bajo la licencia CC BY-NC-ND (<http://creativecommons.org/licenses/by-nc-nd/4.0/>).

Cómo citar este artículo: S. Balboa, R. Albillos, R. Yano et al., La posición importa: embolismo aéreo retrógrado tras retirada de catéter venoso central, Neurología, <https://doi.org/10.1016/j.nrl.2022.04.001>

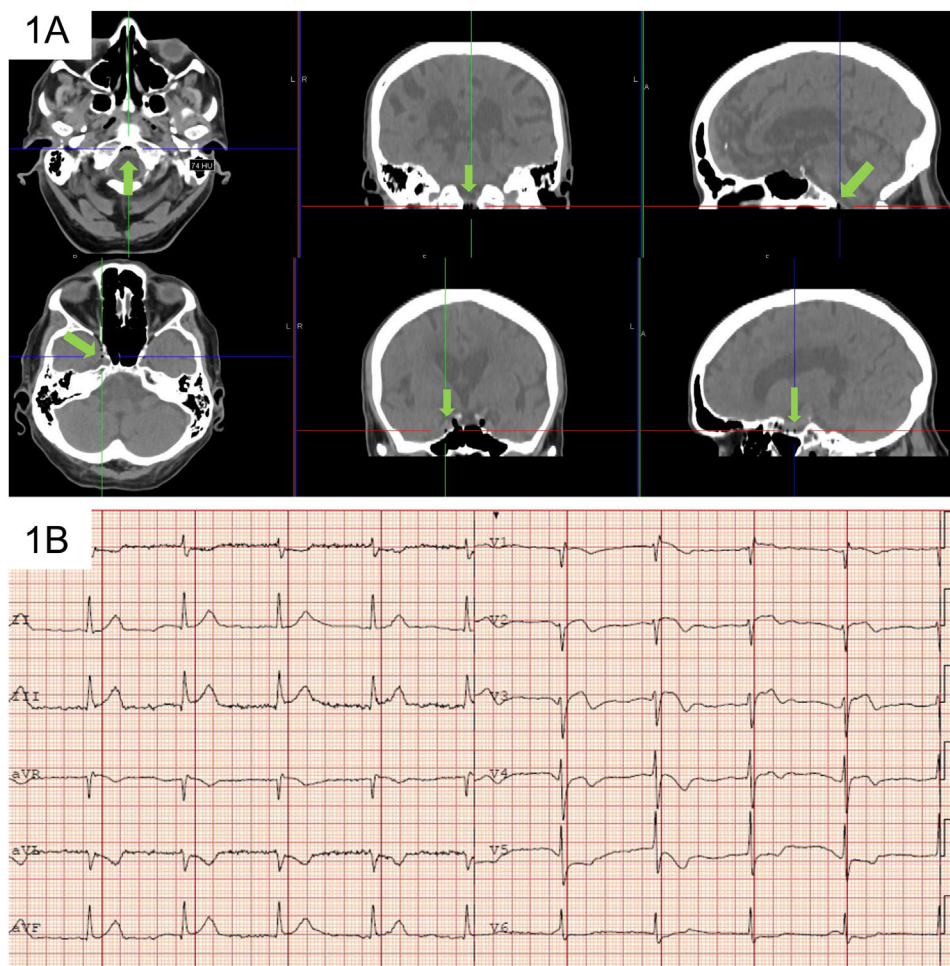


Figura 1 A) TC craneal con burbujas de aire en senos cavernosos y cisternas de la base. B) Electrocardiograma con elevación del segmento ST en derivaciones precordiales y onda T negativa en V5, V6, I y aVL.

oro-traqueal y conexión a ventilación mecánica. TC craneal que objetivó múltiples burbujas de aire en ambos lóbulos frontales y parietales, lóbulo temporal izquierdo, hemisferio cerebeloso izquierdo y ambas fosas pterigomaxilares, imágenes compatibles con embolia gaseosa (fig. 2). Tratamiento con oxigenoterapia en cámara hiperbárica. Mientras recibía el tratamiento presentó crisis tónico-clónicas inicialmente en miembro superior derecho con posterior generalización a hemicuerpo superior. Se inició tratamiento antimicrobiano y sedación profunda durante 3 días. El TC craneal de control demostró la reabsorción de las burbujas de aire. Tras

retirada de la sedación, presentó buen nivel de consciencia sin alteraciones neurológicas, siendo extubado con buena evolución clínica.

Debido a que el EAVR puede ocurrir como resultado de procedimientos realizados en casi todas las especialidades médicas, es importante que el clínico se mantenga alerta y conozca esta situación atípica. Estos dos casos clínicos nos recuerdan que, para evitar la aparición de un embolismo gaseoso retrógrado, las vías venosas centrales siempre debemos retirarlas con el paciente en posición horizontal.

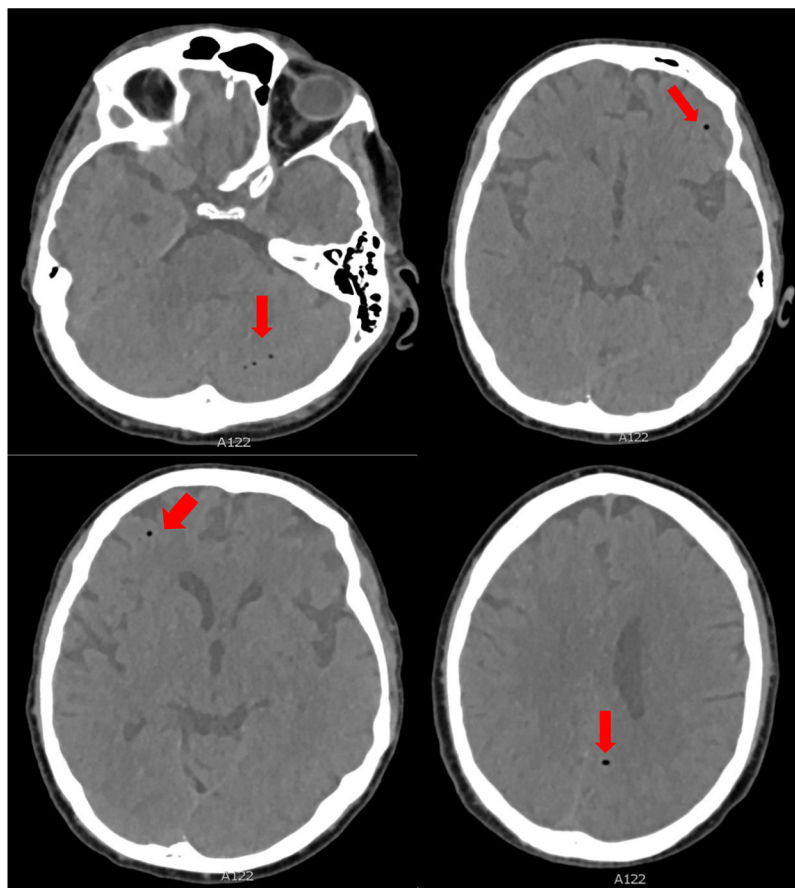


Figura 2 TC craneal con múltiples burbujas de aire en ambos lóbulos frontales y parietales, lóbulo temporal izquierdo, hemisferio cerebeloso izquierdo y ambas fosas pterigomaxilares, imagen compatible con embolismo aéreo.

Financiación

Los autores no han recibido ningún tipo de financiación.

Contribución de los autores

Salvador Balboa y Dolores Escudero participaron en la recogida de datos y escribieron el manuscrito. Rodrigo Albillos y Raquel Yano participaron en la recogida de datos.

Conflicto de intereses

Los autores no declaran conflicto de intereses.

Bibliografía

1. Muth CM, Shank ES. Gas embolism. *N Engl J Med.* 2000;342:476–82, <http://dx.doi.org/10.1056/NEJM200002173420706>.
2. Schlimp CJ, Lederer W. Factors facilitating retrograde cerebral venous embolism. *J Child Neurol.* 2008;23:973, <http://dx.doi.org/10.1177/0883073808320619>.

3. Schlimp CJ, Loimer T, Rieger M, Lederer W, Schmidt MB. The potential of venous air embolism ascending retrograde to the brain. *J Forensic Sci.* 2005;50:906–9, <http://dx.doi.org/10.1520/JFS2005061>.
4. Fracasso T, Karger B, Schmidt PF, Reinbold LD, Pfeiffer H. Retrograde venous cerebral air embolism from disconnected central venous catheter: an experimental model. *J Forensic Sci.* 2011;56:S101–4, <http://dx.doi.org/10.1111/j.1556-4029.2010.01572.x>.
5. Heckmann JG, Lang CJG, Kindler K, Huk W, Erbguth FJ, Neundorfer B. Neurological manifestations of cerebral air embolism as a complication of central venous catheterization. *Crit Care Med.* 2000;28:1621–5, <http://dx.doi.org/10.1097/00003246-200005000-00061>.
6. Schlimp CJ, Loimer T, Rieger M, Schmidt MB, Lederer W. Pathophysiological mechanism and immediate treatment of retrograde cerebral venous air embolism. *Intensive Care Med.* 2006;32:945, <http://dx.doi.org/10.1007/s00134-006-0149-y>.

S. Balboa^{a,b,*}, R. Albillos^{a,b}, R. Yano^{a,b} y D. Escudero^{a,b}

^a Servicio de Medicina Intensiva, Hospital Universitario Central de Asturias, Oviedo, España

^b Grupo de Investigación Microbiología Traslacional, Instituto de Investigación Sanitaria del Principado de Asturias, España

* Autor para correspondencia.

Correo electrónico: salvabalboa91@gmail.com (S. Balboa).