

REVISIÓN

Embolización endovascular de la arteria meníngea media para el tratamiento de hematomas subdurales crónicos: efectividad, seguridad y controversia actual. Revisión sistemática

R. Martínez-Perez^{a,*}, N. Rayo^b y A. Tsimpas^c

^a Department of Neurological Surgery, Wexner Medical Center, The Ohio State University, Columbus, Ohio, EE. UU.

^b Department of Biology, Western University, London, Ontario, Canadá

^c Division of Neurosurgery, Department of Surgery, Advocate Illinois Masonic Medical Center, Chicago, Illinois, EE. UU.

Recibido el 28 de noviembre de 2019; aceptado el 12 de abril de 2020

Accesible en línea el 7 de julio de 2020

PALABRAS CLAVE

Hematoma subdural;
Embolización;
Terapéutica;
Arteria meníngea;
Recurrencia;
Neurocirugía;
Técnica endovascular

Resumen

Introducción: Dadas las altas tasas de recurrencia, el hematoma subdural crónico (HSDC) es una condición que supone un reto para el clínico. La embolización endovascular de la arteria meníngea media (EeAMM) ha surgido como una alternativa para aquellos pacientes con problemas de salud o con varias recurrencias de su HSDC. A pesar de la publicación de algunos artículos prometedores referentes a esta técnica, el perfil de seguridad, las indicaciones y las limitaciones no están claramente establecidas.

Desarrollo: Nuestro objetivo es evaluar la evidencia actual sobre la EeAMM en el HSDC. Se realizó una revisión sistemática de la literatura según las guías PRISMA. Nuestra búsqueda arrojó un total de 6 estudios, en los que 164 pacientes con HSDC se sometieron a EeAMM. La tasa de recurrencia entre todos los estudios fue del 6,7% y se produjeron complicaciones en hasta el 6% de los pacientes.

Conclusión: La EeAMM es una técnica factible en el tratamiento del HSDC con una tasa de recurrencia relativamente baja y tasas aceptables de complicaciones. Se necesitan más estudios prospectivos y aleatorizados para establecer formalmente un perfil de seguridad claro y su efectividad.

© 2020 Sociedad Española de Neurología. Publicado por Elsevier España, S.L.U. Este es un artículo Open Access bajo la licencia CC BY-NC-ND (<http://creativecommons.org/licenses/by-nc-nd/4.0/>).

* Autor para correspondencia.

Correo electrónico: rafa11safin@hotmail.com (R. Martínez-Perez).

KEYWORDS

Subdural haematoma;
Embolisation;
Treatment;
Meningeal artery;
Recurrence;
Neurosurgery;
Endovascular
technique

Endovascular embolisation of the middle meningeal artery to treat chronic subdural haematomas: Effectiveness, safety, and the current controversy. A systematic review

Abstract

Introduction: Chronic subdural haematoma (CSDH) represents a clinical challenge due to its high recurrence rate. Endovascular middle meningeal artery embolisation (eMMAE) has emerged as an alternative for those patients presenting health problems or multiple recurrences of CSDH. Despite several encouraging reports, the safety profile, indications, and limitations of the technique are not clearly established.

Development: This study aimed to evaluate the current evidence on eMMAE in patients with CSDH. We performed a systematic review of the literature, following the PRISMA guidelines. Our search yielded a total of 6 studies, in which a total of 164 patients with CSDH underwent eMMAE. The recurrence rate across all studies was 6.7%, and complications occurred in up to 6% of patients.

Conclusions: eMMAE is a feasible technique for treating CSDH, with a relatively low recurrence rate and an acceptable rate of complications. Further prospective and randomised studies are needed to formally establish a clear profile of the safety and effectiveness of the technique.

© 2020 Sociedad Española de Neurología. Published by Elsevier España, S.L.U. This is an open access article under the CC BY-NC-ND license (<http://creativecommons.org/licenses/by-nc-nd/4.0/>).

Introducción

El hematoma subdural crónico (HSDC) es una colección de productos de degradación sanguíneos en el espacio subdural que se acumula en el espacio entre la superficie cerebral y la duramadre¹. Aunque pueden permanecer asintomáticos, cuando el volumen de la colección aumenta, esta ocasiona un efecto masa sobre la corteza cerebral que da lugar a la aparición de focalidad neurológica². Dada la disminución de la *compliance* del parénquima cerebral asociada a la edad, estos hematomas se acumulan con mayor frecuencia en pacientes de edad más avanzada o con cierta atrofia cerebral³. Con el envejecimiento de la población en Europa y el aumento del uso del consumo de antiagregantes y anti-coagulantes se estima que, en el año 2030, el HSDC sea la consulta neuroquirúrgica más frecuente en urgencias⁴.

El tratamiento clásico de esta entidad consiste en la evacuación quirúrgica urgente a través de uno o 2 orificios de trépano¹. A pesar de que dicho procedimiento es capaz de aliviar de manera casi inmediata el efecto masa provocado por el hematoma, puede que este no sea capaz de interrumpir los mecanismos fisiopatológicos que desencadenan la aparición del HSDC⁵. Así pues, y aun cuando es considerado un procedimiento sencillo, la evacuación quirúrgica se encuentra asociada a una tasa de recidiva no desdeñable de hasta el 30%^{3,6,7}. Las intervenciones repetidas en pacientes donde la reacumulación del hematoma es una constante hacen que se incrementen, de manera progresiva, las posibilidades de un pronóstico sombrío con cada cirugía, especialmente si se tiene en cuenta la fragilidad de la población de mayor edad en la que se presentan estos HSDC^{2,8,9}.

En el año 2000, Mandai et al.¹⁰ describieron por primera vez la técnica consistente en la embolización endovascular de la arteria meníngea media (AMM) para tratar de manera satisfactoria un HSDC recurrente. De esta manera, la embolización selectiva de las ramas durales permitiría bloquear el mecanismo que perpetúa la recurrencia del

HSDC^{11,12}. Desde entonces se han reportado algunos casos aislados y pequeñas series intervencionales que muestran la efectividad de la técnica en pacientes con HSDC^{13–16}. No obstante, los posibles sesgos de publicación y la heterogeneidad en las técnicas utilizadas hacen difícil la comprensión del verdadero valor terapéutico de esta técnica intervencional.

Es por todo ello que se hace necesario la revisión sistemática de la literatura existente hasta la fecha. Nuestro objetivo en este artículo es, por tanto, determinar la efectividad de la embolización endovascular para el tratamiento de los HSDC, el sustento fisiopatológico de la misma, así como el perfil de seguridad, las tasas de complicaciones y la evolución a largo plazo

Métodos

Nuestro estudio incluyó una revisión sistemática de la literatura que incluyera estudios prospectivos randomizados o no, o series de casos retrospectivas de pacientes con HSDC, recurrentes o no, tratados mediante embolización selectiva de la AMM. Para ello, se realizó una búsqueda en las bases de datos PUBMED y MEDLINE, que incluyera diversas combinaciones de los siguientes términos MESH: hematoma subdural (*subdural hematoma*), hematoma (*hematoma*), embolización (*embolization*), meníngea media (*meningeal artery*), endovascular (*endovascular*), recidiva (*recurrence*). La búsqueda y el reporte de los resultados de la presente revisión sistemática fue llevada a cabo mediante las guías «Preferred Reporting Items for Systematic Reviews and Meta Analysis» (PRISMA guidelines)¹⁷.

Las búsquedas incluyeron todos los trabajos publicados en inglés o español entre el año 2000, momento en el cual se describió por primera vez la técnica de la embolización selectiva de la AMM para el tratamiento del HSDC, hasta septiembre de 2019. Para disminuir potenciales sesgos de publicación, las series clínicas con un número de pacientes

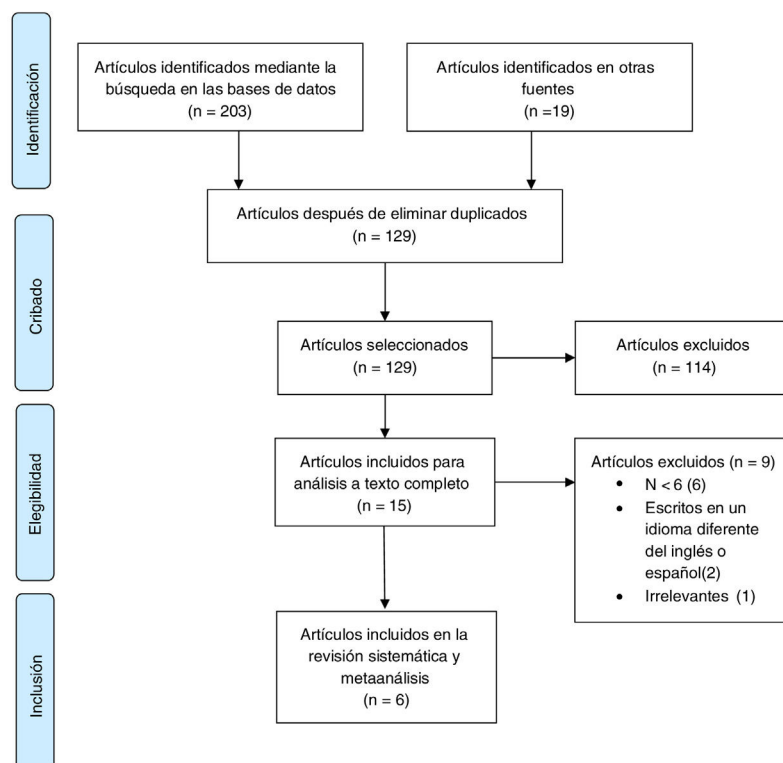


Figura 1 Diagrama de flujo de acuerdo a Moher et al.¹⁷.

igual o inferior a 5 y los reportes aislados de casos quedaron excluidos del análisis.

La pesquisa fue realizada de manera independiente por 2 autores (RMP y NR) y el análisis crítico de las publicaciones potencialmente incluíbles en nuestro análisis y la extracción de datos relevantes tras una lectura exhaustiva de los artículos seleccionados fueron realizados por 2 autores (RMP y AT). La información extraída de cada artículo incluía la naturaleza del estudio realizado (prospectivo, retrospectivo, series clínicas, cohorte, casos-controles), la edad media de los participantes, el tamaño muestral, el material de embolización, si se trataba de HSDC recidivados o HSDC previamente no evacuados, la tasa de recurrencia y la presencia de complicaciones. Cualquier tipo de discordancia entre los dos autores encargados de la extracción de datos se resolvía por consenso entre ambos.

Resultados

La búsqueda inicial arrojó 222 resultados (fig. 1). Tras retirar los artículos duplicados y un primer cribado, se pasó a la lectura y análisis detallado de 15 artículos, de los cuales 6 se consideraron incluíbles en nuestro análisis considerando los criterios de inclusión y exclusión^{11,18–22} (tabla 1). De entre los estudios seleccionados, 2 eran estudios prospectivos no randomizados controlados con una serie histórica de pacientes tratados mediante evacuación quirúrgica^{19,21}, y el

resto se trataba de series retrospectivas de HSDC tratados mediante embolización endovascular^{11,18,20,22}.

Se incluyeron 164 procedentes de estos estudios, con una media de edad de 69,8 años. Las indicaciones para el tratamiento endovascular fueron en su mayoría pacientes con HSDC recidivados, aunque también algunos estudios incluyeron pacientes con HSDC tratados de forma primaria (sin intervención quirúrgica previa^{18,20,21}). Cuatro de los 6 estudios incluídos reportaron el tiempo de seguimiento de sus pacientes^{11,18,19,22}. Entre los estudios en los que se reporta el tiempo de seguimiento, este era variable en un amplio rango entre los 2 y los 28,3 meses.

La tasa de recurrencia fue del 6,7%, variando entre el 0 y el 12,5%, según los estudios. Los estudios con un período de seguimiento mostraron una tasa de recurrencia más alta^{11,19}. Solo Kim mostró complicaciones asociadas a la embolización de la AMM, aunque no se especifica el tipo de complicaciones que experimentaron²¹. La tasa global de complicaciones fue del 6%. Solo un estudio reporta mortalidad durante el período de seguimiento.

Discusión

Situación actual

La literatura existente acerca del resultado quirúrgico de la técnica de embolización de la AMM para el tratamiento de

Tabla 1 Resumen de los estudios incluidos en el análisis cualitativos, indicaciones y resultados de la intervención endovascular

	País del estudio	Naturaleza del estudio	N.º	Edad (media)	Indicaciones	Seguimiento (meses)	Recurrencia (%)	Complicaciones (%)
Waqas et al., 2019 ¹⁸	EE. UU.	Series de casos retrospectiva	8	63	Recurrencia: 2; tratamiento primario: 6	> 2	0	0
Saito, et al. 2019 ¹¹	Japón	Series de casos retrospectiva	8	79	Recurrencia	28,3	12,5	0
Link et al., 2019 ²⁰	EE. UU.	Series de casos retrospectiva	49	69	Recurrencia: 42; primario: 8; profilaxis: 10	NR	8,1	0
Ban et al., 2018 ¹⁹	Corea	Prospectivo no randomizado	72	69	Tratamiento primario	> 6	6,9	0
Kim, 2017 ²¹	Corea	Prospectivo no randomizado	20	74	Recurrencia o alto riesgo para cirugía	NR	1,3	10
Ishihara et al., 2007 ²²	Japón	Series de casos retrospectiva	7	NR	Recurrencia	> 15	0	0
			164	69,8			6.70731707	6%

N: número de pacientes incluidos; NR: no reportado.

los pacientes con HSDC es escasa y está mayoritariamente compuesta por reportes de casos o series clínicas carentes de randomización o seguimiento a largo plazo. Estos resultados preliminares son alentadores en el sentido de que la terapia endovascular muestra unas tasas de recurrencia inferiores a las reportadas en el tratamiento quirúrgico invasivo, con una baja tasa de complicaciones.

Entre los estudios incluidos, solo 2 de ellos son prospectivos^{19,21}, ninguno de los cuales es randomizado. Es por ello que es difícil evaluar el verdadero papel de la terapia endovascular en comparación a la historia natural en los pacientes con HSDC que no requieren una evacuación quirúrgica urgente. En el momento actual se encuentra en curso un estudio clínico randomizado prospectivo destinado a evaluar la efectividad de la terapia endovascular en el tratamiento del HSDC, así como su perfil de seguridad²³. Hasta el momento de su publicación nuestras conclusiones solo pueden ser inferidas de los estudios previos. Tanto las series clínicas no controladas, como los reportes de casos, es que los autores científicos son más propensos a publicar los resultados positivos, y hacer un resumen poco exhaustivo de las complicaciones. Por otro lado, otra de las limitaciones de esta revisión sistemática es la heterogeneidad de los estudios incluidos^{11,18–22}. La definición de la indicación de tratamiento, las diversas técnicas utilizadas y la variabilidad en el tiempo de seguimiento dificultan aún más, si cabe, el análisis. A pesar de todo lo expuesto, tras la exhaustiva investigación de la literatura existente es posible llegar a ciertos consensos y tendencias que establezcan los pilares de una investigación clínica futura respecto a la terapia endovascular de embolización en hematomas subdurales crónicos.

Indicaciones, efectividad y perfil de seguridad

Los complejos procesos fisiopatológicos implicados en el desarrollo y la evolución de los HSDC comienza con los pro-

cesos de inflamación y respuesta que tienen lugar ante un insulto externo, tales como un traumatismo craneal, incluso de baja intensidad¹⁹. Así mismo, la separación de la duramadre de la corteza cerebral puede provocar la disrupción de estructuras vasculares, fundamentalmente venosas, que se localizan entre la corteza cerebral y la duramadre^{24–26}. Los procesos de inflamación inducen la formación de tejido de granulación y la proliferación de macrófagos, que dan lugar a la proliferación de las membranas vasculares que recubren el HSDC^{26–28}. Al tiempo que tienen lugar estos procesos neoformativos, la inflamación local da lugar a la fibrinólisis del HSDC²⁹, lo que determina un aumento de la producción de factores angiogénicos, dando lugar al sangrado y microfiltrado de pequeños capilares que se han formado en las membranas que recubren al HSDC²⁴.

En base a estos mecanismos fisiopatológicos, se han propuesto varias terapias no quirúrgicas para su tratamiento con un efecto limitado para un reducido número de pacientes^{30–33}. La evacuación quirúrgica sigue siendo, no obstante, la primera opción terapéutica en la mayoría de casos⁹.

Recientemente, la embolización de la AMM surgió como alternativa al tratamiento quirúrgico en pacientes con HSDC recidivantes^{10,13–16,22}. La AMM es una rama de la arteria maxilar interna, encargada de irrigar los huesos frontal, temporal y parietal, así como las cubiertas durales adyacentes. Del mismo modo, varios estudios de imagen y microbiológicos avanzados han dejado evidencia de que las membranas fibrovasculares del HSDC, responsables de la perpetuación y la recidiva de HSDC, están irrigadas por ramas meníngeas, fundamentalmente de ramas procedentes de la AMM^{11,12,19,34,35}. El objetivo, por tanto, de la embolización de ramas de la AMM será el de devascularizar las membranas fibrovasculares hasta tal punto de que el equilibrio entre la producción y la reabsorción del hematoma subdural se desvíe hacia la reabsorción y la ulterior resolución del hematoma⁵. Motivada por los resultados positivos

iniciales, la indicación de terapia endovascular pronto se extendió como tratamiento primario en pacientes con HSDC (sin evacuación quirúrgica previa) y en pacientes con un alto riesgo para la cirugía y una sedación general^{9,19-21}. No obstante, a día de hoy aun se desconoce el verdadero perfil de seguridad y cuáles son los pacientes que obtendrían un mayor beneficio de la técnica³⁶.

En este sentido, en la comunidad científica debemos a Ban et al. el estudio más exhaustivo hasta la fecha¹⁹. En una serie prospectiva de 72 HSDC tratados con técnica endovascular, los autores compararon sus resultados con los de una serie histórica del mismo centro tratados de forma convencional (evacuación quirúrgica) o de manera conservadora. La embolización endovascular de la AMM arrojó unos resultados significativamente favorables, con una tasa de éxito a los 6 meses del 99%, en comparación con el 82 y el 17% obtenidos con la evacuación quirúrgica y el manejo conservador, respectivamente. Por su parte, Kim²¹ obtuvo resultados similares en su serie prospectiva con una tasa de recurrencia significativamente menor para los pacientes abordados mediante terapia endovascular en comparación con aquellos pacientes que fueron sometidos a una evacuación quirúrgica (34 vs 5%). En un reciente metaanálisis, la tasa de recurrencia era de hasta 10 veces superior en el grupo de evacuación quirúrgica³⁷.

En cualquier caso, la definición de éxito y recidiva es heterogénea a través de los estudios, y algunas veces puede resultar confusa. Por ejemplo, Waqas et al. especifican el éxito total de la técnica endovascular al no obtener ninguna recidiva en el seguimiento, si bien sí señalan que en 2 de los 8 pacientes incluidos, la resolución del hematoma fue parcial, mientras que en solo 3 la resolución fue completa¹⁸. Por otro lado, Ban et al. definieron «éxito» como la ausencia de recidiva a los 6 meses¹⁹. Además, hemos observado ciertas asimetrías en el análisis basal de la muestra en varios de estudios citados anteriormente^{19,21}, tanto en la proporción de pacientes que estaban bajo tratamiento antiagregante como en la proporción de hematomas bilaterales. Esta heterogeneidad muestra que los resultados deben interpretarse de forma cuidadosa. Igualmente, el período de seguimiento varía enormemente entre los estudios, y en algunos casos podemos indicar que es insuficiente o no está descrito, especialmente si se pretende evaluar la recurrencia^{20,21}. En este sentido, Waqas et al.¹⁸ siguieron a sus pacientes por un tiempo mínimo de 2 meses. Si bien la metodología puede ser adecuada desde el punto de vista estadístico, no es aplicable para evaluar la recurrencia en HSDC, puesto que estos tienen su mayor período de recurrencia en los primeros 6 meses³⁸.

Algo que nos ha llamado especialmente la atención es que la tasa de complicación asociada a la terapia endovascular sea del 6%. De hecho, únicamente el estudio de Kim reportó 2 complicaciones directamente asociadas al procedimiento quirúrgico²¹. Dicho dato resulta dudoso, especialmente si consideramos que la tasa de complicaciones, incluso en los casos de la angiografía diagnóstica asciende hasta el 2,6% en algunos casos^{39,40} y que la mortalidad en pacientes con HSDC a los 30 días y 6 meses es del 3,2 y del 26,3, respectivamente^{41,42}. Esta disonancia puede estar determinada por el corto período de seguimiento, así como por el inherente riesgo de sesgo de publicación. Resulta llamativo, por ejemplo, que Link²⁰ presentara una mortalidad del

6%, sin embargo, hacen la aclaración de que dicha mortalidad ocurrió después de los primeros 30 días y no la contabilizan como complicación o mortalidad asociada al procedimiento.

Propiedades técnicas, ventajas y limitaciones de la embolización endovascular de la arteria meníngea media

Lo que sí parece consistente, es que el beneficio de la técnica endovascular, en tanto en cuanto su efecto terapéutico se basa en disminuir el aporte y la producción del HSDC, requiere de un período ventana para poder hacerse evidente desde el punto de vista clínico y radiológico. Ban et al. trataron 27 HSDC asintomáticos con un grosor de más de 1 cm¹⁹. El 97,8% de los pacientes mostraron una resolución completa de su hematoma al seguimiento a los 6 meses¹⁹. En cambio, la evacuación quirúrgica es capaz de aliviar el efecto masa en el mismo momento de la cirugía¹. Parece lógico pensar, por consiguiente, que la embolización de la AMM como único tratamiento en pacientes con un gran efecto masa y un rápido deterioro neurológico no es la mejor alternativa, y el paciente requerirá de otras técnicas más efectivas en un corto período de tiempo, tales como la evacuación quirúrgica a través de trépanos. La embolización de la AMM sí puede resultar especialmente beneficiosa, en cambio, en pacientes que han presentado una recidiva y se encuentran estables desde el punto de vista neurológico^{21,43}. A fin de reducir el riesgo de recurrencia, también se ha utilizado la terapia endovascular y embolización de AMM de manera profiláctica en pacientes que han sido sometidos a evacuación quirúrgica de su HSDC^{18,20}.

Además, la terapia endovascular, cuando se usa PVA puede realizarse con sedación ligera, disminuyendo el riesgo anestésico en pacientes con un mayor número de comorbilidades^{5,20,21,43}. Otra de las ventajas de la embolización endovascular sobre el tratamiento quirúrgico, es que los pacientes intervenidos mediante técnica endovascular no precisan de revertir la anticoagulación y de hecho pueden mantener la misma terapia anticoagulante y antiagregante⁵. El grupo de trabajo de Ban et al.¹⁹ mostró que la mayoría de complicaciones asociadas al procedimiento quirúrgico se debían a accidentes vasculares isquémicos que ocurrían con mayor frecuencia en pacientes a los que se le había cortado la terapia anticoagulante.

Perspectiva

Queda patente la necesidad de evaluar, desde un punto de vista científico basado en una evidencia más robusta, el verdadero grado de efectividad de la técnica, así como sus potenciales complicaciones y limitaciones³⁶. Será además preciso establecer los pacientes en los cuales la técnica repercutirá en un mayor porcentaje de beneficios, con una limitación del riesgo.

Con la introducción de la terapia endovascular, el tratamiento de los HSDC se convierte en multidisciplinar, donde más que por un único procedimiento «apto-para-todo», se deberá abogar por escoger el tratamiento más adecuado para cada caso teniendo en cuenta las condiciones personales de cada paciente. Las múltiples variables que entran

en juego, la avanzada edad de los pacientes, la potencial comorbilidad en estos pacientes hacen que sea difícil establecer guías clínicas homogéneas, sino que más bien cada caso deberá ser evaluado de forma individual. En cualquier caso, la terapia endovascular abre una puerta al tratamiento de los HSDC con unos resultados prometedores, los cuales deseamos se aclaren en los años sucesivos.

Conclusión

A pesar de que el *gold standard* en el tratamiento de los HSDC sigue siendo la evacuación quirúrgica a través de trépanos, la revisión de la literatura actual sugiere que la embolización de la AMM es una terapia válida en algunos casos seleccionados de pacientes con HSDC. Aún pendiente de la finalización de estudios clínicos randomizados y a riesgo de que algunas de nuestras conclusiones estén bajo el efecto de ciertos sesgos de publicación, las series clínicas actuales indican una tasa de recidiva y complicaciones relativamente limitada.

Será necesario, por tanto, establecer las indicaciones y limitaciones de las técnicas actuales, teniendo en cuenta la situación funcional del paciente, el estado de salud previo, la capacidad de tolerar un procedimiento anestésico y la función neurológica entre otras. La embolización endovascular de la AMM es una alternativa eficaz en pacientes con poca sintomatología neurológica, con una pobre situación de salud previa (dado que pueden intervenir con sedación ligera) o cuando se trata de una recidiva del HSDC.

Financiación

Los autores del presente manuscrito no reportan ninguna financiación, personal o institucional, en el uso de medicación, material o dispositivos que se describen en él.

Conflicto de intereses

Los autores del presente manuscrito no reportan ningún tipo de conflicto de intereses.

Bibliografía

- Almenawer SA, Farrokhyar F, Hong C, Alhazzani W, Manojranjan B, Yarascavitch B, et al. Chronic subdural hematoma management: A systematic review and meta-analysis of 34,829 patients. *Ann Surg*. 2014;259:449–57.
- Abe Y, Maruyama K, Yokoya S, Noguchi A, Sato E, Nagane M, et al. Outcomes of chronic subdural hematoma with preexisting comorbidities causing disturbed consciousness. *J Neurosurg*. 2017;126:1042–6.
- de Araújo Silva DO, Matis GK, Costa LF, Kitamura MAP, de Carvalho Junior EV, de Moura Silva M, et al. Chronic subdural hematomas and the elderly: Surgical results from a series of 125 cases: Old «horses» are not to be shot! *Surg Neurol Int*. 2012;3:150.
- Balsler D, Farooq S, Mehmood T, Reyes M, Samadani U. Actual and projected incidence rates for chronic subdural hematomas in United States Veterans Administration and civilian populations. *J Neurosurg*. 2015;123:1209–15.
- Fiorella D, Arthur AS. Middle meningeal artery embolization for the management of chronic subdural hematoma. *J Neurointerv Surg*. 2019;11:912–5.
- Javadi A, Amirjamshidi A, Aran S, Hosseini SH. A randomized controlled trial comparing the outcome of burr-hole irrigation with and without drainage in the treatment of chronic subdural hematoma: A preliminary report. *World Neurosurg*. 2011;75:731–6, discussion 620-623.
- Watanabe S, Kato N, Sato M, Aiyama H, Fujiwara Y, Goto M, et al. Treatment Outcomes of Burr-Hole Surgery for Chronic Subdural Hematoma in the Elderly Living Beyond Life Expectancy: A Study Comparing Cure Recurrence, and Complications in Patients Aged ≥ 80 Years versus ≤ 79 Years. *World Neurosurg*. 2019;132:e812–9.
- Yang W, Huang J. Chronic Subdural Hematoma: Epidemiology and Natural History. *Neurosurg Clin N Am*. 2017;28:205–10.
- Martinez-Perez R, Tsimpas A, Rayo N, Cepeda S, Lagares A. Role of the patient comorbidity in the recurrence of chronic subdural hematomas. *Neurosurg Rev*. 2020, <http://dx.doi.org/10.1007/s10143-020-01274-7>.
- Mandai S, Sakurai M, Matsumoto Y. Middle meningeal artery embolization for refractory chronic subdural hematoma. Case report. *J Neurosurg*. 2000;93:686–8.
- Saito H, Tanaka M, Hadeishi H. Angiogenesis in the Septum and Inner Membrane of Refractory Chronic Subdural Hematomas: Consideration of Findings after Middle Meningeal Artery Embolization with Low-concentration n-butyl-2-cyanoacrylate. *NMC Case Rep J*. 2019;6:105–10.
- Entezami P, Boulos A, Paul A, Nourollahzadeh E, Dalfino J. Contrast enhancement of chronic subdural hematomas after embolization of the middle meningeal artery. *Interv Neuroradiol*. 2019;25:596–600.
- Hirai S, Ono J, Odaki M, Serizawa T, Nagano O. Embolization of the Middle Meningeal Artery for Refractory Chronic Subdural Haematoma Usefulness for Patients under Anticoagulant Therapy. *Interv Neuroradiol*. 2004;2(Suppl 10):S101–4.
- Mino M, Nishimura S, Hori E, Kohama M, Yonezawa S, Midorikawa H, et al. Efficacy of middle meningeal artery embolization in the treatment of refractory chronic subdural hematoma. *Surg Neurol Int*. 2010;1:78.
- Chihara H, Imamura H, Ogura T, Adachi H, Imai Y, Sakai N. Recurrence of a Refractory Chronic Subdural Hematoma after Middle Meningeal Artery Embolization That Required Craniotomy. *NMC Case Rep J*. 2014;1:1–5.
- Tempaku A, Yamauchi S, Ikeda H, Tsubota N, Furukawa H, Maeda D, et al. Usefulness of interventional embolization of the middle meningeal artery for recurrent chronic subdural hematoma: Five cases and a review of the literature. *Interv Neuroradiol*. 2015;21:366–71.
- Moher D, Liberati A, Tetzlaff J, Altman DG. PRISMA Group. Preferred reporting items for systematic reviews and meta-analyses: The PRISMA statement. *J Clin Epidemiol*. 2009;62:1006–12.
- Waqas M, Vakhari K, Weimer PV, Hashmi E, Davies JM, Siddiqui AH. Safety and Effectiveness of Embolization for Chronic Subdural Hematoma: Systematic Review and Case Series. *World Neurosurg*. 2019;12:228–36.
- Ban SP, Hwang G, Byoun HS, Kim T, Lee SU, Bang JS, et al. Middle Meningeal Artery Embolization for Chronic Subdural Hematoma. *Radiology*. 2018;286:992–9.
- Link TW, Boddu S, Paine SM, Kamel H, Knopman J. Middle Meningeal Artery Embolization for Chronic Subdural Hematoma: A Series of 60 Cases. *Neurosurgery*. 2019;85:801–7.
- Kim E. Embolization Therapy for Refractory Hemorrhage in Patients with Chronic Subdural Hematomas. *World Neurosurg*. 2017;101:520–7.

22. Ishihara H, Ishihara S, Kohyama S, Yamane F, Ogawa M, Sato A, et al. Experience in endovascular treatment of recurrent chronic subdural hematoma. *Interv Neuroradiol*. 2007;13(Suppl 1):S141–4.
23. Osbun J. ClinicalTrials.gov Identifier: NCT04065113 Middle Meningeal Artery (MMA) Embolization for Patients With Chronic Subdural Hematoma (CSDH). Bethesda (MD): National Library of Medicine (US). 2019.
24. Santarius T, Kirkpatrick PJ, Koliass AG, Hutchinson PJ. Working toward rational and evidence-based treatment of chronic subdural hematoma. *Clin Neurosurg*. 2010;57:112–22.
25. Koliass AG, Edlmann E, Thelin EP, Bulters D, Holton P, Suttner N, et al. Dexamethasone for adult patients with a symptomatic chronic subdural haematoma (Dex-CSDH) trial: Study protocol for a randomised controlled trial. *Trials*. 2018;19:670.
26. Haines DE, Harkey HL, al-Mefty O. The «subdural» space: A new look at an outdated concept. *Neurosurgery*. 1993;32:111–20.
27. Frati A, Salvati M, Mainiero F, Ippoliti F, Rocchi G, Raco A, et al. Inflammation markers and risk factors for recurrence in 35 patients with a posttraumatic chronic subdural hematoma: A prospective study. *J Neurosurg*. 2004;100:24–32.
28. Stanicic M, Aasen AO, Pripp AH, Lindegaard KF, Ramm-Petersen J, Lyngstadaas SP, et al. Local and systemic pro-inflammatory and anti-inflammatory cytokine patterns in patients with chronic subdural hematoma: A prospective study. *Inflamm Res*. 2012;61:845–52.
29. Ito H, Yamamoto S, Komai T, Mizukoshi H. Role of local hyperfibrinolysis in the etiology of chronic subdural hematoma. *J Neurosurg*. 1976;45:26–31.
30. Berghauer Pont LME, Dirven CMF, Dippel DWJ, Verweij BH, Dammers R. The role of corticosteroids in the management of chronic subdural hematoma: A systematic review. *Eur J Neurol*. 2012;19:1397–403.
31. Sun TFD, Boet R, Poon WS. Non-surgical primary treatment of chronic subdural haematoma: Preliminary results of using dexamethasone. *Br J Neurosurg*. 2005;19:327–33.
32. Qiu S, Zhuo W, Sun C, Su Z, Yan A, Shen L. Effects of atorvastatin on chronic subdural hematoma: A systematic review. *Medicine (Baltimore)*. 2017;96:e7290.
33. Poulsen FR, Munthe S, S e M, Halle B. Perindopril and residual chronic subdural hematoma volumes six weeks after burr hole surgery: A randomized trial. *Clin Neurol Neurosurg*. 2014;123:4–8.
34. Killeffer JA, Killeffer FA, Schochet SS. The outer neomembrane of chronic subdural hematoma. *Neurosurg Clin N Am*. 2000;11:407–12.
35. Yamashita T, Yamamoto S. How do vessels proliferate in the capsule of a chronic subdural hematoma? *Neurosurgery*. 1984;15:672–8.
36. Court J, Touchette CJ, Iorio-Morin C, Westwick HJ, Belzile F, Effendi K. Embolization of the Middle meningeal artery in chronic subdural hematoma - A systematic review. *Clin Neurol Neurosurg*. 2019;186:105464.
37. Srivatsan A, Mohanty A, Nascimento FA, Hafeez MU, Srinivasan VM, Thomas A, et al. Middle Meningeal Artery Embolization for Chronic Subdural Hematoma: Meta-Analysis and Systematic Review. *World Neurosurg*. 2019;122:613–9.
38. Wang S, Ma Y, Zhao X, Yang C, Gu J, Weng W, et al. Risk factors of hospital mortality in chronic subdural hematoma: A retrospective analysis of 1117 patients, a single institute experience. *J Clin Neurosci*. 2019;67:46–51.
39. Willinsky RA, Taylor SM, TerBrugge K, Farb RI, Tomlinson G, Montanera W. Neurologic complications of cerebral angiography: Prospective analysis of 2,899 procedures and review of the literature. *Radiology*. 2003;227:522–8.
40. Kaufmann TJ, Huston J, Mandrekar JN, Schleck CD, Thielen KR, Kallmes DF. Complications of diagnostic cerebral angiography: Evaluation of 19,826 consecutive patients. *Radiology*. 2007;243:812–9.
41. Miranda LB, Braxton E, Hobbs J, Quigley MR. Chronic subdural hematoma in the elderly: Not a benign disease. *J Neurosurg*. 2011;114:72–6.
42. Alford EN, Rotman LE, Erwood MS, Oster RA, Davis MC, Pittman HBC, et al. Development of the Subdural Hematoma in the Elderly (SHE) score to predict mortality. *J Neurosurg*. 2019;12:1–7.
43. Hashimoto T, Ohashi T, Watanabe D, Koyama S, Namatame H, Izawa H, et al. Usefulness of embolization of the middle meningeal artery for refractory chronic subdural hematomas. *Surg Neurol Int*. 2013;4:104.