




# NEUROLOGÍA

[www.elsevier.es/neurologia](http://www.elsevier.es/neurologia)



## CARTA AL EDITOR

### Síndrome CLIPPERS. A propósito de un caso

#### CLIPPERS syndrome: A case report

*Sr. Editor:*

Presentamos el caso de un varón de 44 años, con antecedentes personales de linfocitosis hemofagocítica primaria (portador homocigótico de mutación Ala91Val), resuelta tras esplenectomía. Presenta un cuadro de inicio brusco y curso progresivo, de 2 meses de evolución, de sensación de adormecimiento y hormigueo en ambas plantas de los pies, rigidez en las piernas que se desencadena con la actividad física y sensación de inestabilidad. Además, desde hace 48 h, asocia adormecimiento y hormigueo de ambas palmas. Niega antecedentes epidemiológicos de interés.

En la exploración física destacan, en miembros inferiores, unos reflejos osteotendinosos vivos y difusos, reflejos aquileos clonoides inagotables, reflejo cutáneo-plantar extensor bilateralmente y espasticidad, así como hipoestesia tactoalgésica en ambas plantas de los pies, dismetría en la prueba talón-rodilla con el miembro inferior derecho y marcha atáxica, con Romberg negativo.

Se realiza un estudio neurofisiológico con electromiograma, potenciales de conducción y estimulación cortical, con tiempos de conducción motora prolongados en miembros inferiores con predominio derecho; y una resonancia magnética cerebral (fig. 1) y de columna completa, donde se observa, en la secuencia T2-FLAIR, la presencia de incontables focos puntiformes de alteración de señal de predominio en pedúnculos cerebelosos medios, protuberancia y haces córtico-espinales de predominio izquierdo, que realzan tras la administración de contraste paramagnético intravenoso.

Se completa el estudio con análisis sanguíneo con resultados en rango de normalidad, serologías de VIH, sífilis, *Borrelia*, *Brucella*, HTLV-1, citomegalovirus, virus de la familia herpes, virus de hepatitis B y C, todas ellas negativas y estudio de autoinmunidad sin alteración. Se lleva a cabo una punción lumbar donde destaca una pleocitosis linfocítica, a expensas de linfocitos T-CD4, con proteinorraquia, descartando la presencia de células tumorales o enfermedad infecciosa del sistema nervioso central. Los anticuerpos onconeuronales y anti-neuropilo fueron negativos en LCR y

suelo. Se realiza un PET corporal para descartar la presencia de una enfermedad linfomatosa, inflamatoria o tumoral sistémica, que resulta normal.

Ante la fluctuación neurológica reciente, se decide iniciar tratamiento con metilprednisolona 1 g/día durante 5 días por vía intravenosa, seguido de prednisona 1 mg/kg/día por vía oral en pauta lentamente descendente. Tras 72 h de inicio del tratamiento, el paciente presenta una mejoría de la debilidad y rigidez, y desaparece la inestabilidad de la marcha.

Pasado un mes, y con una dosis actual de prednisona de 0,5 mg/kg/día el paciente acude a revisión en consulta. Se realiza una RM cerebral y de columna completa de control, donde se observa la desaparición de la totalidad de las lesiones puntiformes hiperintensas objetivadas previamente en T2-FLAIR, no observando, asimismo, lesiones captantes de contraste en la secuencia con gadolinio (fig. 2).

En este momento, y habiendo descartado otra enfermedad sistémica, el paciente es diagnosticado de un síndrome *Chronic Lymphocytic Inflammation with Pontine Perivascular Enhancement Responsive to Steroids* (CLIPPERS).

El síndrome CLIPPERS es una enfermedad de origen incierto, descrita por primera vez en el año 2010 por Pittock et al.<sup>1</sup>, y desde entonces hay publicados aproximadamente 60 casos en todo el mundo<sup>2,3</sup>. Su incidencia es desconocida y afecta predominantemente a varones, con una mediana de 50 años<sup>2</sup>.

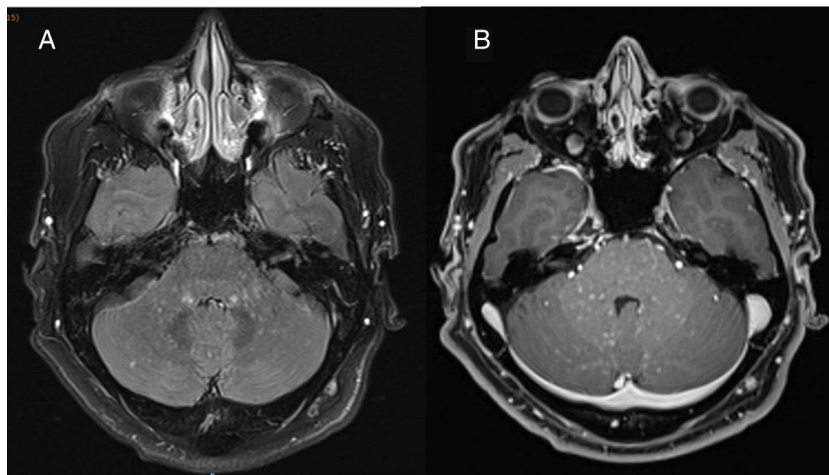
Clínicamente, la presentación puede ser muy variada, aunque los síntomas más frecuentes son la diplopía, la marcha atáxica y la espasticidad<sup>4</sup>. En general, se deben descartar otras entidades diferenciales, destacando en los estudios únicamente una hiperproteinorraquia y pleocitosis linfocítica a expensas de linfocitos T-CD4<sup>1</sup>.

Los criterios diagnósticos de CLIPPERS están formados por la suma de una afectación clínica neurológica subaguda con signos en la exploración física compatibles con lesión troncoencefálica, así como una imagen radiológica característica. Típicamente, la RM cerebral muestra la presencia de lesiones puntiformes (< 3 mm de diámetro) hiperintensas en T2-FLAIR (imagen en *sal y pimienta*), que realzan tras contraste con gadolinio, con ausencia de efecto de masa perilesional, predominantemente localizadas bilateralmente en protuberancia, cerebelo y más raramente en médula espinal<sup>5</sup>. Dentro de los criterios diagnósticos, se exige la respuesta completa radiológica tras altas dosis

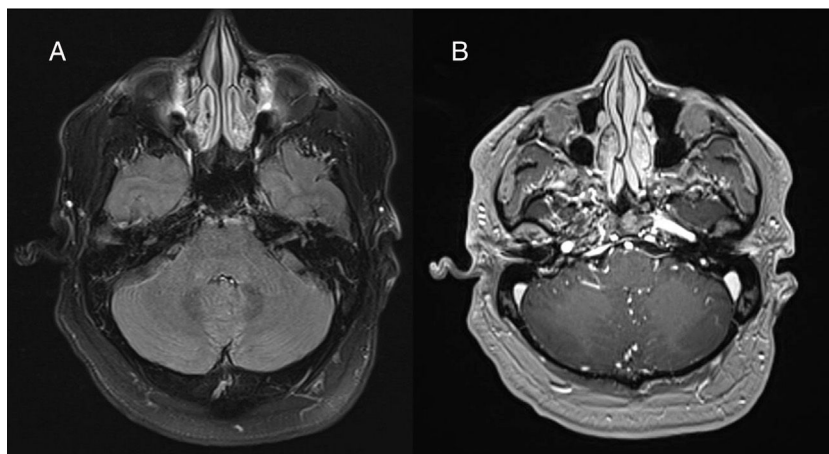
<https://doi.org/10.1016/j.nrl.2019.11.002>

0213-4853/© 2019 Sociedad Española de Neurología. Publicado por Elsevier España, S.L.U. Este es un artículo Open Access bajo la licencia CC BY-NC-ND (<http://creativecommons.org/licenses/by-nc-nd/4.0/>).

Cómo citar este artículo: Esparragosa Vázquez I, et al. Síndrome CLIPPERS. A propósito de un caso. Neurología. 2020. <https://doi.org/10.1016/j.nrl.2019.11.002>



**Figura 1** Imagen axial de la resonancia magnética cerebral 3 teslas (A y B) realizada en el momento del diagnóstico, previa al inicio del tratamiento. A) Se observan incontables focos puntiformes de alteración de señal < 3 mm de diámetro, con imagen en «sal y pimienta» en secuencia T2-FLAIR de predominio infratentorial especialmente en pedúnculos cerebelosos medios y protuberancia, con ausencia de efecto de masa perilesional. B) Realce homogéneo tras contraste paramagnético intravenoso con gadolinio de todos los focos puntiformes vistos en la secuencia de T2-FLAIR.



**Figura 2** Imagen axial de resonancia magnética cerebral 3 teslas (A y B), realizada tras un mes de tratamiento esteroideo a una dosis de prednisona de 1 mg/kg/día en pauta descendente. A) Secuencia T2-FLAIR donde se aprecia la total desaparición de las lesiones hiperintensas previamente descritas, localizadas especialmente en pedúnculos cerebelosos medios y protuberancia. B) Tras contraste intravenoso con gadolinio, no se objetivan lesiones captantes patológicas.

de corticoterapia, así como la ausencia de un diagnóstico alternativo<sup>1,5</sup>. La realización de una biopsia del sistema nervioso central solo estaría indicada si algunos de los hallazgos previos fueran atípicos. En estos casos, el estudio anatómico-patológico muestra únicamente infiltrados linfohistiocitarios perivasculares, con predominio de linfocitos CD4 positivos<sup>1</sup>.

Actualmente, la patogénesis del CLIPPERS continúa siendo un enigma (podría ser respuesta inflamatoria a otra enfermedad, tener un origen autoinmune, o bien ser una variante de estirpe linfomatoide).

Típicamente, esta enfermedad responde a corticoterapia de forma precoz, siendo un régimen adecuado el tratamiento con bolus de metilprednisolona 1 g/día durante 3-5 días, seguido de prednisona a dosis de 1 mg/kg/día en pauta lentamente descendente, aunque la dosis y la duración óptima del tratamiento no está bien establecida<sup>1,5,6</sup>. Según

la literatura, los pacientes presentan recurrencias tras la reducción del tratamiento esteroideo inferior a 20 mg/día de prednisona<sup>5,6</sup>, siendo imprescindible iniciar un fármaco inmunosupresor ahorrador de corticoides de mantenimiento durante el descenso corticoideo, para evitar la aparición de nuevos brotes, que aumenten la carga de enfermedad y, por lo tanto, la discapacidad<sup>1,5,7</sup>. Se han llevado a cabo ensayos clínicos no aleatorizados en pacientes con diagnóstico de CLIPPERS, en los que se observa una respuesta completa, con ausencia de progresión de la enfermedad, con tratamiento de mantenimiento con metotrexato, azatioprina y ciclofosfamida<sup>5</sup>, si bien es cierto que sería necesario realizar un estudio aleatorizado que compare la efectividad terapéutica.

En los casos de recurrencia clínica o radiológica a pesar de tratamiento inmunosupresor a una dosis adecuada, habría

que realizar una reevaluación completa para descartar un diagnóstico alternativo<sup>5,7</sup>.

## Bibliografía

1. Pittock SJ, Debruyne J, Krecke KN, Giannini C, Van den Aemele J, De Herdt V, et al. Chronic lymphocytic inflammation with pontine perivascular enhancement responsive to steroids (CLIPPERS). *Brain*. 2010;133:2626–34.
2. Taieb G, Allou T, Labauge P. Therapeutic approaches in CLIPPERS. *Curr Treat Options Neurol*. 2017;19:17.
3. Dudesek A, Rimmele F, Tesar S, Kolbaske S, Rommer PS, Benecke R, et al. CLIPPERS: Chronic Lymphocytic Inflammation With Pontine Perivascular Enhancement Responsive to Steroids Review of an increasingly recognized entity within the spectrum of inflammatory central nervous system disorders. *Clin Exp Immunol*. 2014;175:425–38.
4. Reddy SM, Lath R, Swain M, Ranjan A. Chronic Lymphocytic Inflammation With Pontine Perivascular Enhancement Responsive to Steroids (CLIPPERS): A case report and review of literature. *Ann Indian Acad Neurol*. 2015;18:345–7.
5. Tobin WO, Guo Y, Krecke KN, Parisi JE, Lucchinetti CF, Pittock SJ, et al. Criteria for chronic lymphocytic inflammation with pontine perivascular enhancement responsive to steroids (CLIPPERS). *Brain*. 2017;140:2415–25.
6. Hosaka T, Nakamagoe K, Tozaka N, Aizawa S, Tamaoka A. Steroid pulse therapy of radiological disease activity without clinical relapse in CLIPPERS. *Neurol Sci*. 2019, <http://dx.doi.org/10.1007/s10072-019-04064-2>.
7. Simon NG, Parrat JD, Barnett MH, Buckland ME, Gupta R, Hayes MW, et al. Expanding the clinical, radiological and neuropathological phenotype of Chronic Lymphocytic Inflammation With Pontine Perivascular Enhancement Responsive to Steroids (CLIPPERS). *J Neurol Neurosurg Psychiatry*. 2012;83:15–22.

I. Esparragosa Vázquez\*, R. Valentí-Azcárate,  
J. Gállego Pérez-Larraya y M. Riverol Fernández

*Departamento de Neurología, Clínica Universidad de Navarra, Pamplona, Navarra, España*

\*Autor para correspondencia.  
Correo electrónico: [iesparragos@unav.es](mailto:iesparragos@unav.es)  
(I. Esparragosa Vázquez).