

SPECT cerebral de perfusión con ^{99m}Tc -HMPAO en el diagnóstico y seguimiento de la encefalitis con anticuerpos contra el receptor NMDA



Brain perfusion SPECT with ^{99m}Tc -HMPAO in the diagnosis and follow-up of patients with anti-NMDA receptor encephalitis

Sr. Editor:

Las encefalitis contra el receptor de membrana para el N-metil-D-aspartato (NMDAR) fueron descritas en el año 2007, siendo las más frecuentes entre las de origen autoinmune mediadas por anticuerpos extracelulares¹. Su pronóstico mejora con la instauración de inmunoterapia agresiva precoz, por lo que su diagnóstico etiológico es fundamental, basado en la determinación sérica y en el líquido cefalorraquídeo (LCR) del autoanticuerpo anti-NMDAR². La resonancia magnética (RM) cerebral suele ser normal o con alteraciones leves³. Dada la inespecificidad de la sintomatología y el frecuente inicio subagudo de los síntomas en esta enfermedad, el SPECT cerebral de perfusión con

^{99m}Tc -HMPAO puede ser de utilidad al diagnóstico, al descartar otras enfermedades y orientar por sus hallazgos al diagnóstico de una encefalitis. No obstante, los hallazgos del SPECT en esta entidad son variables, habitualmente afectando uni o bilateralmente al lóbulo temporal^{4,5}, pudiendo estar otras áreas afectadas, como el lóbulo frontal^{3,6}. Presentamos el caso de un varón de 34 años que ingresó por trastorno del lenguaje progresivo de 2 semanas de evolución, agravado en los últimos días. En la exploración se objetivó un cuadro afásico con alexia y acalculia, y manifestaciones neuropsiquiátricas (episodios de delirio y agitación). Como antecedente, a los 14 años había sufrido un episodio de epilepsia refractaria, catalogado como encefalitis de Rasmussen, sin secuelas neurológicas. Al ingreso, un electroencefalograma mostró actividad lenta focal bifronto-temporal, de predominio izquierdo y grado moderado, sin evidencia de estatus epiléptico. Una tomografía computarizada (TC) de cráneo y una RM cerebral fueron normales. Ante la sospecha de una encefalitis límbica, se realizó un SPECT cerebral de perfusión con ^{99m}Tc -HMPAO, mostrando hiperperfusión en córtex temporal izquierdo, y de menor intensidad y extensión en el derecho, compatible con dicha sospecha (fig. 1A y C). La determinación de anticuerpos anti-NMDAR en LCR resultó positiva. Una TC toracoabdominal y pélvica, y marcadores tumorales séricos normales descartaron un origen paraneoplásico. Con el diagnóstico

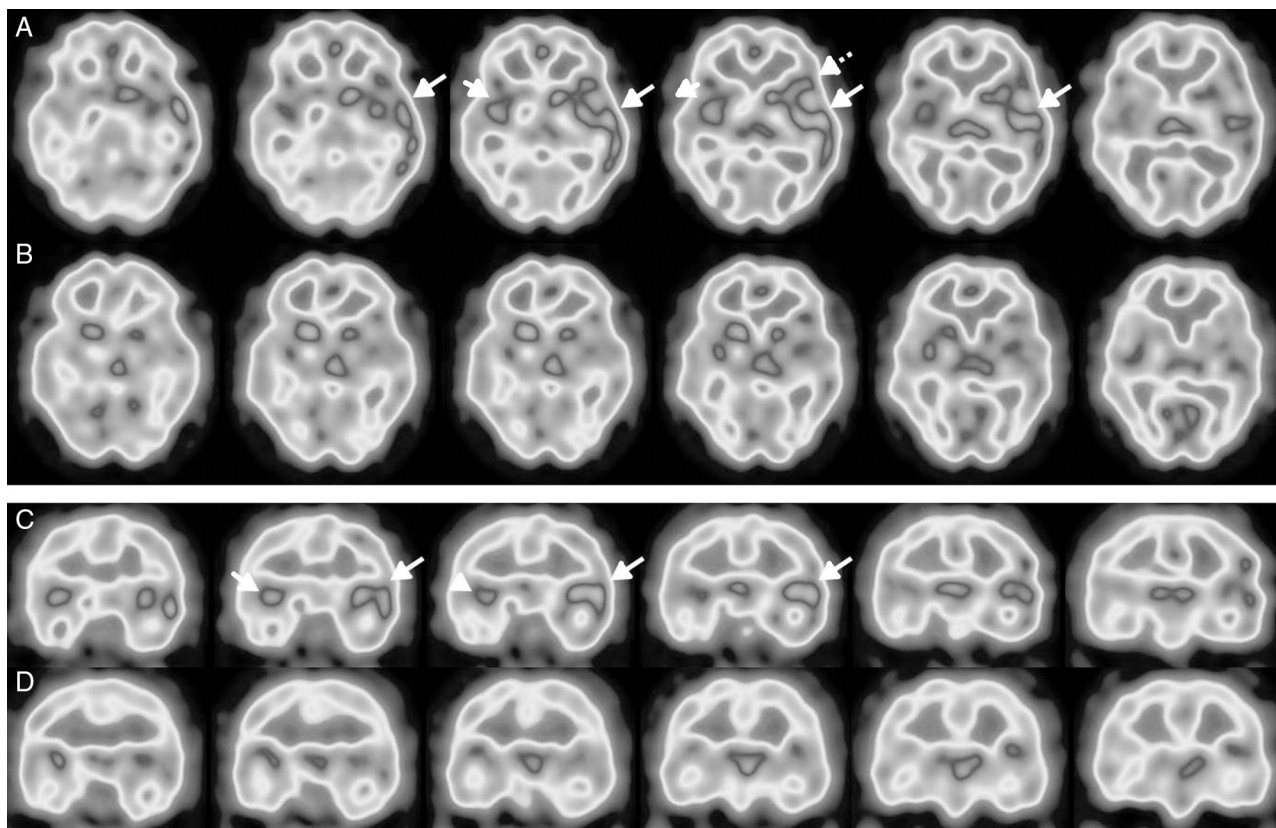


Figura 1 Selección de cortes transversales (A) y coronales (C) del SPECT cerebral de perfusión con ^{99m}Tc -HMPAO realizado al diagnóstico, mostrando perfusión incrementada en el córtex temporal izquierdo (flechas largas), de predominio súpero-lateral e insular, y con extensión al área fronto-temporal adyacente (área de Broca) (flecha discontinua), e hiperperfusión de menor extensión y cuantía en el temporal derecho (flechas cortas). En los cortes transversales (B) y coronales (D), del estudio de control realizado a los 5 meses, se objetiva normalización casi completa de la perfusión cerebral.

de encefalitis autoinmune anti-NMDAR no paraneoplásica, se pautaron corticoides, inmunoglobulinas y rituximab. La evolución clínica fue muy errática, persistiendo el trastorno del lenguaje y las manifestaciones neuropsiquiátricas, con un empeoramiento motor (mioclonías y rigidez, sin foco epileptógeno claro), asociando también clínica disautonómica, pautándose ciclofosfamida con mejoría progresiva de la clínica neurológica. El SPECT cerebral de control realizado 5 meses tras el cuadro inicial mostró una desaparición prácticamente completa de las alteraciones previas (fig. 1B y D), concordante con otras publicaciones donde el tratamiento exitoso de esta encefalitis se reflejó en la desaparición o mejoría de los hallazgos en SPECT de perfusión cerebral^{3,4} o en tomografía por emisión de positrones (PET) con ¹⁸F-FDG⁷. Resaltar el papel que el SPECT perfusión tuvo en el apoyo al diagnóstico de esta encefalitis, ya que la sintomatología inicial era bastante atípica al tratarse de una alteración predominante del lenguaje de evolución subaguda, que podría haber sugerido otras posibilidades diagnósticas.

Bibliografía

1. Dalmau J, Lancaster E, Martínez-Hernández E, Rosenfeld MR, Balice-Gordon R. Clinical experience and laboratory investigations in patients with anti-NMDAR encephalitis. *Lancet Neurol.* 2011;10:63–74.
2. Titulaer MJ, McCracken L, Gabilondo I, Armangué T, Glaser C, Iizuka T, et al. Treatment and prognostic factors for long-term outcome in patients with anti-NMDA receptor encephalitis: An observational cohort study. *Lancet Neurol.* 2013;12:157–65.
3. Llorens V, Gabilondo I, Gómez-Esteban JC, Agúndez M, Mendibe M, Bergara JC, et al. Abnormal multifocal cerebral blood flow

- on Tc-99m HMPAO SPECT in a patient with anti-NMDA-receptor encephalitis. *J Neurol.* 2010;257:1568–9.
4. Yoshino A, Kimura Y, Miyazaki M, Ogawa T, Matsumoto A, Nomura S, et al. Limbic encephalitis with autoantibodies against the glutamate receptor epsilon 2 mimicking temporal lobe epilepsy. *Psychiatry Clin Neurosci.* 2007;61:335.
 5. Miyazaki M, Yoshino A, Teraishi T, Nomura S, Nemoto H, Takahashi Y. Encephalitis of unknown etiology with anti-GluR epsilon2 autoantibody, showing divergent neuroradiologic and clinical findings. *Eur Neurol.* 2007;57:111–3.
 6. Iizuka T, Sakai F, Ide T, Monzen T, Yoshii S, Iigaya M, et al. Anti-NMDA receptor encephalitis in Japan: Long-term outcome without tumor removal. *Neurology.* 2008;70:504–11.
 7. Probasco JC, Benavides DR, Ciarallo A, Sanin BW, Wabulya A, Bergery GK, et al. Electroencephalographic and fluorodeoxyglucose-positron emission tomography correlates in anti-N-methyl-D-aspartate receptor autoimmune encephalitis. *Epilepsy Behav Case Rep.* 2014;2:174–8.

J.P. Suárez^{a,*}, M.L. Domínguez^a, M.A. Gómez^a, J.C. Portilla^b, M. Gómez^b e I. Casado^b

^a Servicio de Medicina Nuclear, Hospital San Pedro de Alcántara, Cáceres, España

^b Servicio de Neurología, Hospital San Pedro de Alcántara, Cáceres, España

* Autor para correspondencia.

Correo electrónico: juanpablosuarez@yahoo.es (J.P. Suárez).

<https://doi.org/10.1016/j.nrl.2016.05.019>
0213-4853/

© 2016 Sociedad Española de Neurología. Publicado por Elsevier España, S.L.U. Este es un artículo Open Access bajo la licencia CC BY-NC-SA (<http://creativecommons.org/licenses/by-nc-sa/4.0/>).

Meningitis causada por el virus varicela-zóster en un niño inmunocompetente[☆]



Varicella-zoster virus meningitis in an immunocompetent paediatric patient

Sr. Editor:

El herpes zóster (HZ) constituye la forma localizada de la infección por el virus varicela-zóster (VVZ), que aparece por reactivación del virus latente en los ganglios sensitivos craneales y raquídeos, después de la varicela. Las complicaciones neurológicas en el HZ son relativamente raras, sobre todo en niños inmunocompetentes.

Niño de 7 años de edad que ingresó por cefalea, vómitos fotofobia y somnolencia. Un día antes de su ingreso, los padres notaron un exantema eritematoso, micropapular y,

posteriormente, vesicular en la región escapular izquierda, no pruriginoso ni doloroso. Dos semanas antes, presentó una infección de las vías aéreas superiores. No tenía antecedentes de viaje reciente al extranjero, picadura de insectos y/o contacto con personas enfermas. Había recibido las vacunas, de acuerdo con el calendario de vacunación portugués, no vacunado contra la varicela, pero antecedentes de la enfermedad a los 2 años de edad. Era hijo de padres no consanguíneos.

Al examinar el paciente, este se presentaba afebril, hemodinámicamente estable, somnoliento, pero fácilmente despertable, sin signos neurológicos focales ni meníngeos. Fondo de ojo normal. En la región escapular izquierda se observaba un exantema vesiculoso sobre un fondo eritematoso sugestivo de HZ. La analítica sanguínea mostró 6.000/mm³ leucocitos con el 90,2% de neutrófilos y proteína C reactiva normal. El examen del líquido cefalorraquídeo (LCR) reveló 480/mm³ leucocitos (96,7% células mononucleares), proteínas 90 mg/dl e hipoglucorraquia (glucosa del LCR 41 mg/dl y glucosa sérica 85 mg/dl). La tinción de Gram y el cultivo de LCR fueron negativos para bacterias patógenas. Se detectó el VVZ en el LCR mediante la reacción en cadena de la polimerasa (PCR). La investigación inmunológica celular y humoral fue normal.

[☆] Presentado previamente en forma de póster en el 30th Annual Meeting of the European Society for Paediatric Infectious Diseases.