



CARTAS AL EDITOR

Síndrome de Charles Bonnet secundario a crisis hipertensiva



Charles Bonnet syndrome secondary to hypertensive crisis

Sr. Editor:

El incremento de enfermedades relacionadas con el envejecimiento como la degeneración macular asociada a la edad (DMAE) están produciendo un aumento del síndrome de Charles Bonnet (SCB) consistente en alucinaciones visuales en pacientes con estado cognitivo conservado¹. El SCB se ha descrito asociado a enfermedades sistémicas^{2–4}, así como a tratamientos tópicos⁵ y sistémicos^{6,7}. Presentamos un caso de SCB desencadenado por una crisis hipertensiva y autolimitado con el control del proceso tensional en el servicio de urgencias.

Varón de 85 años que consulta en un centro privado por primer episodio conocido de crisis hipertensiva acompañada de alteraciones visuales. Entre los antecedentes personales, el paciente presentaba una DMAE atrófica en ambos ojos (AO) diagnosticada hacía 5 años, hipertensión arterial (HTA) en tratamiento con losartán 50 mg/diarios desde hacía 10 años, que no cumplía estrictamente, y diabetes mellitus tipo 2 en tratamiento dietético desde hacía 3 años. A la exploración, el paciente presentaba cifras tensionales de 210/190 (tensión arterial [TA] sistólica de 210 mmHg y diastólica de 190 mmHg), proceso a partir del que comenzó a referir la visión de varias personas desconocidas, que no le hablaban, en movimiento y en color. Aunque el paciente las consideraba figuras irreales, le producían mucha angustia al visualizarlas nítidamente a pesar de su baja visión. Presentaba, además, cefalea holocraneal, sensación de palpitaciones y epistaxis como únicos síntomas acompañantes. No presentó crisis comiciales ni ninguna otra manifestación neurológica durante el episodio. Se realizó una tomografía axial computarizada donde no se encontraron alteraciones. El paciente fue tratado para normalizar las cifras tensionales mediante captopril vía oral en 2 dosis de 50 mg con un intervalo de 30 min. Mediante el progresivo control de la TA, las alucinaciones visuales comenzaron a disminuir, también de forma progresiva en número y frecuencia hasta desaparecer totalmente a las 4 h del inicio del cuadro

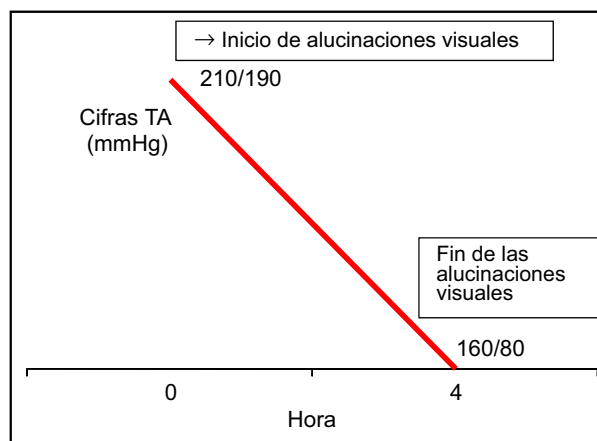


Figura 1 Cronología de la crisis hipertensiva y las alucinaciones presentadas por el paciente. TA: tensión arterial.

cuando el paciente presentaba una TA de 160/80 mmHg (fig. 1).

Derivado a la unidad de neurooftalmología de nuestro hospital, a la exploración oftalmológica presentaba una agudeza visual de cuenta dedos a 1 m en AO. La presión intraocular era de 16 mmHg en AO. La biomicroscopía no presentaba alteraciones y en el fondo de ojo destacaba una DMAE atrófica. Una vez descartadas otras causas de alucinaciones, fue diagnosticado de SCB secundario a crisis hipertensiva.

El origen de las alucinaciones del SCB es desconocido, aunque es la teoría de la desaferentación el posible desencadenante del desarrollo de estas alucinaciones^{8–10}. Según esta teoría, en el área cortical occipital, al recibir menor aferencias desde la retina patológica o por diversas enfermedades oculares, se produciría el fenómeno compensatorio en aquellas áreas desaferentadas que se transformarían en hiperexcitables ante cualquier estímulo^{8–10}.

El desarrollo de las alucinaciones se ha asociado con factores desencadenantes como el deslumbramiento o la falta de luminosidad⁷, tratamientos oculares^{5,6}, sistémicos⁷ y quirúrgicos¹¹, enfermedades sistémicas como anemia², infartos occipitales³ o esclerosis múltiple⁴.

En el caso clínico que presentamos, la crisis hipertensiva provocaría una serie de alteraciones funcionales

reversibles sobre las áreas corticales desaferentadas, que servirían como desencadenantes de las alucinaciones visuales. La TA elevada y mantenida generaría alteraciones hemodinámicas, químicas e histológicas que actuarían como desencadenantes de las alucinaciones visuales en el córtex occipital, al alterarse el tejido cortical debido a la TA de los vasos sanguíneos que mantienen la hemodinamia en estas áreas. Las neuronas desaferentadas serían estimulables en este caso por la hipertensión de los vasos sanguíneos cerebrales correspondientes a estas áreas corticales cerebrales y al administrar el tratamiento hipotensor y conseguir controlar la crisis hipertensiva, desaparecieron los estímulos y los factores desencadenantes, resolviéndose el episodio y estabilizándose el córtex desaferentado.

Bibliografía

1. Santos-Bueso E, Sáenz-Francés F, Serrador-García M, Porta-Etessam J, Martínez-de-la-Casa JM, García-Feijoo J, et al. Prevalence and clinical characteristics of Charles Bonnet syndrome in Madrid, Spain. *Eur J Ophthalmol*. 2014;24:960–3.
2. Kaeser PF, Borruat FX. Acute reversible Charles Bonnet syndrome precipitated by sudden severe anemia. *Eur J Ophthalmol*. 2009;19:494–5.
3. Ashwin PT, Tsaloumas MD. Complex visual hallucinations (Charles Bonnet syndrome) in the hemianopic visual field following occipital infarction. *J Neurol Sci*. 2007;263:184–6.
4. Komeima K, Kameyama T, Miyake Y. Charles Bonnet syndrome associated with first attack of multiple sclerosis. *Jpn J Ophthalmol*. 2005;49:533–4.
5. Santos-Bueso E, Sáenz-Francés F, Porta-Etessam J, García-Sánchez J. Charles Bonnet syndrome triggered by brimonidine in a patient with Leber's hereditary optic neuropathy. *Rev Psiquiatr Salud Ment*. 2014;7:152–3.
6. Santos-Bueso E, Serrador-García M, Sáenz-Francés F, García-Sánchez J. Charles Bonnet syndrome secondary to panretinal photocoagulation. *Neurología*. 2015;30:322–3.
7. Mascaro J, Formiga F, Pujol R. Charles Bonnet syndrome exacerbated by tramadol. *Aging Clin Exp Res*. 2003;15:518–9.
8. Santos-Bueso E, Serrador-García M, Sáenz-Francés F, Méndez-Hernández CD, Martínez-de-la-Casa JM, García-Feijoo J, et al. Paradoxical cessation in a case of Charles Bonnet syndrome. *Arch Soc Esp Ophthalmol*. 2014;89:418–20.
9. Menon GJ, Rahman I, Menon SJ, Dutton GN. Complex visual hallucinations in the visually impaired: The Charles Bonnet syndrome. *Surv Ophthalmol*. 2003;48:58–72.
10. Burke W. The neural basis of Charles Bonnet hallucinations: A hypothesis. *J Neurol Neurosurg Psychiatry*. 2002;73:535–41.
11. Choi EJ, Lee JK, Kang JK, Lee SA. Complex visual hallucinations after occipital cortical resection in a patient with epilepsy due to cortical dysplasia. *Arch Neurol*. 2005;62:481–4.

P. Cifuentes-Canorea*, I. Cerván-López, I. Rodríguez-Uña y E. Santos-Bueso

Servicio de Oftalmología, Unidad de Neurooftalmología, Instituto de Investigación Sanitaria, Hospital Clínico San Carlos (IdISSC), Madrid, España

* Autor para correspondencia.
Correo electrónico: pilarcifuca@gmail.com
(P. Cifuentes-Canorea).

<https://doi.org/10.1016/j.nrl.2016.04.009>
0213-4853/

© 2016 Sociedad Española de Neurología.
Publicado por Elsevier España, S.L.U. Todos los derechos reservados.

Síntomas neurológicos extra-motores en pacientes con esclerosis lateral amiotrófica



Non-motor neurological symptoms in patients with amyotrophic lateral sclerosis

Sr. Editor:

La esclerosis lateral amiotrófica (ELA) es una enfermedad neurodegenerativa que se ha descrito tradicionalmente con expresión clínica de afección a la neurona motora superior en el homúnculo motor y a la neurona motora inferior en la médula espinal^{1,2}. Sin embargo, recientemente se han descrito en sujetos con ELA definida, signos y síntomas extra-motores; incluyendo deterioro en las funciones cerebrales superiores, signos disautonómicos, trastornos metabólicos^{3,4}, así como alteraciones cognitivas asociadas a la demencia frontotemporal⁵. Estudios histopatológicos en tejidos de autopsia de sujetos con ELA definida-esporádica,

han identificado inclusiones proteínicas de *transactive response DNA binding protein 43 kDa* (TDP-43) en áreas no motoras del sistema nervioso central, incluyendo el sistema nigroestriatal, cerebelo, prosencéfalo, hipotálamo, así como áreas neocorticales y allocorticales^{6,7}. La ELA al igual que la demencia frontotemporal son actualmente consideradas proteinopatías TDP-43.

Realizamos un análisis retrospectivo en expedientes clínicos de 112 pacientes con el diagnóstico establecido de ELA definida-esporádica, de acuerdo a los criterios clínicos y neurofisiológicos de El Escorial⁸. Se analizaron los signos y síntomas neurológicos extra-motores reportados al momento del diagnóstico, al igual que las manifestaciones extramotoras que se presentaron dentro del primer año de seguimiento clínico. En todos los pacientes con diagnóstico de ELA definida se realizó, además de la escala funcional estratificada revisada para ELA (ALSFRS-r), examen mini-mental, test neuropsicológico, test genético y escala de Hamilton para ansiedad y depresión en la consulta inicial, y al menos una evaluación adicional en el año de seguimiento. En nuestra cohorte de pacientes se identificaron 25 síntomas extra-motores, los más prevalentes