



## CARTAS AL EDITOR

## Sobre la dificultad diagnóstica de las ausencias en el adulto<sup>☆</sup>



### Difficulties in diagnosing absence seizures in adults

*Sr. Editor:*

El relato de las características de una crisis convulsiva por parte de testigos es la base para el diagnóstico, la clasificación y el tratamiento de los síndromes epilépticos, pero es un elemento que en muchas ocasiones no puede estar presente.

En la práctica clínica, un tercio de las convulsiones focales con alteraciones cognitivas no son controladas con la medicación antiepiléptica, siendo aún común el error diagnóstico, motivo por el cual la monitorización con vídeo-electroencefalograma (EEG) provee una ayuda inestimable en el momento del diagnóstico, la clasificación y el tratamiento.

A continuación, presentamos un caso que expone la dificultad que puede suponer la evaluación de un paciente adulto con «crisis de ausencias» en el cual el tratamiento y un «reset» en la historia clínica puede llevar al diagnóstico correcto y por ende un buen tratamiento.

Se trata de un paciente de 45 años de edad referido de otro centro hospitalario, sin antecedentes familiares de relevancia, que desarrolla 15 años antes un cuadro de recurrente «desconexión» del medio con ocasionales automatismos orales de aproximadamente 5 s de duración en los cuales se mantenía la postura; no existía aura sensitiva asociada ni postura distónica ni convulsiones tónico-clónicas; la frecuencia de la misma era de aproximadamente 4 al día; cada ataque era seguido de amnesia del evento. En el examen físico no resaltaba ningún hallazgo patológico. Por la clínica anteriormente relatada, se llega al diagnóstico de epilepsia del lóbulo temporal (con clínica de crisis parciales complejas).

Se le realiza una resonancia magnética cerebral la cual era estrictamente normal, analítica sanguínea con hemograma, función hepática, estudio de metabolismo de hierro, función renal, estudio autoinmunitario con

resultados dentro de la normalidad. Se le realizó un EEG en 3 ocasiones, siendo normales en las 3 ocasiones.

El tratamiento seguido fue con diferentes antiepilépticos, tanto en monoterapia como en terapia combinada, para el mismo se trató con: clonazepam, lamotrigina y valproato, los cuales no lograron controlar ni disminuir las crisis; oxcarbacepina, perampanel y pregabalina, que se retiraron por efectos adversos, y la carbamacepina y lacosamida provocaron empeoramiento de la frecuencia de crisis; fue este último dato el que provocó un replanteamiento diagnóstico y se decidió realizar un vídeo-EEG, el cual pudo registrar una crisis, mostrando en el trazado una descarga en punta-onda sincrónica simétrica y generalizada a 3,5 Hz (fig. 1) de 7 s de duración coincidiendo con clínica de desconexión del medio y automatismos orales.

Recabando la historia clínica a los familiares, estos mencionaron que el maestro del paciente, cuando este contaba 14 años de edad, se había quejado de frecuentes «distrayamientos» durante la clase, los cuales nunca fueron presenciados por la familia y pasaron desapercibidos.

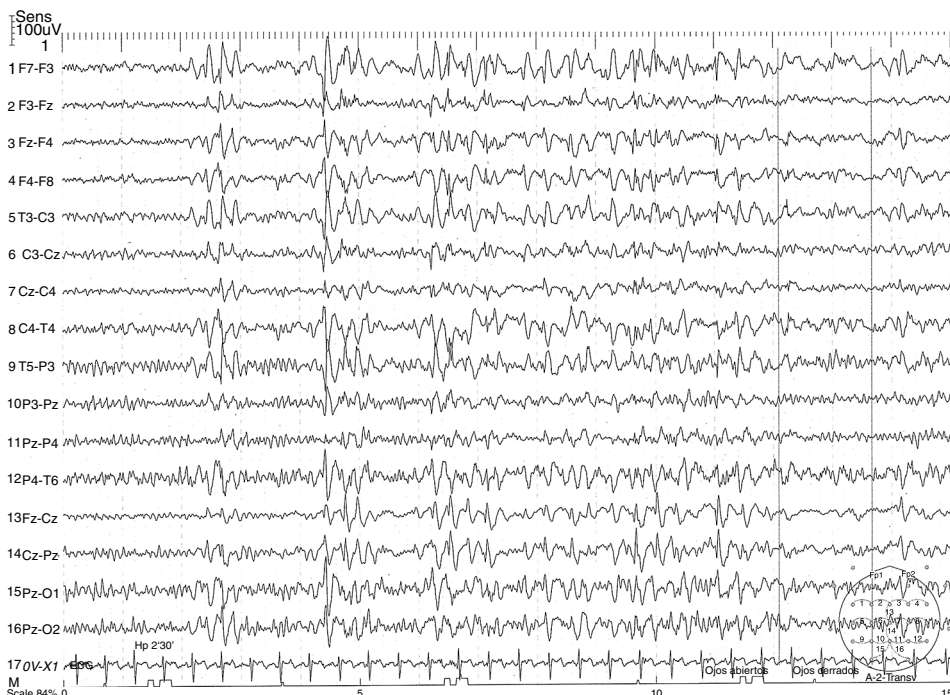
Con la información de la familia y los resultados del vídeo-EEG se diagnosticó de epilepsia ausencia juvenil (EAJ) y se inició zonisamida más levetiracetam, los cuales mejoraron la frecuencia de las crisis a una por mes.

LA EAJ supone el 10% aproximadamente de las epilepsias generalizadas idiopáticas<sup>1</sup>, suele aparecer durante la juventud y mejoran a partir de la cuarta década de vida.

El hallazgo típico en el EEG es una descarga tipo punta-onda a 3,5 Hz sincrónica, simétrica y generalizada, coincidiendo con alteración de la consciencia que suele durar de 5-20 s.

Algunos trabajos implican a los canales de calcio como un factor clave en la patogénesis de la crisis de ausencias<sup>2</sup>. Como en la mayoría de las epilepsias idiopáticas generalizadas, los factores genéticos están más presentes que los factores adquiridos. La fenomenología de la EAJ es similar a la de la epilepsia ausencia infantil, con una abrupta alteración del estado de consciencia con total o parcial ausencia de respuesta a estímulos externos, frecuentemente asociada a un componente mioclónico palpebral y automatismos orales. A diferencia de la ausencias infantiles, las ausencias juveniles suelen tener mayor duración (media de 16 s), no hay una clara relación de las crisis con el ciclo circadiano (crisis poco después de despertarse), la afectación del estado de consciencia es menos severo, la mayoría (hasta un 80%) tiene también crisis tónico clónicas generalizadas, en el 15-25% se puede observar también temblor mioclónico leve del mismo tipo que visto en la epilepsia mioclónica juvenil.

<sup>☆</sup> El presente trabajo no fue presentado anteriormente en ningún medio escrito ni en congresos y/o reuniones científicas.



**Figura 1** Trazado electroencefalográfico mostrando descarga sincrona, simétrica y generalizada tipo punta-onda a 3,5 Hz.

El EEG interictal no suele mostrar alteraciones, la hiperventilación frecuentemente desencadena las ausencias; el vídeo-EEG es la prueba de preferencia en estos casos. Los estudios de neuroimagen son muestran alteraciones patológicas.

Cerca del 80% de los casos están libres de crisis con anti-epilépticos tradicionales, tales como la etosuximida y el valproato; el levetiracetam también puede ser una buena opción terapéutica<sup>3</sup>. Un control inadecuado de las crisis puede llevar a desarrollar ausencias atípicas, principalmente en aquellos que son tratados con fármacos como la carbamacepina, la oxcarbacepina, la vigabatrina, la gabapentina y la pregabalina.

El caso presentado demuestra la dificultad que puede suponer diferenciar entre crisis parciales complejas y crisis de ausencia en un adulto; en este caso, la normalidad del EEG de rutina y el desapercibido y poco tomado en cuenta fenómeno de «despistes» durante la clase en su juventud llevaron a un erróneo diagnóstico de epilepsia del lóbulo temporal y, por ende, a un tratamiento equivocado y, en algunos casos, a un tratamiento contraindicado para unas crisis de ausencia (recordamos que el paciente fue tratado con carbamacepina, lacosamida, oxcarbacepina y pregabalina), lo cual provocó empeoramiento de las crisis; este último dato fue la pista que llevo a replantear el diagnóstico y la actitud terapéutica, la cual fue confirmada con la ayuda del vídeo-EEG.

Respecto a un correcto tratamiento, modelos animales muestran que un correcto y temprano tratamiento no solo supone suprimir las crisis, sino también previene que se desarrollen cambios histológicos asociados<sup>4</sup>.

La zonisamida es un anti-epiléptico que estabiliza la membrana celular y actúa sobre los canales de sodio dependientes del voltaje y los canales de calcio<sup>5,6</sup>; este último es uno de los principales factores en la fisiopatología

de las crisis de ausencia. La tasa de respuesta en ausencias típicas es del 87,5% y de un 46,3% en la crisis de ausencia atípicas<sup>7</sup>, además de tener pocos efectos adversos graves incluso a dosis elevadas.

El principal diagnóstico diferencial es la epilepsia mesial del lóbulo temporal, la cual tiene una clínica característica de pródomos, automatismos complejos y estado confusional posterior a la crisis<sup>8</sup>, que no suele estar presente en las ausencias del adulto y/o ausencias juveniles, además de que el trazado electroencefalográfico es claramente diferente, y las alteraciones cognitivas son más severas. Otro diagnóstico a tomar en cuenta es la epilepsia mioclónica juvenil, la cual puede presentarse con clínica de desconexión del medio, pero se distingue por las sacudidas mioclónicas y su distribución circadiana (suele ser más frecuente al despertar); en el electroencefalograma el trazado de punta-onda generalizada suele estar entre 3Hz-6 Hz y es de corta duración (1-3 s frente a los 8-30 s de las ausencias); a esto se añade que este trazado no siempre está acompañado de clínica, mientras que en las ausencias casi siempre se acompaña de clínica ictal. El síndrome de Jeavons se distingue de una ausencia juvenil en que el primero se trata de una epilepsia refleja, caracterizada por mioclonías palpebrales que pueden o no estar acompañados de ausencias; típicamente es inducida a la oclusión palpebral (aunque esto no es la regla), con una marcada fotosensibilidad para desencadenar las crisis, las cuales en el registro electroencefalográfico muestran una punta-onda generalizada a 3-6 Hz.

## Financiación

Declaramos no haber recibido ningún tipo de financiación pública y/o privada para la realización del presente trabajo.

## Bibliografía

1. Gelisse P, Wolf P, Inoue Y. Juvenile absence epilepsy. En: Boreau M, Genton P, Dravet C, Delgado-Escueta A, Tassinari P, Thomas P <ET.AL>, editores. *Epileptic syndromes in infancy, Childhood and Adolescence*. 5th ed. Montrouge: John Libbey Eurotext Ltd; 2012. p. 329–39.
2. Kim D, Song I, Keum S, Lee T, Jeong MJ, Kim SS <ET.AL>. Lack of the burst firing of thalamocortical relay neurons and resistance to absence seizures in mice lacking alpha(1G) T-type Ca(2+) channels. *Neuron*. 2001;31:35–45.
3. Rosenfeld WE, Benbadis S, Edrich P, Tassinari CA, Hirsch E. Levetiracetam as add-on therapy for idiopathic generalized epilepsy syndromes with onset during adolescence: Analysis of two randomized, double-blind, placebo-controlled studies. *Epilepsy Res*. 2009;85:72–80.
4. Blumenfeld H, Klein JP, Schridde U, Vestal M, Rice T, Khera DS, et al. Early treatment suppresses the development of spike-wave epilepsy in a rat model. *Epilepsia*. 2008;49:400–9.
5. Suzuki S, Kawakami K, Nishimura S, Watanabe Y, Yagi K, Seino M <ET.AL>. Zonisamide blocks T-type calcium channel in cultured neurons of rat cerebral cortex. *Epilepsy Res*. 1992;12:21–7.
6. Hoy SM. Zonisamide: A review of its use in the management of adults with partial seizures. *Drugs*. 2013;73:1321–38.
7. Wilfong A, Schultz R. Zonisamide for absence seizures. *Epilepsy Res*. 2005;64(1-2):31–4.
8. Hurst R, Chiota-McCollum N, Tatum W. Adult absence semiology misinterpreted as mesial temporal lobe epilepsy. *Epileptic Disord*. 2014;16:471–6.

J.L. Camacho Velásquez\*, E. Rivero Sanz, A.A. Sanabria Sanchinel, S. Santos Lasasaosa y J.A. Mauri Llerda

*Servicio de Neurología, Hospital Clínico Universitario Lozano Blesa, Zaragoza, España*

\* Autor para correspondencia.

Correo electrónico: [jlcv2002@hotmail.com](mailto:jlcv2002@hotmail.com) (J.L. Camacho Velásquez).

<https://doi.org/10.1016/j.nrl.2016.04.003>  
0213-4853/

© 2016 Sociedad Española de Neurología. Publicado por Elsevier España, S.L.U. Este es un artículo Open Access bajo la licencia CC BY-NC-ND (<http://creativecommons.org/licenses/by-nc-nd/4.0/>).

## Quiste tímico asociado a miastenia gravis



### Thymic cyst associated with myasthenia gravis

#### Sr. Editor:

Los quistes tímicos representan del 1 al 5% de las masas de mediastino anterior<sup>1</sup>. Se clasifican en congénitos y adquiridos. Estos últimos se han relacionado con enfermedades sistémicas, como el lupus eritematoso, el síndrome de Sjögren, la artritis reumatoide, la tiroiditis de Hashimoto, la infección por el virus de inmunodeficiencia humana y muy rara vez con la miastenia gravis (MG)<sup>2</sup>.

Presentamos un caso de MG asociada a quiste tímico, excepcional en la literatura.

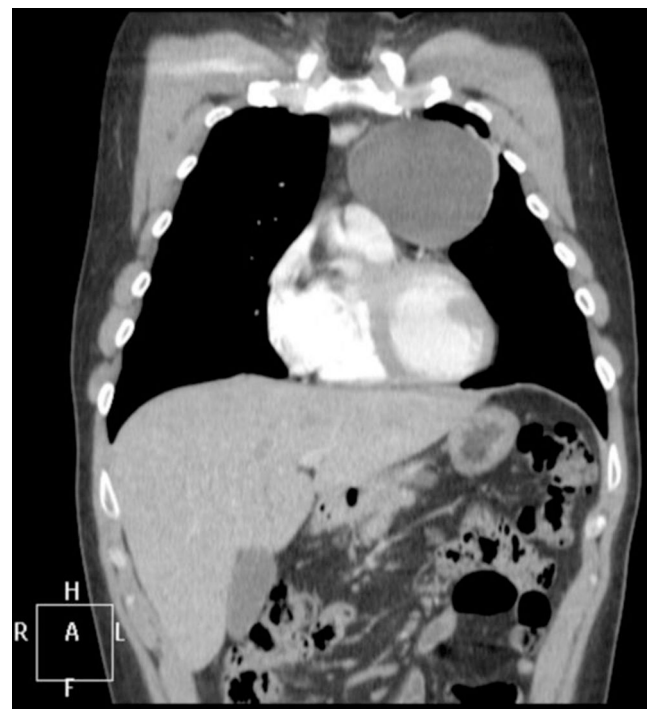Varón de 34 años, sin antecedentes patológicos, exfumador, con un cuadro de 2 meses de evolución de fatigabilidad de musculatura facial, sin ninguna otra sintomatología asociada. En la exploración física destacaba leve ptosis palpebral izquierda, que no se incrementaba con la mirada vertical sostenida, así como debilidad de la lengua y de los músculos orbiculares del ojo izquierdo y de los labios.

Se diagnosticó MG, confirmándose la presencia de niveles de anticuerpos antirreceptor de acetilcolina (AC anti-R Ach) de 22,1 nmol/L y un estudio de fibra aislada en músculo orbicular del ojo izquierdo, que mostraba potenciales con Jitter medio patológico y un 47% de bloqueos, compatible con alteración de la transmisión neuromuscular a nivel postsináptico. En la tomografía computarizada (TC) mediastínica se encontró una lesión quística en espacio prevascular de 78 × 79 × 77 mm, de contornos bien definidos, pared fina, densidad líquido, sin captación de contraste y sin evidencia de ganglios patológicos (fig. 1).

Cuatro meses después del diagnóstico se extirpó la lesión mediastínica, cuyo estudio anatomopatológico fue

informado como quiste tímico unilocular con hiperplasia folicular. Así mismo, se analizó la citología de líquido pleural que resultó negativa para células malignas, haciendo compatible la lesión con quiste de contenido linfoide.

Al diagnóstico se inició tratamiento con piridostigmina 60 mg cada 8 h, logrando mejoría parcial de la ptosis y la debilidad orolingual, por lo que un mes después se añadió



**Figura 1** TC de tórax. Masa en el mediastino anterior indicativa de quiste tímico.