

Tratamiento fibrinolítico intravenoso en el manejo del ictus isquémico agudo asociado a mixoma auricular izquierdo: a propósito de un caso



Intravenous fibrinolysis for acute ischaemic stroke associated with left atrial myxoma: A case report

Sr. Editor:

El mixoma auricular es el tumor primario cardíaco más frecuente, representando hasta el 80% de los mismos, y teniendo como origen las células mesenquimales del endocardio. Las manifestaciones neurológicas de este tumor ocurren entre un 25-45% de los casos, y pueden ser la manifestación inicial. La presentación más frecuente la constituyen los ictus isquémicos, que se deben a embolismos procedentes del propio mixoma o a un origen trombótico peritumoral¹⁻³. Sobre la terapia trombolítica, en la fase aguda del ictus, existe escasa evidencia científica en la actualidad. Describimos el caso de un paciente con ictus isquémico agudo, de etiología embólica, con relación a un mixoma auricular izquierdo sometido a tratamiento fibrinolítico intravenoso.

Mujer de 60 años con antecedentes de tabaquismo, diabetes mellitus tipo 2, dislipemia y enfermedad pulmonar obstructiva crónica, que presenta de forma brusca sensación de mareo, con visión borrosa y vómitos. En la exploración general destaca un soplo diastólico en ápex cardíaco, más intenso en sedestación. Neurológicamente la paciente está somnolienta, con disartria moderada, oftalmoplejia internuclear derecha, dismetría en extremidades izquierdas y

marcha atáxica. La tomografía computarizada (TC) muestra lesiones isquémicas lacunares crónicas en ambos hemisferios cerebelosos, sin signos de isquemia aguda y el estudio neurosonológico descartó oclusión de gran vaso. Ante la sospecha de ictus isquémico agudo en territorio vértebro-basilar, en ausencia de contraindicación, se administra fibrinólisis intravenosa (alteplasa 0,9 mg/kg) a las 3 h del inicio de la clínica. Tras ingreso en la unidad de ictus, la paciente evoluciona favorablemente sin complicaciones sistémicas ni neurológicas, persistiendo leve dismetría en maniobra talón-rodilla izquierdo y ataxia de la marcha. Durante su estancia hospitalaria se realiza resonancia magnética (RM) cerebral en la que se objetivan múltiples lesiones isquémicas agudas en diferentes territorios vasculares cerebrales (fig. 1). Ante la sospecha radiológica de origen embólico se solicita ecocardiograma transesofágico que muestra la presencia de masa auricular izquierda compatible con mixoma (fig. 2). Teniendo en cuenta el riesgo/beneficio, se inicia anticoagulación a los 3 días del ingreso, y se mantiene durante 15 días cuando fue posible la resección quirúrgica de la masa auricular izquierda. Finalmente, la anatomía patológica confirmó la sospecha de mixoma auricular.

El tratamiento en fase aguda de ictus isquémico secundario a mixoma es controvertido. Se han publicado varios casos sometidos a fibrinólisis intravenosa³⁻¹¹, intrarterial^{12,13} y trombectomía mecánica¹⁴. Asociado al tratamiento trombolítico se ha descrito un caso de hemorragia cerebral con deterioro neurológico leve⁴, y otro de microsangrados sin relevancia clínica¹⁵. La efectividad de las diferentes opciones es variable, teniendo en cuenta que los casos en los que no se consigue la recanalización arterial podrían ser secundarios a embolismos tumorales y no trombóticos¹⁴. En nuestro caso, la paciente presentó mejoría clínica sin evidencia de complicaciones hemorrágicas.

En conclusión, aún con la escasa evidencia disponible, la fibrinólisis intravenosa parece ser una terapia segura y

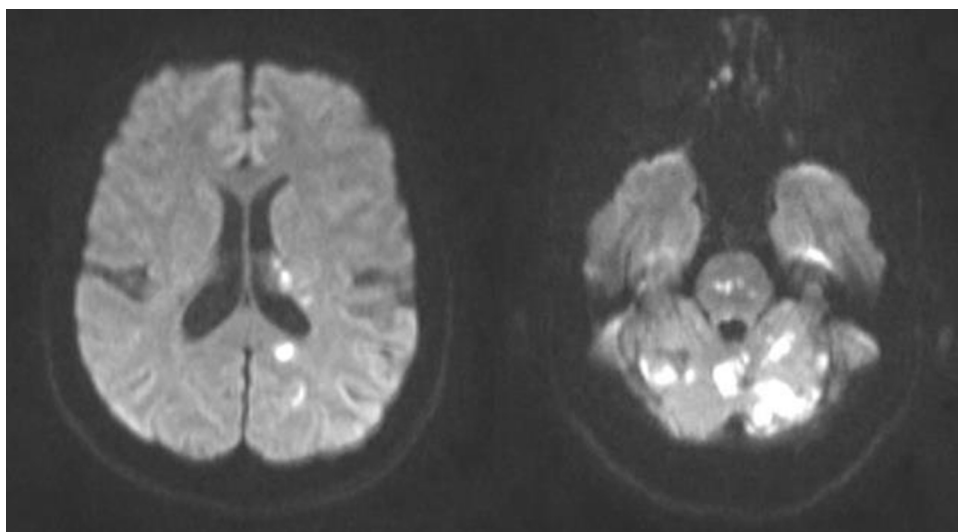


Figura 1 RM cerebral en secuencia de difusión: se visualizan múltiples áreas que producen restricción en secuencia de difusión, la mayoría de morfología puntiforme o redondeada, situadas a nivel paraventricular izquierdo y en lóbulo temporal ipsilateral, y el resto situadas en territorio vertebrobasilar: protuberancia, lóbulo occipital izquierdo y, sobre todo, en vermis y ambos hemisferios cerebelosos.

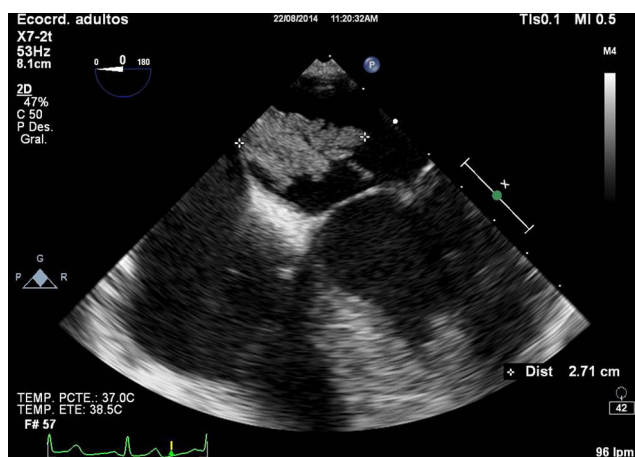


Figura 2 Ecocardiograma transesofágico: en aurícula izquierda se objetiva masa móvil deflecada, heterogénea, con base de implantación amplia en septo interauricular y con prolapso diastólico al ventrículo; compatible con mixoma auricular.

eficaz en el tratamiento de la fase aguda del ictus isquémico cuya etiología es el mixoma auricular izquierdo; siendo la extracción mecánica del trombo una alternativa a valorar en caso de objetivarse oclusión de gran vaso. En cualquier caso, se hace difícil establecer pautas específicas para estos pacientes ya que habitualmente no se conoce la etiología antes del tratamiento.

Bibliografía

- Pérez Anduea J, Parrilla G, Arribasa JM, García Villalba B, Lucasa JJ, García Navarro M, et al. Manifestaciones neurológicas de los mixomas cardíacos. Experiencia en un centro de referencia. *Neurología*. 2013;28:529–34.
- Alvarez-Sabín J, Lozano M, Sastre-Garriga J, Montoyo J, Murtra M, Abilleira S, et al. Transient ischaemic attack: A common initial manifestation of cardiac myxomas. *Eur Neurol*. 2001;45:165–70.
- Sun MC, Tai HC, Lee CH. Intravenous thrombolysis for embolic stroke due to cardiac myxoma. *Case Rep Neurol*. 2011;3:21–6.
- Chong JY, Vraniak P, Etienne M, Sherman D, Elkind MS. Intravenous thrombolytic treatment of acute ischemic stroke associated with left atrial myxoma: A case report. *J Stroke Cerebrovasc Dis*. 2005;14:39–41.
- Ibrahim M, Iliescu C, Safi HJ, Buja ML, McPherson DD, Fuentes F. Biatrial myxoma and cerebral ischemia successfully treated with intravenous thrombolytic therapy and surgical resection. *Tex Heart Inst J*. 2008;35:193–5.
- Nagy CD, Levy M, Mulhearn TJ 4th, Shapland M, Sun H, Yuh DD, Cheung D, et al. Safe and effective intravenous thrombolysis for acute ischemic stroke caused by left atrial myxoma. *J Stroke Cerebrovasc Dis*. 2009;18:398–402.
- Ong CT, Chang RY. Intravenous thrombolysis of occlusion in the middle cerebral and retinal arteries from presumed ventricular myxoma. *Stroke Res Treat*. 2011;2010:735057.
- Nishimura H, Nakajima T, Ukita T, Tsuji HM, Miyake H, Ohmura T, et al. A case of acute cerebral infarction associated with left atrial myxoma treated by intravenous tissue plasminogen activator. *Jpn J Stroke*. 2010;32:156–62.
- Ferreira da Silva IR, de Freitas GR. Is it safe to proceed with thrombolytic therapy for acute ischemic stroke in a patient with cardiac myxoma. Case report and review of the literature. *Eur Neurol*. 2012;68:185–6.
- Kohno N, Kawakami Y, Hamada C, Toyoda G, Bokura H, Yamaguchi S. Cerebral embolism associated with left atrial myxoma that was treated with thrombolytic therapy. *Case Rep Neurol*. 2012;4:38–42.
- Ferreira da Silva IR, de Freitas GR. Is it safe to proceed with thrombolytic therapy for acute ischemic stroke in a patient with cardiac myxoma. Case report and review of literature. *Eur Neurol*. 2012;68:185–6.
- Yamanome T, Yoshida K, Miura K, Ogawa A. Superselective fibrinolysis for a middle cerebral artery embolism caused by a left atrial myxoma: Case report [Article in Japanese]. *No Shinkei Geka*. 2000;28:653–8.
- Gassanov N, Nia AM, Dahlem KM, Ederer S, Wedemeyer I, Caglayan E, et al. Local thrombolysis for successful treatment of acute stroke in an adolescent with cardiac myxoma. *Scientific WorldJournal*. 2011;11:891–3.
- García-Ptacek S, Matias-Guiu JA, Valencia-Sánchez C, Gil A, Bernal-Becerra I, de las Heras-Revilla V, et al. Mechanical endovascular treatment of acute stroke due to cardiac myxoma. *J Neurointerv Surg*. 2014;6, e1e.
- Vanacker P, Nelissen N, van Laere K, Thijs VN. Images in neurology. Scattered cerebral microbleeds due to cardiac myxoma. *Arch Neurol*. 2009;66:796–7.

A. Díaz Díaz*, A. Muñoz García, G. Pinar Sedeño y J.R. García Rodríguez

Servicio de Neurología, Complejo Hospitalario Universitario Insular Materno-Infantil, Las Palmas de Gran Canaria, España

* Autor para correspondencia.

Correo electrónico: abel.diaz88@gmail.com (A. Díaz Díaz).

<https://doi.org/10.1016/j.nrl.2016.02.006>

0213-4853/

© 2016 Sociedad Española de Neurología. Publicado por Elsevier España, S.L.U. Este es un artículo Open Access bajo la licencia CC BY-NC-ND (<http://creativecommons.org/licenses/by-nc-nd/4.0/>).