




SOCIEDAD ESPAÑOLA
DE NEUROLOGÍA

NEUROLOGÍA

www.elsevier.es/neurologia



CARTAS AL EDITOR

Epilepsia y síndrome de Brugada[☆]



Epilepsy and Brugada syndrome

Sr. Editor:

El síndrome de Brugada es un desorden genético autosómico dominante por mutación del gen SCN5A (causa del 20% de los pacientes con síndrome de Brugada aproximadamente) y SCN1A (causa del 17% del síndrome aproximadamente), que codifica la subunidad alfa de los canales de sodio de la membrana celular¹, la cual afecta a la fase 0 y 1 del potencial de despolarización²; al ser esta una canalopatía se ha asociado en algunos casos a crisis epilépticas. Presentamos a continuación 2 casos de pacientes con síndrome de Brugada y epilepsia asociada, posteriormente revisamos la bibliografía sobre esta peculiar asociación.

Caso 1

Paciente de 37 años, con antecedentes familiares de padre con marcapasos por arritmia cardiaca desconocida, antecedentes personales de síncope a repetición, acude a urgencias por crisis tónico clónicas autolimitadas con estado confusional posterior. Análíticas sanguíneas normales. TC cerebral y RMN sin alteraciones, el electrocardiograma (ECG) mostraba rSr_n V1 con inversión de onda T y V2 con leve elevación de segmento ST (fig. 1), Holter ECG mostraba ritmo sinusal con extrasístolia auricular frecuente, test de ajmalina positivo compatible con síndrome de Brugada, ecocardiograma normal, se implantó desfibrilador automático implantable. Las crisis se controlaron completamente con ácido valproico 1.500 mg/día, estando el paciente libre de crisis hasta el día de hoy.

Caso 2

Paciente de 49 años de edad, con antecedentes de hipertensión arterial. Antecedentes familiares de muerte súbita paterna a los 57 años y convulsiones febriles en familiar de primer grado. Ingresado por presentar 2 episodios, mientras dormía, de convulsiones tónico clónica de minutos de duración de la que se recuperó espontáneamente, presentando

confusión posterior. Examen físico estrictamente normal. En el ECG practicado se observó taquicardia sinusal, complejo QRS con patrón rSr' en V1 y segmento ST cóncavo hacia arriba y mínimamente supradesnivelado en V2 (compatible con patrón Brugada tipo 3) (fig. 2).

La RMN cerebral normal, analítica sanguínea normal, Holter normal, ecocardiograma normal, EEG un foco de puntas fronto-temporal derecho más expresivo en fase 3-4. Test de flecainida positivo. Se inicia tratamiento con levetiracetam 2.000 mg/día con lo cual paciente está libre de crisis.

El síndrome de Brugada se caracteriza por alteraciones en el ECG, que predisponen taquiarritmias y muerte súbita, la misma suele ocurrir alrededor de los 40 años de edad, típicamente se presenta cuando el paciente está en reposo y por la noche, se presume que uno de los factores precipitantes sería el aumento del tono vagal o estados febriles³. El patrón electrocardiográfico de Brugada tipo I es el bloqueo de rama derecha incompleto (rSR), elevación del segmento ST más de 2 mm en las derivaciones V1 a V3 y ondas T invertidas, aunque también se han descrito en las derivaciones inferiores⁴; el patrón electrocardiográfico silla de montar (rSr' con el brazo descendente de r' coincidiendo con el inicio del segmento ST) corresponde al tipo II y III; dado que estos cambios electrocardiográficos son transitorios, aleatorios y pueden no estar presentes en un ECG rutinario, se puede utilizar bloqueadores de los canales de sodio como procainamida, ajmalina o flecainida para desencadenar los cambios típicos en el ECG y llegar así al diagnóstico. El gen SCN5A también está descrito como causa de síndrome de QT largo en función de si la mutación provoca una pérdida o aumento de la función de la subunidad del canal de sodio⁵ (en el caso de síndrome de Brugada existe una disminución de su función).

Las canalopatías hereditarias son asociadas a disfunción paroxística de tejidos excitables (corazón, cerebro, músculos). Existen modelos experimentales en ratones donde se encuentra que la proteína del gen SCN5A se expresa en el lóbulo límbico y que podrían tener una función relevante al momento de la activación neuronal⁶; además este gen está particularmente activo en los astrocitos, lo cual significa que cualquier alteración en el mismo provocaría una susceptibilidad a actividad convulsiva recurrente⁷. Es de resaltar que en el caso clínico 2, la clínica y los hallazgos podrían estar relacionados con epilepsia nocturna del lóbulo frontal, la cual tiene un componente autosómico dominante asociado a alteraciones de canales iónicos, es así que en la bibliografía encontramos de que si se trata de un paciente sano con convulsiones nocturnas e incontinencia urinaria deberíamos valorar la posibilidad de síndrome de Brugada⁸.

Los defectos moleculares de los canales de sodio pueden estar sensibilizados a la temperatura, es así que se reportó

[☆] El presente trabajo no fue presentado anteriormente en ningún medio escrito, ni en congresos y/o reuniones científicas.

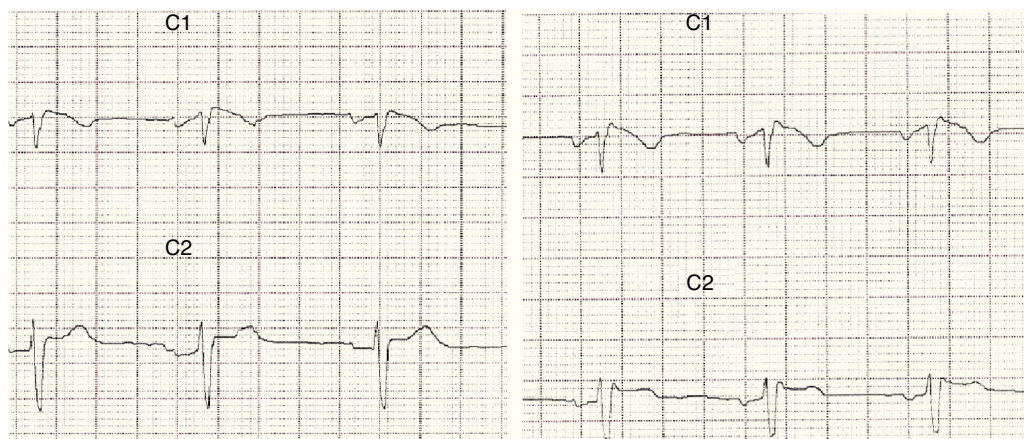


Figura 1 ECG derivaciones V1-V2 que muestra complejo QRS con patrón rS en V1 con inversión de onda T y V2 con leve elevación de segmento ST.

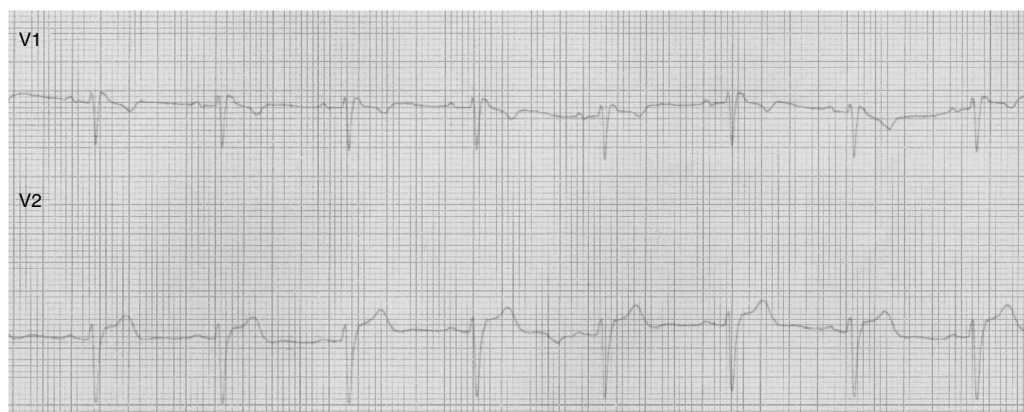

Figura 2 ECG derivaciones V1-V2 que muestra complejo QRS con patrón rS' en V1 y segmento ST cóncavo hacia arriba y mínimamente supradesnivelado en V2.

un caso de fiebre y alteraciones de conducción cardiaca en 2 pacientes^{9,10}.

Entre otras canalopatías con epilepsia y afección cardiaca se encuentran también las canalopatías de potasio¹¹: es así que la afección del canal KCNH2 provoca síndrome QT largo tipo 2 y KCNQ1, que es la causa de síndrome QT largo tipo 1.

El reconocimiento de alteraciones de la conducción cardiaca en pacientes epilépticos es no solo difícil sino también pobre, y lo mismo ocurre en el caso contrario. Una de las pistas que nos puede aportar al reconocimiento de canalopatías de sodio es el empeoramiento de la sintomatología y los cambios en el ECG a la administración de antiepilepticos cuyo mecanismo de acción sea el bloqueo de los canales de sodio.

Financiación

Declaramos no haber recibido ningún tipo de financiación pública y/o privada para la realización del presente trabajo.

Bibliografía

1. Parisi P, Oliva A, Coll Vidal M, Partemi S, Campuzano O, Iglesias A, et al. Coexistence of epilepsy and Brugada syndrome in a family with SCN5A mutation. *Epilepsy Res.* 2013;105:415–8.
2. Skinner JR, Chung SK, Nel CA, Shelling AN, Crawford JR, McKenzie N, et al. Brugada syndrome masquerading as febrile seizures. *Pediatrics.* 2007;119:e1206–11.
3. Sandorfi G, Clemens B, Csnadi Z. Electrical storm in the brain and in the heart: Epilepsy and Brugada syndrome. *Mayo Clin Proc.* 2013;88:1167–73.
4. Alings M, Wilde A. Brugada syndrome: Clinical data and suggested pathophysiological mechanism. *Circulation.* 1999;99:666–73.
5. Campuzano O, Beltrán-Álvarez P, Iglesias A, Scornik F, Pérez G, Brugada R. Genetics and cardiac channelopathies. *Genet Med.* 2010;12:260–7.
6. Wang J, Ou SW, Wang YJ, Kameyama M, Kameyama A, Zong ZH. Analysis of four novel variants of Nav1.5/SCN5A cloned from the brain. *Neurosci Res.* 2009;64:339–47.
7. Johnson JN, Hofman N, Haglund CM, Cascino GD, Wilde AA, Ackerman MJ. Identification of a possible pathogenic link between congenital long QT syndrome and epilepsy. *Neurology.* 2009;72:224–31.

8. Ali A, Iliescu CA, Smalling RW. Brugada syndrome in a black man with seizure and urinary incontinence. *Tex Heart Inst J.* 2006;33:273–4.
9. Tan HL, Bink-Boelkens MT, Bezzina CR, Viswanathan PC, Beaufort-Krol GC, van Tintelen PJ, et al. A sodium channel mutation causes isolated cardiac conduction disease. *Nature.* 2001;409:1043–7.
10. Keller DI, Huang H, Zhao J, Frank R, Suarez V, Delacrétaz E, et al. A novel SCN5A mutation, F1344S, identified in a patient with Brugada syndrome and fever-induced ventricular fibrillation. *Cardiovasc Res.* 2006;70:521–9.
11. Partemi S, Cestè S, Pezzella M, Campuzano O, Paravidino R, Pascali VL, et al. Loss of function KCNH2 mutation in a family with long QT syndrome, epilepsy and sudden death. *Epilepsia.* 2013;54:e112–6.

J.L. Camacho Velásquez*, E. Rivero Sanz, A. Velázquez Benito y J.A. Mauri Llerda

Servicio de Neurología, Hospital Clínico Universitario Lozano Blesa, Zaragoza, España

* Autor para correspondencia.

Correo electrónico: jlcv2002@hotmail.com (J.L. Camacho Velásquez).

<http://dx.doi.org/10.1016/j.jnrl.2015.03.010>
0213-4853/

© 2014 Sociedad Española de Neurología. Publicado por Elsevier España, S.L.U. This article is made available under the Elsevier (<http://www.elsevier.com/open-access/user/1.0/>).

Esclerosis concéntrica de Balo: una presentación que simula un ictus isquémico



Balo concentric sclerosis: A presentation mimicking ischaemic stroke

Sr. Editor:

La esclerosis concéntrica de Balo (ECB) es un tipo infrecuente de enfermedad inflamatoria/desmielinizante, que fue caracterizada por Jozef Balo a principios del siglo XIX¹. Balo describió pacientes con una clínica neurológica deficitaria y progresión fulminante, en los que la necropsia mostraba lesiones desmielinizantes estructuradas en capas de cebolla. Durante los últimos años la aparición de la resonancia magnética (RM) ha facilitado el diagnóstico y el tratamiento en una fase más precoz². Sin embargo, hoy en día la fisiopatología de la ECB sigue siendo desconocida, y no existe consenso sobre su tratamiento en fase aguda o a largo plazo.

Presentamos el caso de una paciente joven con ECB orientada clínicamente como ictus isquémico, en la que el papel de la RM fue clave en el diagnóstico preciso de esta entidad.

Mujer de 42 años, que acudió a urgencias de nuestro hospital a través de la activación del sistema código ictus, por clínica de debilidad e hipoestesia en la mano derecha de 2 h de evolución. Como antecedentes destacaba hipertrigliceridemia simple, era fumadora activa de un paquete diario de tabaco. Debido a la instauración de menopausia precoz, a los 32 años realizaba tratamiento sustitutivo con anillo hormonal vaginal. No tenía ningún antecedente familiar de interés. Las constantes vitales incluyendo tensión arterial, frecuencia cardíaca, temperatura, saturación de oxígeno y glucemia eran normales a su llegada a urgencias. En la exploración neurológica inicial se objetivó una paresia de extremidad

superior derecha con reflejos preservados y una puntuación en la escala NIHSS de 2. En la tomografía craneal urgente se objetivó una lesión hipodensa en corona radiata izquierda. El estudio neurosonológico de troncos supraaórticos e intracraneal mostró ausencia de estenosis u oclusión de gran vaso. El electrocardiograma se encontraba en ritmo sinusal y la analítica sanguínea fue normal. Se orientó inicialmente como probable ictus isquémico, desestimándose tratamiento de reperfusión por escasa focalidad y lesión establecida. Por este motivo se decidió iniciar terapia con antiagregación y estatinas e ingresó en la unidad de ictus de nuestro centro.

El estudio etiológico inicial incluyó una ecocardiografía transesofágica que mostró como único hallazgo un foramen oval permeable. La analítica ampliada incluyendo estudio inmunológico, marcadores tumorales, serologías y estudio de trombofilia no objetivó hallazgos relevantes. Sin embargo, la paciente presentó una evolución clínica tórpida, llegando a un balance motor de 0/5 en brazo derecho y apareciendo una paresia facial central ipsilateral. A los 4 días de su ingreso se realizó una RM cerebral que mostraba un aspecto en capas en T2 y difusión (figs. 1A y B), con una zona periférica con restricción de los coeficientes de difusión aparentes (ADC) (fig. 1C), y otra central, con aumento de ADC (fig. 1C) que es característica de ECB. Ante la sospecha de enfermedad desmielinizante/inflamatoria, se realizó una punción lumbar que únicamente mostró positividad de bandas oligoclonales IgG. Se inició terapia con bolus diario de 1 g de metilprednisolona obteniendo una respuesta favorable a partir del tercer día. La paciente fue dada de alta asintomática tras 5 días de tratamiento.

Después de 12 meses de seguimiento la paciente persistió asintomática. Dos RM de control a los 6 meses y al año, mostraron una reducción de tamaño de la lesión, sin aspecto en capas, así como la ausencia de nuevas lesiones que indicasen diseminación. Se decidió mantener a la paciente sin tratamiento inmunomodulador y realizar controles clínico y radiológico.