



NEUROLOGÍA

www.elsevier.es/neurologia



ORIGINAL

Análisis del grosor macular y de capa de fibras nerviosas en pacientes con esclerosis múltiple en relación con su nivel de gravedad y antecedentes previos de neuritis óptica



A. Soler García^a, F. Padilla Parrado^b, L.C. Figueroa-Ortiz^c, A. González Gómez^a,
A. García-Ben^d, E. García-Ben^e y J.M. García-Campos^{a,c,*}

^a Servicio de Oftalmología, Hospital Universitario Virgen de la Victoria, Málaga, España

^b Servicio de Neurología, Hospital Universitario Virgen de la Victoria, Málaga, España

^c Área de Oftalmología-Biología, Centro de Investigaciones Médico-Sanitarias, Universidad de Málaga, Málaga, España

^d Servicio de Oftalmología, Hospital General de Galicia, Santiago de Compostela, A Coruña, España

^e Servicio de Oftalmología, Complejo Asistencial de Burgos, Hospital General Yagüe, Burgos, España

Recibido el 24 de febrero de 2014; aceptado el 6 de septiembre de 2014

Accesible en línea el 17 de diciembre de 2014

PALABRAS CLAVE

Grosor macular;
Capa de fibras nerviosas;
Esclerosis múltiple;
Escala expandida del estado de discapacidad;
Neuritis óptica

Resumen

Introducción: Evaluar cuantitativamente el grosor macular y de la capa de fibras nerviosas en pacientes con esclerosis múltiple en relación con la escala expandida del estado de discapacidad (EDSS) con o sin antecedentes previos de neuritis óptica.

Métodos: Sesenta y dos pacientes diagnosticados de esclerosis múltiple (53 remitente recidivante y 9 secundariamente progresiva) y 12 libres de enfermedad fueron reclutados para el estudio. Se les realizó una exploración oftalmológica, incluyendo el análisis cuantitativo de la capa de fibras nerviosas retinianas y el grosor macular mediante tomografía óptica de coherencia. Los pacientes fueron clasificados según la escala EDSS en: A: inferior a 1,5; B: entre 1,5 y 3,5, y C: superior a 3,5.

Resultados: El grosor medio \pm desviación estándar de la capa de fibras nerviosas en los grupos control, A, B y C fue de $103,35 \pm 12,62$, $99,04 \pm 14,35$, $93,59 \pm 15,41$ y $87,36 \pm 18,75 \mu\text{m}$, respectivamente, con diferencias estadísticamente significativas ($p < 0,05$). En pacientes sin una historia previa de neuritis, o con un episodio de esta patología entre 3 y 6 meses de evolución o anterior a 6 meses, el grosor medio fue de $99,25 \pm 13,71$, $93,92 \pm 13,30$, $80,07 \pm 15,91 \mu\text{m}$, respectivamente, con diferencias significativas ($p < 0,05$). El grosor macular medio en el grupo control, A, B y C se situó en $220,01 \pm 12,07$, $217,78 \pm 20,02$, $217,68 \pm 20,77$ y $219,04 \pm 24,26 \mu\text{m}$, respectivamente. Las diferencias observadas entre grupos no fueron estadísticamente significativas.

* Autor para correspondencia.

Correo electrónico: jmgarcia@uma.es (J.M. García-Campos).

KEYWORDS

Macular thickness;
Nerve fibre layer;
Multiple sclerosis;
Expanded disability
status scale;
Optic neuritis

Conclusiones: El grosor medio de la capa de fibras nerviosas en pacientes con esclerosis múltiple se relaciona con el nivel en la escala EDSS. Los pacientes con historia previa de neuritis óptica cursan con una disminución del grosor de esta capa respecto a aquellos sin antecedentes de neuritis. El grosor macular no se relaciona con el grado de afectación en la EDSS.

© 2014 Sociedad Española de Neurología. Publicado por Elsevier España, S.L.U. Todos los derechos reservados.

Analysis of macular and nerve fiber layer thickness in multiple sclerosis patients according to severity level and optic neuritis episodes

Abstract

Introduction: Quantitative assessment of macular and nerve fibre layer thickness in multiple sclerosis patients with regard to expanded disability status scale (EDSS) and presence or absence of previous optic neuritis episodes.

Methods: We recruited 62 patients with multiple sclerosis (53 relapsing-remitting and 9 secondary progressive) and 12 disease-free controls. All patients underwent an ophthalmological examination, including quantitative analysis of the nerve fibre layer and macular thickness using optical coherence tomography. Patients were classified according to EDSS as A (lower than 1.5), B (between 1.5 and 3.5), and C (above 3.5).

Results: Mean nerve fibre layer thickness in control, A, B, and C groups was 103.35 ± 12.62 , 99.04 ± 14.35 , 93.59 ± 15.41 , and $87.36 \pm 18.75 \mu\text{m}$ respectively, with statistically significant differences ($P < .05$). In patients with no history of optic neuritis, history of episodes in the last 3 to 6 months, or history longer than 6 months, mean nerve fibre layer thickness was 99.25 ± 13.71 , 93.92 ± 13.30 and $80.07 \pm 15.91 \mu\text{m}$ respectively; differences were significant ($P < .05$). Mean macular thickness in control, A, B, and C groups was 220.01 ± 12.07 , 217.78 ± 20.02 , 217.68 ± 20.77 , and $219.04 \pm 24.26 \mu\text{m}$ respectively. Differences were not statistically significant.

Conclusions: The mean retinal nerve fibre layer thickness in multiple sclerosis patients is related to the EDSS level. Patients with previous optic neuritis episodes have a thinner retinal nerve fibre layer than patients with no history of these episodes. Mean macular thickness is not correlated to EDSS level.

© 2014 Sociedad Española de Neurología. Published by Elsevier España, S.L.U. All rights reserved.

Introducción

La tomografía óptica de coherencia es una técnica no invasiva, de fácil realización, que nos permite analizar cuantitativamente el grosor de la capa de fibras nerviosas retinianas. Utiliza una luz de baja coherencia que aporta un diodo superluminiscente acoplado a un interferómetro de fibra óptica con una longitud de onda de 843 nm^1 . Los estudios realizados mediante tomografía óptica de coherencia en pacientes con esclerosis múltiple han demostrado un adelgazamiento de esta capa retiniana cuando se la comparaba con pacientes sanos^{2,3}.

Parisi et al.⁴ describen en 14 pacientes con esclerosis múltiple y antecedentes de neuritis óptica con buena recuperación visual una disminución del 48% del grosor de la capa de fibras nerviosas. En el ojo contralateral sin antecedentes de neuritis óptica, la pérdida del grosor medio de esta capa era de un 28% respecto al grupo control.

La mayoría de los trabajos publicados inciden en el estudio de la relación entre el grosor de la capa de fibras nerviosas con la fracción de materia gris, volumen cerebral, grado de atrofia cerebral, neuritis óptica, formas

clínicas, sensibilidad del campo visual y test de sensibilidad al contraste^{2,5-11}. Sin embargo, los que estudian la relación entre el grosor de la capa de fibras nerviosas y la escala expandida del estado de discapacidad (EDSS) son escasos e incluyen a pacientes sin historia previa de neuritis óptica¹²⁻¹⁴.

El presente trabajo tiene por objeto analizar cuantitativamente el grosor macular y de la capa de fibras nerviosas en pacientes con esclerosis múltiple con y sin episodios previos de neuritis óptica, y relacionarlos con las formas clínicas y la EDSS.

Material y métodos

Estudio retrospectivo de 62 pacientes diagnosticados de esclerosis múltiple (53 remitente recidivante y 9 secundariamente progresiva) y 12 libres de enfermedad que fueron considerados como grupo control. Siguiendo la declaración de Helsinki, todos los pacientes expresaron su consentimiento tras explicarles las características del estudio y garantizarles la confidencialidad de los resultados.

Los pacientes fueron reclutados del Servicio de Neurología del Hospital Virgen de la Victoria de Málaga desde febrero del 2012 hasta enero del 2013. El grupo control fue incluido de forma aleatoria entre los pacientes libres de enfermedad ocular y sistémica que acudían a la policlínica de oftalmología y que cumplían los siguientes requisitos: agudeza visual 10/10 en la escala de Snellen, presión intraocular inferior a 21 mmHg y ausencia de patología de polo anterior y posterior. El diagnóstico de esclerosis múltiple fue confirmado por el Servicio de Neurología basándose en exámenes clínicos y de neuroimagen.

La exploración oftalmológica de los pacientes del grupo control y con esclerosis múltiple incluyó: determinación de la agudeza visual mediante los optotipos de Snellen utilizando la escala decimal, medida de la presión intraocular con el tonómetro de aplanación de Perkins y exploración del fondo de ojo mediante biomicroscopia de no contacto con lente de 84 dioptrías de la casa Volk.

El diagnóstico clínico de un episodio previo de neuritis óptica implicaba la presencia de los siguientes datos clínicos: pérdida de la agudeza visual con dolor en los movimientos oculares, defectos en el campo visual, alteraciones en la visión de los colores, defecto pupilar aferente y disminución en los test de sensibilidad al contraste, con papila aparentemente normal o edematosa. Los pacientes con episodios previos de neuritis inferior a 3 meses fueron excluidos.

Respecto al nivel de gravedad, hemos utilizado la escala EDSS¹⁵ de valoración del daño neurológico. Esta escala cuantitativa se representa con unos valores entre el 0 y el 10, con puntuaciones de 0,5 en 0,5. El 0 correspondería al paciente totalmente asintomático y el 10 al fallecimiento por esclerosis múltiple. Los criterios de puntuación incluyen una escala funcional, donde se evalúa el estado del sistema piramidal, cerebelo, tronco del encéfalo, sensibilidad, vejiga e intestino, aparato de la visión y funciones mentales, así como la limitación de los movimientos y la dificultad en la comunicación y deglución. Respecto al aparato de la visión, se incluyen 7 grados: 0: normal; 1: escotoma con agudeza visual corregida superior a 20/30; 2: el ojo peor con escotoma presenta una agudeza visual corregida de entre 20/30 y 20/59; 3: el ojo peor con gran escotoma o disminución moderada de los campos tiene una mejor agudeza visual corregida de entre 20/60 y 20/99; 4: el ojo peor con marcada disminución de los campos tiene una mejor agudeza visual corregida de entre 20/100 y 20/200; 5: el ojo peor tiene una mejor agudeza visual corregida inferior a 20/200, y 6: grado 5 asociado a una mejor agudeza visual del mejor ojo de 20/60 o inferior.

Para el estudio del grosor macular y la capa de fibras nerviosas se utilizó el tomógrafo óptico de coherencia Stratus 3000 (Zeiss Humphrey Systems, Dublín, California, EE. UU.). Los programas de adquisición fueron el Macular Thickness Map, que ejecuta 6 barridos radiales de 6 mm de longitud en 9 s, y el Fast Rnfl Thickness, que comprime en una sola tomografía 3 barridos circulares de 3,4 mm en 1,92 s (figs. 1 y 2).

Para el análisis cuantitativo del grosor macular se utilizó el protocolo Retinal Thickness/Volumen Tabular. Mediante este programa, se obtuvieron 2 mapas circulares que nos permitieron cuantificar el grosor en las 1.000, 3.000 y 6.000 micras centrales respecto a la fóvea, aunque solo se analizó el grosor de las 1.000 y 3.000 micras.

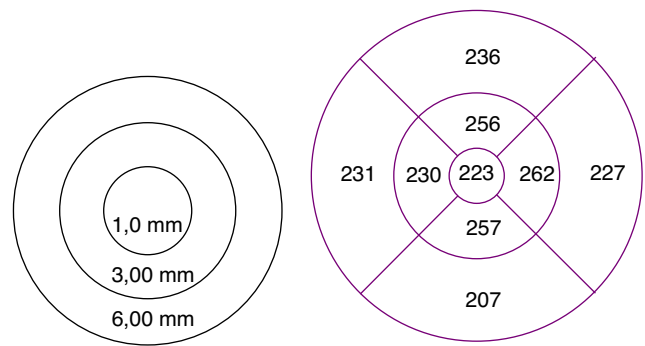

Figura 1 Grosor macular en un paciente con brote de neuritis óptica de más de 6 meses de antigüedad en el ojo derecho. Medida de las 1.000, 3.000 y 6.000 micras.

El grosor de la capa de fibras nerviosas fue determinado mediante el programa Rnfl Thickness Average. Este protocolo nos permitió analizar cuantitativamente el grosor en 4 sectores o cuadrantes. Para nuestro estudio hemos considerado la media de los 4 sectores, así como cada sector aisladamente: superior, inferior, temporal y nasal.

Para la recogida de datos se utilizó el programa Filemaker versión 10 para Windows.

Los resultados fueron tratados estadísticamente mediante el programa SPSS para Windows, versión 15.0. Se utilizó el test de ANOVA paramétrico para la comparación entre grupos de las medias de distintas variables. Para el análisis comparativo de variables cuantitativas, utilizamos el test de correlación bivariada de Pearson. Consideramos que un resultado es estadísticamente significativo con valores inferiores al nivel de confianza de 0,05.

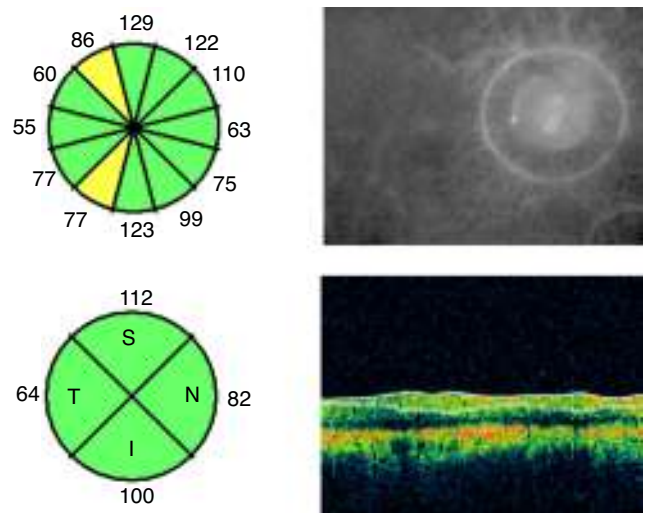


Figura 2 Análisis cuantitativo del grosor de capa de fibras nerviosas en un paciente con brote de neuritis óptica de más de 6 meses de antigüedad en el ojo derecho. Medición horaria y por cuadrantes expresada en micras.

Tabla 1 Características de los pacientes con esclerosis múltiple y control libres de enfermedad

	Esclerosis múltiple	Control libres de enfermedad
Sujetos (n)	62	12
	Remitente recidivante: 53 (85,4%)	
	Secundariamente progresiva: 9 (14,6%)	
Ojos (n)	124	24
Edad, M ± DE (años)	36,50 ± 8,92	32,7 ± 8,33
Duración de la enfermedad, M ± DE (meses)	81,54 ± 4,81	-
EDSS, M ± DE	2,46 ± 2,04	-
AV, M ± DE	0,91 ± 0,21	1,02 ± 0,18
PIO, M ± DE	16,3 ± 1,4	16,7 ± 0,9

AV: mejor agudeza visual corregida; DE: desviación estándar; EDSS: escala expandida del estado de discapacidad; n: número; M: media; PIO: presión intraocular.

Resultados

El 36,5% eran varones y el 63,5% mujeres. La edad media ± desviación estándar en el grupo control y de esclerosis múltiple fue de 32,7 ± 8,33 y 36,50 ± 8,92 años, respectivamente. El tiempo medio de evolución de la enfermedad se situó en 81,54 ± 74,81 meses. El 85,4% (53/62) de nuestros pacientes cursaban con la forma remitente-recidivante y el 14,6% (9/62) con la forma secundariamente progresiva. El 70,96% (44/62) estaban a tratamiento con terapia inmunomoduladora (β-interferón).

Once pacientes cursaron con un brote, 20 con 2, 9 con 3, 10 con 4 y 12 con 5. La agudeza visual en el grupo control y en pacientes con esclerosis múltiple fue de 1,02 ± 0,18 y 0,91 ± 0,21, respectivamente (tabla 1).

Nuestros resultados mostraron diferencias estadísticamente significativas (p = 0,02) al comparar el grosor medio de la capa de fibras nerviosas entre el grupo control y el de pacientes con esclerosis múltiple, así como entre los sectores temporal (p = 0,02) e inferior (p = 0,01) (tabla 2). Si excluimos a los pacientes que habían presentado episodios de neuritis óptica, las diferencias solo eran significativas en el sector temporal (p < 0,05) (tabla 3).

El análisis cuantitativo del grosor medio y por sectores de capa de fibras nerviosas en relación con las formas clínicas —remitente recidivante o secundariamente progresiva— (tabla 4) muestra que existe una disminución del grosor en las formas secundariamente progresivas en relación con las remitentes-recidivantes; sin embargo, las diferencias encontradas entre los grupos no fueron estadísticamente significativas. Si comparamos exclusivamente los subgrupos de pacientes de estas formas clínicas sin episodios de neuritis óptica previa, las diferencias tampoco mostraron significación estadística (tabla 5).

El estado de discapacidad se cuantificó según la escala del EDSS. El nivel medio fue de 2,46 ± 2,04. Establecimos una escala ordinal en 3 niveles: A: inferior a 1,5; B: entre 1,5

y 3,5, y C: superior a 3,5. Veinticinco 25 pacientes correspondían al nivel A, 24 al nivel B y 13 al nivel C. En nuestra casuística no encontramos ningún caso superior a 6,5.

El análisis del grosor de la capa de fibras nerviosas en relación con la EDSS está representado en la tabla 6. El análisis estadístico mostró diferencias significativas entre los grupos en relación con grosor medio (p = 0,011), así como en los sectores superior (p = 0,017), inferior (p = 0,013) y temporal (p = 0,005).

Si excluimos a los pacientes con neuritis óptica, las diferencias entre los grupos son solo eran significativas para el grosor medio (p < 0,05) (tabla 7).

El grosor medio y por sectores de la capa de fibras nerviosas en ojos con y sin episodios previos de neuritis óptica y en relación con el intervalo desde la aparición de este proceso, están representados en la tabla 8. Los pacientes sin neuritis óptica presentaban un grosor medio superior al grupo de pacientes con antecedentes previos de neuritis (entre 3 y 6 meses o más de 6 meses). Las diferencias entre estos grupos fueron estadísticamente significativas (p < 0,01) tanto en el grosor medio como en todos los sectores peripapilares.

En relación con el grosor macular medio en las 1.000 micras centrales y en los diferentes sectores de las 3.000 micras respecto de la escala EDSS (tabla 9), los resultados obtenidos por nosotros no mostraron diferencias significativas entre los grupos.

Al comparar los valores cuantitativos del grosor macular en los diferentes sectores de las 3.000 micras entre pacientes sin y con antecedentes previos entre 3 y 6 meses o más de 6 meses de neuritis óptica (tabla 10), las diferencias observadas fueron estadísticamente significativas en los sectores superior, temporal e inferior, con un valor de p < 0,01.

Discusión

En nuestro estudio, hemos utilizado para el análisis del grosor de la capa de fibras nerviosas el tomógrafo óptico de coherencia de dominio tiempo. El análisis cuantitativo del grosor de la capa de fibras nerviosas obtenido mediante este tomógrafo muestra una intensa correlación con los valores obtenidos por los tomógrafos de dominio espectral, sin embargo, ambas cifras no son superponibles¹⁶.

Nuestros resultados muestran una disminución estadísticamente significativa del grosor medio de la capa de fibras nerviosas en los pacientes con esclerosis múltiple respecto al grupo control. Estas diferencias son también estadísticamente significativas en los sectores temporal e inferior. Sin embargo, si excluimos a los pacientes con episodios previos de neuritis óptica, la diferencia solo era significativa en el sector temporal. Pueyo et al.³ y Bock et al.¹¹ describen una disminución del grosor exclusivamente en el sector temporal.

Gundogan et al.¹⁷ comparan una serie de pacientes con esclerosis múltiple sin sintomatología oftalmológica previa con un grupo control libre de enfermedad, observando un adelgazamiento estadísticamente significativo en el sector temporal.

Costello et al.¹⁸ consideran que el sector temporal es el más sensible frente al daño axonal retiniano en pacientes con esclerosis múltiple. La disminución del grosor medio se

Tabla 2 Grosor de capa de fibras nerviosas: grupo control y con esclerosis múltiple

Grosor capa de fibras nerviosas		Ojos	Media	Desviación típica	Intervalo de confianza para la media del 95%	
					Límite inferior	Límite superior
Grosor medio	Esclerosis múltiple	124	94,5418	16,2078	91,6488	97,4348
	Control	24	103,3590	12,6272	97,4493	109,2687
Sector superior	Esclerosis múltiple	124	118,3740	23,1557	114,2408	122,5072
	Control	24	124,5000	17,6888	116,2214	132,7786
Sector inferior	Esclerosis múltiple	124	115,5203	22,1323	111,5698	119,4708
	Control	24	131,9500	18,4375	123,3209	140,5791
Sector nasal	Esclerosis múltiple	124	83,1545	23,4430	78,9700	87,3389
	Control	24	82,8500	18,1609	74,3504	91,3496
Sector temporal	Esclerosis múltiple	124	61,2276	15,6476	58,4346	64,0207
	Control	24	74,0000	13,1589	67,8414	80,1586

Comparación entre el grosor medio y por sectores de la capa de fibras nerviosas expresado en micras. Media \pm desviación típica para un intervalo de confianza del 95%.

iniciaba a los 2 meses del episodio de neuritis óptica, mientras que en los sectores superior e inferior era necesario que transcurrieran 3 o 4 meses. La disminución cuantitativa durante su proceso evolutivo era independiente del tratamiento inmunomodulador¹⁰.

El 85,4% de nuestros pacientes presentaban la forma clínica remitente-recidivante y el 14,6% la secundariamente progresiva. Esta relación es similar a la publicada por Fisher et al.², 80% vs. 20%, y por Lester et al.¹⁹, 78,2% vs. 21,8%, en sendos trabajos sobre el análisis del grosor de la capa de fibras nerviosas en pacientes con esclerosis múltiple.

Nuestros resultados mostraron una disminución del grosor medio y en todos los sectores al comparar a los pacientes que cursaban con la forma secundariamente progresiva respecto a la forma remitente recidivante, así como entre estos grupos sin antecedentes de neuritis óptica; sin embargo, las diferencias observadas no fueron estadísticamente significativas. Aunque estas diferencias no fueron estadísticamente significativas, nuestros hallazgos nos hacen sospechar una mayor afectación de la capa de fibras nerviosas en la forma

secundariamente progresiva que en la forma remitente recidivante.

Oberwahrenbrock et al.²⁰ y Albrecht et al.¹³ describen una disminución del grosor de la capa de fibras nerviosas cuando comparan estas 2 formas clínicas; sin embargo, Pulicken et al.²¹ no observan diferencias estadísticamente significativas de grosor al comparar la forma remitente recidivante respecto a la secundariamente progresiva.

Henderson et al.²² analizan las diferencias en el grosor de la capa de fibras nerviosas en pacientes con esclerosis múltiple. Los pacientes sin episodios de neuritis previa, y que presentaban la forma secundariamente progresiva, tenían un adelgazamiento significativo cuando se comparaba con los pacientes libres de enfermedad.

Estas diferencias en los resultados podrían deberse a lo heterogéneo de las series analizadas, al número de pacientes incluidos en cada subgrupo, así como a la ausencia de un modelo de estimación respecto a la edad, el género y la duración de la enfermedad.

El grosor medio de la capa de fibras nerviosas en pacientes con esclerosis múltiple disminuye a medida que se

Tabla 3 Grosor de capa de fibras nerviosas: grupo control y con esclerosis múltiple sin neuritis óptica

Grosor capa de fibras nerviosas		Ojos	Media	Desviación típica	Intervalo de confianza para la media del 95%	
					Límite inferior	Límite superior
Grosor medio	Esclerosis múltiple	88	99,4891	13,5837	96,5940	102,3842
	Control	24	103,3590	12,6272	97,4493	109,2687
Sector Superior	Esclerosis múltiple	88	123,2989	21,3623	118,7459	127,8518
	Control	24	124,5000	17,6888	116,2214	132,7786
Sector inferior	Esclerosis múltiple	88	121,6782	18,7135	117,6898	125,6666
	Control	24	131,9500	18,4375	123,3209	140,5791
Sector nasal	Esclerosis múltiple	88	64,3793	14,7334	61,2392	67,5194
	Control	24	74,0000	13,1589	67,8414	80,1586
Sector temporal	Esclerosis múltiple	88	88,0690	22,3808	83,2990	92,8390
	Control	24	82,8500	18,1609	74,3504	91,3496

Comparación entre el grosor medio y por sectores de la capa de fibras nerviosas expresado en micras. Media \pm desviación típica para un intervalo de confianza del 95%.

Tabla 4 Grosor de capa de fibras nerviosas en grupo con esclerosis múltiple según las formas clínicas

Grosor capa de fibras nerviosas		Ojos	Media	Desviación típica	Intervalo de confianza para la media del 95%	
					Límite inferior	Límite superior
Grosor medio	Remitente recidivante	106	94,6412	16,7450	91,4620	97,8204
	Secundariamente progresiva	18	93,7679	11,6233	87,0567	100,4790
Sector superior	Remitente recidivante	106	118,7982	23,9732	114,2467	123,3497
	Secundariamente progresiva	18	115,0714	15,6227	106,0511	124,0918
Sector inferior	Remitente recidivante	106	115,5780	22,7340	111,2617	119,8942
	Secundariamente progresiva	18	115,0714	17,4067	105,0211	125,1218
Sector nasal	Remitente recidivante	106	83,3486	24,2496	78,7446	87,9526
	Secundariamente progresiva	18	81,6429	16,4157	72,1647	91,1210
Sector temporal	Remitente recidivante	106	61,4404	15,7041	58,4588	64,4219
	Secundariamente progresiva	18	59,5714	15,6731	50,5220	68,6208

Comparación entre el grosor medio y por sectores de la capa de fibras nerviosas expresado en micras. Media \pm desviación típica para un intervalo de confianza del 95%.

incrementa su escala de gravedad. Esta disminución es estadísticamente significativa en los sectores superior, inferior y temporal.

Fisher et al.² describen una disminución del grosor de esta capa con el incremento de la EDSS, sugiriendo una relación directa entre el grado de pérdida axonal del nervio óptico y el nivel de afectación neurológica.

El análisis comparativo del grosor de capa de fibras nerviosas entre el grupo de ojos que no habían padecido neuritis y los grupos que habían cursado con algún episodio en diferentes intervalos mostraron diferencias significativas entre ellos, tanto en el grosor medio como en todos los

sectores peripapilares. García-Martín et al.²³ describen un mayor adelgazamiento de la capa de fibras nerviosas en los ojos con historia de neuritis óptica. Los episodios de neuritis óptica en pacientes con esclerosis múltiple producen degeneración axonal durante el proceso agudo; sin embargo, después de 6 meses, la atrofia evolutiva de la capa de fibras nerviosas se relaciona con la progresión de la propia enfermedad, independientemente de la presencia o no de neuritis previa.

Respecto al grosor macular en las 1.000 y 3.000 micras, no hemos observado diferencias significativas entre los grupos en relación con la escala expandida del estado de

Tabla 5 Grosor de la capa de fibras nerviosas en grupo con esclerosis múltiple sin neuritis óptica según formas clínicas

Grosor capa de fibras nerviosas		Ojos	Media	Desviación típica	Intervalo de confianza para la media del 95%	
					Límite inferior	Límite superior
Grosor medio	Remitente recidivante	76	100,1324	13,8377	96,9486	103,3162
	Secundariamente progresiva	12	95,4683	11,5748	88,1140	102,8226
Sector superior	Remitente recidivante	76	124,4933	21,8813	119,4589	129,5278
	Secundariamente progresiva	12	115,8333	16,6232	105,2714	126,3953
Sector inferior	Remitente recidivante	76	122,2800	19,0671	117,8931	126,6669
	Secundariamente progresiva	12	117,9167	16,5609	107,3943	128,4390
Sector nasal	Remitente recidivante	76	89,0667	22,9925	83,7766	94,3568
	Secundariamente progresiva	12	81,8333	17,6214	70,6372	93,0295
Sector temporal	Remitente recidivante	76	64,7600	14,6995	61,3779	68,1421
	Secundariamente progresiva	12	62,0000	15,3741	52,2317	71,7683

Comparación entre el grosor medio y por sectores de la capa de fibras nerviosas expresado en micras. Media \pm desviación típica para un intervalo de confianza del 95%.

Tabla 6 Grosor de capa de fibras nerviosas en relación a su nivel de gravedad

Grosor capa de fibras nerviosas	EDSS	Ojos	Media	Desviación típica	Intervalo de confianza para la media del 95%	
					Límite inferior	Límite superior
Grosor medio	Menor o igual a 1,5	50	99,0412	14,3548	94,9616	103,1208
	1,5 hasta 3,5	48	93,5908	15,4139	89,1151	98,0666
	Mayor 3,5	26	87,3688	18,7561	79,6266	95,1110
Sector superior	Menor o igual a 1,5	50	122,7800	20,3071	117,0088	128,5512
	1,5 hasta 3,5	48	119,7083	24,3720	112,6314	126,7852
	Mayor 3,5	26	107,0000	23,2737	97,3931	116,6069
Sector inferior	Menor o igual a 1,5	50	120,8400	20,0482	115,1423	126,5377
	1,5 hasta 3,5	48	115,4375	20,5404	109,4732	121,4018
	Mayor 3,5	26	105,0400	25,8803	94,3571	115,7229
Sector nasal	Menor o igual a 1,5	50	85,8400	24,3229	78,9275	92,7525
	1,5 hasta 3,5	48	81,9167	21,2531	75,7454	88,0879
	Mayor 3,5	26	80,1600	25,9577	69,4452	90,8748
Sector temporal	Menor o igual a 1,5	50	66,7000	15,5514	62,2803	71,1197
	1,5 hasta 3,5	48	58,0000	14,3764	53,8255	62,1745
	Mayor 3,5	26	56,4800	15,4734	50,0929	62,8671

Comparación entre el grosor medio y por sectores de capa de fibras nerviosas expresado en micras. Media \pm desviación típica para un intervalo de confianza del 95%.

discapacidad. Sin embargo, al comparar el grosor macular en las 1.000 y 3.000 micras con los antecedentes previos de neuritis óptica, las diferencias fueron significativas en los sectores temporal, superior e inferior de las 3.000 micras. Los pacientes sin antecedentes de neuritis óptica cursaban con un grosor superior en dichos sectores respecto a aquellos que no la habían presentado.

En nuestro estudio, hemos cuantificado el grosor en las 1.000 micras centrales debido a que la relación bipolar-ganglionar es mayor, lo que nos permitía sospechar que probablemente podría existir una cierta relación entre el grosor de capa de fibras nerviosas y el grosor retiniano; sin embargo, las diferencias entre grupos no fueron estadísticamente significativas.

Tabla 7 Grosor de capa de fibras nerviosas en relación con su nivel de gravedad en grupo con esclerosis múltiple sin neuritis óptica

Grosor capa de fibras nerviosas	EDSS	Ojos	Media	Desviación típica	Intervalo de confianza para la media del 95%	
					Límite inferior	Límite superior
Grosor medio	Menor o igual a 1,5	38	103,6062	11,8219	99,6646	107,5479
	1,5 hasta 3,5	34	96,4023	15,5446	91,0625	101,7420
	Mayor 3,5	16	96,5360	10,4546	90,7464	102,3256
Sector superior	Menor o igual a 1,5	38	127,5405	19,0271	121,1966	133,8845
	1,5 hasta 3,5	34	121,2000	25,9261	112,2941	130,1059
	Mayor 3,5	16	117,7333	12,1741	110,9915	124,4751
Sector inferior	Menor o igual a 1,5	38	126,0000	17,6839	120,1039	131,8961
	1,5 hasta 3,5	34	119,4286	20,0107	112,5547	126,3025
	Mayor 3,5	16	116,2667	16,7693	106,9801	125,5532
Sector nasal	Menor o igual a 1,5	38	92,4324	22,0511	85,0802	99,7846
	1,5 hasta 3,5	34	83,4286	23,2749	75,4334	91,4238
	Mayor 3,5	16	88,1333	20,1702	76,9634	99,3032
Sector temporal	Menor o igual a 1,5	38	68,3784	15,1847	63,3155	73,4412
	1,5 hasta 3,5	34	61,5714	14,2298	56,6833	66,4595
	Mayor 3,5	16	61,0667	13,2312	53,7394	68,3939

Comparación entre el grosor medio y por sectores de capa de fibras nerviosas expresado en micras. Media \pm desviación típica para un intervalo de confianza del 95%.

Tabla 8 Grosor capa de fibras nerviosas en relación a antecedentes de neuritis óptica

Grosor capa de fibras nerviosas	NO	Ojos	Media	Desviación típica
Grosor medio	NO más de 6 meses	20	80,0711	15,9168
	NO entre 3 y 6 meses	16	93,9275	13,3021
	Sin NO previa	88	99,2555	13,7123
Sector superior	NO más de 6 meses	20	103,1071	24,6160
	NO entre 3 y 6 meses	16	121,8750	15,5970
	Sin NO previa	88	122,9655	21,2660
Sector inferior	NO más de 6 meses	20	96,2857	21,4973
	NO entre 3 y 6 meses	16	121,6250	16,1239
	Sin NO previa	88	121,1494	19,3044
Sector nasal	NO más de 6 meses	20	70,1429	21,1024
	NO entre 3 y 6 meses	16	82,5000	19,5375
	Sin NO previa	88	87,4023	23,1373
Sector temporal	NO más de 6 meses	20	51,5357	14,1198
	NO entre 3 y 6 meses	16	54,0000	19,4717
	Sin NO previa	88	65,0115	15,0838

Comparación entre el grosor medio y por sectores de la capa de fibras nerviosas expresado en micras. Media \pm desviación típica. NO: neuritis óptica.

Burkholder et al.²⁴ estudian el grosor de capa de fibras nerviosas y el volumen macular en una serie de pacientes con esclerosis múltiple pero sin antecedentes de neuritis. Sus resultados muestran diferencias estadísticamente significativas en ambos parámetros al comparar a pacientes con esclerosis múltiple y sujetos sanos.

En resumen, el grosor medio de la capa de fibras nerviosas disminuye a medida que se incrementa la escala expandida del estado de discapacidad. Los pacientes que han presentado episodios previos de neuritis óptica cursan con una disminución más acusada del grosor de esta capa y esta disminución se relaciona con el intervalo desde el

Tabla 9 Grosor retiniano en las 1.000 y 3.000 micras en relación con la EDSS

Grosor retiniano	EDSS	Ojos	Media	Desviación típica	Intervalo de confianza para la media del 95%	
					Límite inferior	Límite superior
Macular	Menor o igual a 1,5	50	217,7800	20,0268	212,0884	223,4716
	1,5 hasta 3,5	48	217,6875	20,7704	211,6564	223,7186
	Mayor 3,5	26	219,0400	24,2632	209,0246	229,0554
Sector superior	Menor o igual a 1,5	50	265,0600	19,7116	259,4580	270,6620
	1,5 hasta 3,5	48	259,2500	19,7263	253,5221	264,9779
	Mayor 3,5	26	257,9600	25,4009	247,4750	268,4450
Sector inferior	Menor o igual a 1,5	50	261,4200	21,2786	255,3727	267,4673
	1,5 hasta 3,5	48	257,7083	20,9649	251,6207	263,7959
	Mayor 3,5	26	254,9200	29,6759	242,6704	267,1696
Sector nasal	Menor o igual a 1,5	50	250,9000	37,4864	240,2465	261,5535
	1,5 hasta 3,5	48	248,0208	29,0088	239,5976	256,4441
	Mayor 3,5	26	247,4000	32,7363	233,8871	260,9129
Sector temporal	Menor o igual a 1,5	50	245,3600	19,6839	239,7659	250,9541
	1,5 hasta 3,5	48	238,8125	21,2869	232,6314	244,9936
	Mayor 3,5	26	236,3200	28,2956	224,6401	247,9999

Macular: grosor en las 1.000 micras centrales. Sectores superior, inferior, nasal y temporal: grosor en los diferentes sectores de las 3.000 micras. Comparación del grosor medio y por sectores de la capa de fibras nerviosas expresado en micras. Media \pm desviación típica para un intervalo de confianza del 95%.

EDSS: escala expandida del estado de discapacidad.

Tabla 10 Grosor retiniano en las 1.000 y 3.000 micras respecto antecedentes de neuritis óptica

Grosor retiniano	Antecedentes de NO	Ojos	Media	Desviación típica
Macular	Más de 6 meses	20	214,5000	20,9982
	Entre 3 y 6 meses	16	212,2500	19,2854
	Sin NO previa	88	219,6552	21,2235
Sector superior	Más de 6 meses	20	247,1429	23,2215
	Entre 3 y 6 meses	16	250,6250	15,3244
	Sin NO previa	88	266,9080	18,2161
Sector inferior	Más de 6 meses	20	245,2143	26,8415
	Entre 3 y 6 meses	16	250,6250	14,2722
	Sin NO previa	88	263,7126	20,4813
Sector nasal	Más de 6 meses	20	239,4286	29,9313
	Entre 3 y 6 meses	16	247,5000	22,6967
	Sin NO previa	88	252,3103	34,6219
Sector temporal	Más de 6 meses	20	228,6071	25,4490
	Entre 3 y 6 meses	16	230,7500	12,8480
	Sin NO previa	88	245,8851	20,2791

Macular: grosor en las 1.000 micras centrales. Sectores superior, inferior, nasal y temporal: grosor en los diferentes sectores de las 3.000 micras. Comparación del grosor medio y por sectores de la capa de fibras nerviosas expresado en micras. Media \pm desviación típica. NO: neuritis óptica.

último episodio. El grosor macular en las 1.000 y 3.000 micras centrales no se relaciona con la escala expandida del estado de discapacidad.

Conflicto de intereses

Los autores declaran no tener ningún conflicto de intereses.

Bibliografía

- Hee MR, Izatt JA, Swanson EA, Huang D, Schuman JS, Lin CP, et al. Optical coherence tomography of the human retina. *Arch Ophthalmol*. 1995;113:325–32.
- Fisher JB, Jacobs DA, Markowitz CE, Galetta SL, Volpe NL, Nano-Schiavi ML, et al. Relation of visual function to retinal nerve fiber layer thickness in multiple sclerosis. *Ophthalmology*. 2006;113:324–32.
- Pueyo V, Ara JR, Almarcegui C, Martin J, Güerri N, García E, et al. Sub-clinical atrophy of the retinal nerve fiber layer in multiple sclerosis. *Acta Ophthalmol*. 2010;88:748–52.
- Parisi V, Manni G, Spadaro M, Colacino G, Restuccia R, Marchi S, et al. Correlation between morphological and functional retinal impairment in multiple sclerosis patients. *Invest Ophthalmol Vis Sci*. 1999;40:2502–7.
- Gordon-Lipkin E, Chodkowski B, Reich DS, Smith SA, Pulicken M, Balcer LJ, et al. Retinal nerve fiber layer is associated with brain atrophy in multiple sclerosis. *Neurology*. 2007;69:1603–9.
- Siger M, Dziegielewska K, Jasek L, Bieniek M, Nicpan A, Nawrocki J, et al. Optical coherence tomography in multiple sclerosis: Thickness of the retinal nerve fiber layer as a potential measure of axonal loss and brain atrophy. *J Neurol*. 2008;208:1555–60.
- Grazioli E, Zivadinov R, Weinstock-Guttman B, Lincoff N, Baier M, Wong JR, et al. Retinal nerve fiber layer thickness is associated with brain MRI outcomes in multiple sclerosis. *J Neurol Sci*. 2008;268:12–7.
- Oreja-Guevara C, Noval S, Manzano B, Diez-Tejedor E. Neuritis óptica asociada o no a esclerosis múltiple: estudio estructural y funcional. *Neurología*. 2010;25:78–82.
- Brex PA, Miszkiel KA, O’Riordan JL, Plant GT, Moseley IF, Thompson AJ, et al. Assessing the risk of early multiple sclerosis in patients with clinically isolated syndrome: The role of a follow up MRI. *J Neurol Neurosurg Psychiatry*. 2001;70:390–3.
- Talman LS, Bisker ER, Sackel DJ, Long DA Jr, Galetta KM, Ratchford JN, et al. Longitudinal study of vision and retinal nerve fiber layer thickness in multiple sclerosis. *Ann Neurol*. 2010;67:749–60.
- Bock M, Brandt AU, Dörr J, Kraft H, Weinges-Evers N, Gaede G, et al. Patterns of retinal nerve fiber layer loss in multiple sclerosis patients with or without optic neuritis and glaucoma patients. *Clin Neurol Neurosurg*. 2010;112:647–52.
- Costello F, Hodge W, Pan YI, Eggenberger E, Freedman MS. Using retinal architecture to help characterize multiple sclerosis patients. *Can J Ophthalmol*. 2010;45:520–6.
- Albrecht P, Fröhlich R, Hartung HP, Kieseier BC, Methner A. Optical coherence tomography measures axonal loss in multiple sclerosis independently of optic neuritis. *J Neurol*. 2007;254:1595–6.
- Abalo-Lojo JM, Limeres CC, Gómez MA, Baleato-González S, Cadarso-Suárez C, Capeáns-Tomé C, et al. Retinal nerve fiber layer thickness, brain atrophy, and disability in multiple sclerosis patients. *J Neuroophthalmol*. 2014;34:23–8.
- Kurtzke JF. Rating neurologic impairment in multiple sclerosis: An expanded disability status scale (EDSS). *Neurology*. 1983;33:1444–52.
- Bock M, Brandt AV, Dörr J, Pfueller CF, Ohlraun S, Zipp F, et al. Time domain and spectral domain optical coherence tomography in multiple sclerosis: A comparative cross-sectional study. *Mult Scler*. 2010;16:893–6.
- Gundogan FC, Demirkaya S, Sobaci G. Is optical coherence tomography really a new biomarker candidate in multiple sclerosis? A structural and functional evaluation. *Invest Ophthalmol Vis Sci*. 2007;48:5773–81.
- Costello F, Hodge W, Pan YI, Eggenberger E, Coupland S, Kardon RH. Tracking retinal nerve fiber layer loss after optic neuritis:

- A prospective study using optical coherence tomography. *Mult Scler.* 2008;14:893–905.
19. Iester M, Cioli F, Uccelli A, Papadia M, Bandini F, Mancardi GL, et al. Retinal nerve fiber layer measurements and optic nerve head analysis in multiple sclerosis patients. *Eye.* 2009;23:407–12.
 20. Oberwahrenbrock T, Schippling S, Ringelstein M, Kaufhold F, Zimmermann H, Keser N, et al. Retinal damage in multiple sclerosis disease subtypes measured by high-resolution optical coherence tomography. *Mult Scler Int.* 2012;2012:530305.
 21. Pulicken M, Gordon-Lipkin E, Balcer LJ, Frohman E, Cutter G, Calabresi PA. Optical coherence tomography and disease subtype in multiple sclerosis. *Neurology.* 2007;69:2085–92.
 22. Henderson AP, Trip SA, Schlottmann PG, Altmann DR, Garway-Heath DF, Plant GT, et al. An investigation of the retinal nerve fiber layer in progressive multiple sclerosis using optical coherence tomography. *Brain.* 2008;131:277–87.
 23. García-Martín E, Pueyo V, Ara JR, Almarcegui C, Martín J, Pablo L, et al. Effect of optic neuritis on progressive axonal damage in multiple sclerosis patients. *Mult Scler.* 2011;17:830–7.
 24. Burkholder BM, Osborne B, Loguidice MJ, Bisker E, Frohman TC, Conger A, et al. Macular volumen determined by optical coherence tomography as a measure of neuronal loss in multiple sclerosis. *Arch Neurol.* 2009;66:1366–72.