

**Figura 1** Cortes axiales de resonancia magnética cervical (A, B): secuencia T1 de saturación grasa (A) que muestra una hiperintensidad rodeando la arteria vertebral derecha a nivel de C5 (flecha) compatible con un hematoma intramural. La imagen potenciada en T1 (B) pone de manifiesto la compresión de la raíz C5 (flecha) a causa de la expansión del hematoma. El doppler color de la arteria vertebral derecha en su porción extracraneal (C) muestra un flujo bifásico en el segmento V2 y un incremento de la pulsatilidad. No se observa flujo en el segmento V1.

los síntomas y la resolución de las alteraciones de la pared vascular son frecuentes.

## Bibliografía

- Engelster ST, Grond-Ginsbach C, Metso TM, Metso AJ, Kloss M, Debette S, et al. Cervical artery dissection: trauma and other potential mechanical trigger events. *Neurology*. 2013;80:1950–7.
- Gottesman R, Sharma P, Robinson KA, Arnan M, Tsui M, Ladha K, et al. Clinical characteristics of symptomatic vertebral artery dissection. A systematic review. *Neurologist*. 2012;18:245–54.
- Crum B, Mokri B, Fulgham J. Spinal manifestations of vertebral artery dissection. *Neurology*. 2000;55:304–6.
- McGillion SF, Weston-Simons S, Harvey JR. Vertebral artery dissection presenting with multilevel combined sensorimotor radiculopathy: A case report and literature review. *J Spinal Disord Tech*. 2009;22:456–8.
- Béjot Y, Aboa-Eboulé C, Debette S, Pezzini A, Tatlisumak T, Engelster S, et al. Characteristics and outcomes of patients with multiple cervical artery dissection. *Stroke*. 2014;45:37–41.
- Arnold M, Bousser MG, Fahrni G, Fischer U, Georgiadis D, Gandjour J, et al. Vertebral artery dissection presenting findings and predictors of outcome. *Stroke*. 2006;37:2499–503.
- Takano K, Yamashita S, Takemoto K, Inoue T, Kuwabara Y, Yoshimitsu K. MRI of intracranial vertebral artery dissection: Evaluation of intramural haematoma using a black blood, variable-flip-angle 3D turbo spin-echo sequence. *Neuroradiology*. 2013;55:845–51.
- Yamaoka Y, Ichiwaka Y, Kimura T, Sameshima T, Ochiai C, Morita A. A novel method for transcranial Doppler microembolic signal monitoring at the vertebrobasilar junction in vertebral artery dissection patients. *Journal of Neuroimaging*. 2014;24:191–4.
- Caplan LR. Antiplatelets vs anticoagulation for dissection: CADISS nonrandomized arm and meta-analysis. *Neurology*. 2013;80:970–1.
- Hernández-Durán S, Ogilvy CS. Clinical outcomes of patients with vertebral artery dissection treated endovascularly: A meta-analysis. *Neurosurg Rev*. 2014. Epub ahead of print.
- Flis CM, Jäger HR, Sidhu PS. Carotid and vertebral artery dissections: clinical aspects, imaging features and endovascular treatment. *Eur Radiol*. 2007;17:820–34.
- Lee VH, Brown Jr RD, Mandrekar JN, Mokri B. Incidence and outcome of cervical artery dissection: A population-based study. *Neurology*. 2006;67:1809–12.

L. Llull\*, D. la Puma, N. Falgàs, A. Renú y A. Iranzo

*Servicio de Neurología, Hospital Clínic de Barcelona, Barcelona, España*

\* Autor para correspondencia.

*Correo electrónico: bllull@clinic.ub.es (L. Llull).*

<http://dx.doi.org/10.1016/j.nrl.2014.05.002>

## Neuropatía óptica tras la cirugía de descompresión orbitaria



### Optic neuropathy after orbital decompression surgery

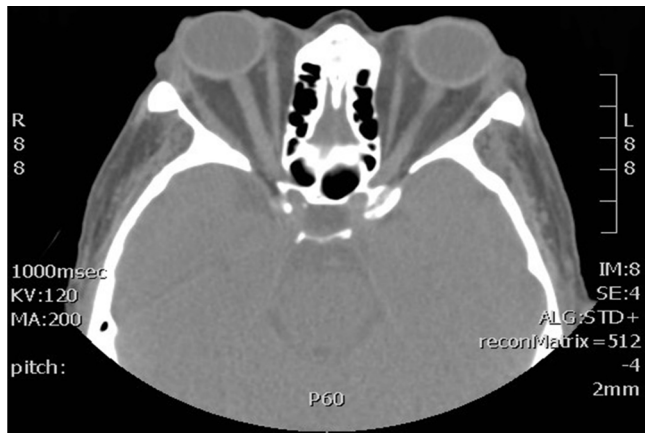*Sr. Editor:*

La neuropatía óptica está descrita como una complicación posible, aunque muy infrecuente, de la cirugía de descompresión orbitaria.

Presentamos el caso de una paciente de 62 años con hipertiroidismo y orbitopatía tiroidea de larga evolución por una hiperplasia tiroidea nodular difusa, con antecedente de

tratamiento esteroideo y tiroidectomía total para control de la sintomatología. Presentaba un exoftalmos de 25 y 23 mm, respectivamente, en su ojo derecho (OD) y su ojo izquierdo (OI) (fig. 1), con una leve retracción palpebral y limitación a la supraducción bilateral. La paciente se encontraba además en tratamiento con un hipotensor ocular tópico para un glaucoma crónico de ángulo abierto bilateral, que se encontraba estable desde hacía 4 años.

La paciente presentó en su última exploración una presión intraocular (PIO) de 18 mmHg en ambos ojos, objetivándose unas excavaciones papilares de 0,6 y 0,4, respectivamente, en el OD y el OI. Tanto la campimetría como la tomografía de coherencia óptica (OCT) preoperatorias fueron normales.



**Figura 1** Tomografía computarizada en la que se observa exoftalmos axial bilateral y asimétrico más pronunciado en el OD y elongación del nervio óptico.

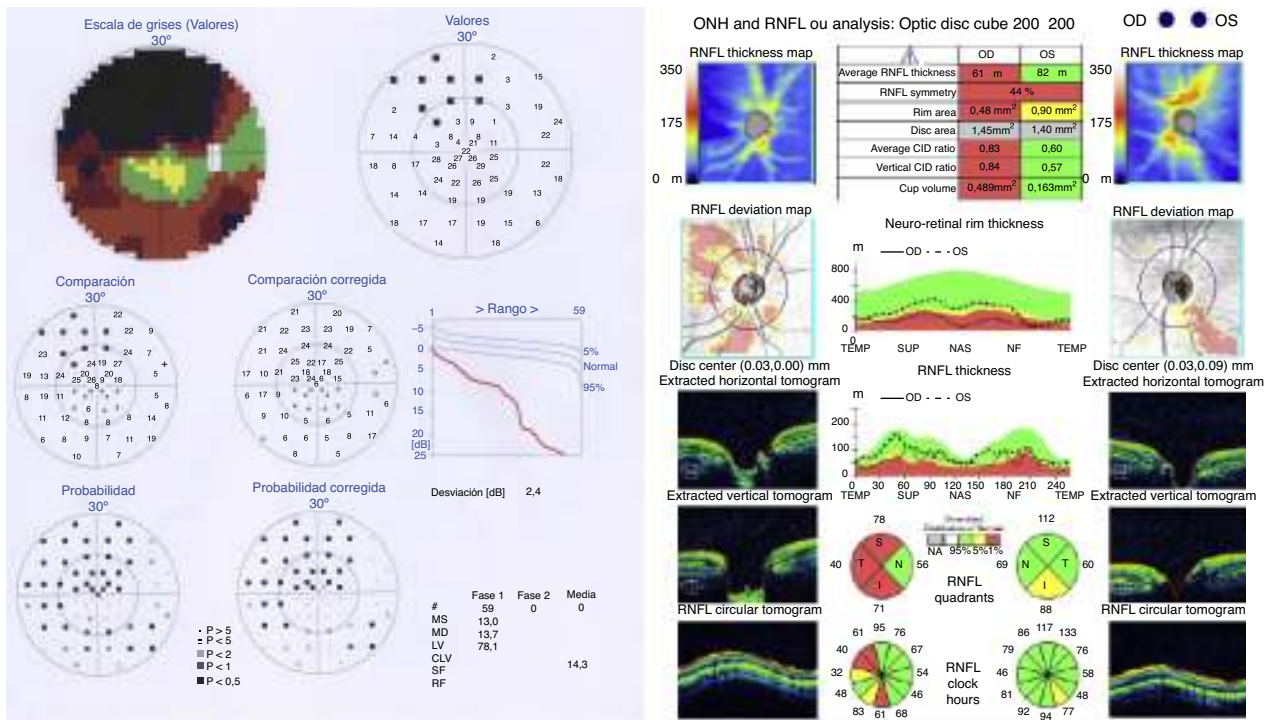
Se realizó descompresión orbitaria en primer lugar del OD, interviniéndose la pared medial y del suelo de la órbita por vía endoscópica por fosa nasal y la pared lateral por vía externa, sin complicaciones.

Una semana después de la operación, la paciente refirió un empeoramiento de su agudeza visual, encontrándose a la exploración oftalmológica sin cambios con respecto a la previa, a excepción de una disminución de la PIO en el OD (14 mmHg). Se realizó una campimetría TOP 30° en la que se

halló un escotoma altitudinal en el campo visual del OD de la paciente, y una OCT de capa de fibras del nervio óptico que mostró una reducción del grosor de la capa de fibras (fig. 2). Con estos datos, se realizó el diagnóstico de neuropatía óptica isquémica en posible relación con la cirugía de descompresión orbitaria.

La descompresión orbitaria es una opción terapéutica para la orbitopatía tiroidea<sup>1</sup> a la que se recurre generalmente tras el fracaso de tratamiento con corticoides o radioterapia en la fase activa de la enfermedad, cuando existe un compromiso importante para la visión, generalmente debido a neuropatía óptica compresiva, o en la fase inactiva, para la rehabilitación quirúrgica de las secuelas, que son principalmente la queratitis por exposición, la diplopía debido a la proptosis y la afectación cosmética<sup>2,3</sup>. Consiste en la apertura quirúrgica de las paredes de la órbita con el fin de proporcionar un mayor espacio al contenido orbitario<sup>4,5</sup> y permitir una reducción de la proptosis y la PIO<sup>6</sup>. Entre sus complicaciones más frecuentes, están descritos la anestesia, generalmente temporal del territorio infraorbitario<sup>2</sup>, la sinusitis, la epistaxis, el edema y el hematoma en los párpados y, ocasionalmente, la aparición de una diplopía inexistente previamente, que suele ser transitoria<sup>3</sup>, aunque en ocasiones puede requerir cirugía del estrabismo<sup>2</sup>.

La neuropatía óptica isquémica se ha descrito como una complicación poco frecuente de la cirugía de descompresión orbitaria<sup>6,7</sup>. Se ha indicado que la causa de esta afección puede ser la lesión directa del nervio durante el procedimiento o una elevación de la PIO intraoperatoria<sup>7</sup>.



**Figura 2** Campo visual TOP 30° y OCT de capa de fibras del nervio óptico del OD tras la cirugía de descompresión orbitaria mostrando, respectivamente, un defecto altitudinal en el hemcampo superior y la correspondiente disminución en el grosor de la capa de fibras nerviosas del sector inferior.

## Bibliografía

- Bartalena L, Pinchera A, Marcocci C. Management of graves ophthalmopathy: Reality and perspectives. *Endocr Rev*. 2000;21:168–99.
- Goh MS, McNab AA. Orbital decompression in Graves' orbitopathy: Efficacy and safety. *Intern Med J*. 2005;35:586–91.
- Lal P, Thakar A, Tandon N. Endoscopic orbital decompression for Graves' orbitopathy. *Indian J Endocrinol Metab*. 2013;17:265–70.
- Pérez Moreiras JV, Coloma Bockos JE, Prada Sánchez MC. Orbitopatía tiroidea (fisiopatología, diagnóstico y tratamiento). *Arch Soc Esp Otolmol*. 2003;78:407–31.
- Saoers-Welch CV, Fatourechi V, Bartley GB, Beatty CW, Gorman CA, Bahn RS, et al. Optic neuropathy of Graves disease: Results of transcranial orbital decompression and long-term follow-up in 215 patients. *Am J Ophthalmol*. 2003;136:433–41.
- Leong SC, White PS. Outcomes following surgical decompression for dysthyroid orbitopathy. *Curr Opin Otolaryngol Head Neck Sur*. 2010;18:37–43.
- Eckstein A, Schittowski M, Esser J. Surgical treatment of Graves' ophthalmopathy. *Best Pract Res Clin Endocrinol Metab*. 2012;26:339–58.

A. Asorey-García\*, R. Martínez-Chico,  
E. Santos-Bueso y J. García-Feijoo

Unidad de Neurooftalmología, Servicio de Oftalmología, Hospital Clínico San Carlos, Instituto de Investigación Sanitaria del Hospital Clínico, San Carlos (IdISSC), Madrid, España

Autor para correspondencia.

Correo electrónico: [Almudena.asorey@gmail.com](mailto:Almudena.asorey@gmail.com)  
(A. Asorey-García).

<http://dx.doi.org/10.1016/j.nrl.2014.04.017>

## Heminegligencia espacial secundaria a traumatismo craneoencefálico



### Hemispatial neglect secondary to a traumatic brain injury

Sr. Editor:

La heminegligencia espacial se caracteriza por la omisión sistemática del hemicampo contralesional, afectando actividades cotidianas como vestirse, comer, leer o escribir. Los pacientes muestran un defecto en la capacidad de atender, explorar y responder ante estímulos nuevos o significativos presentados en el lado opuesto a la lesión, defecto que no es atribuible a la presencia de hemianopsia homónima (a veces coexistente con la heminegligencia espacial)<sup>1</sup>. Es un trastorno frecuente tras lesiones hemisféricas derechas de origen vascular<sup>2</sup>, habiendo sido también descrito en casos de esclerosis múltiple<sup>3</sup>, enfermedades neurodegenerativas<sup>4</sup> o traumatismo craneoencefálico<sup>5,6</sup>. En este trabajo recogemos el caso de un paciente que presentó heminegligencia espacial tras presentar un traumatismo craneoencefálico grave.

Varón diestro de 52 años, sin antecedentes patológicos de interés, que presenta traumatismo craneoencefálico por precipitación en el contexto de un intento de autolisis. A la llegada del equipo de emergencias sanitarias, se encuentra con un Glasgow Coma Scale de 6, herida sangrante en el cuero cabelludo y múltiples contusiones asociadas. Al ingreso en Urgencias se realiza una TAC craneal, que evidencia fractura conminuta parietal derecha, con hundimiento del fragmento de mayor tamaño. Hematoma subdural hemisférico derecho, hemorragia subaracnoidea y foco contusional hemorrágico en el lóbulo parietal adyacente. No se observan desplazamientos de las estructuras de la línea media; el sistema ventricular es simétrico y de tamaño normal. Se realiza exéresis de fragmentos óseos y resección del parénquima de la convexidad derecha. La RM craneal (fig. 1) realizada con posterioridad muestra

lesión parenquimatosa frontal derecha, colección subdural supratentorial derecha con discreto efecto masa sobre el hemisferio derecho y ventrículo lateral derecho, sin desviación de la línea media; múltiples focos de microsangrados en ambos hemisferios cerebrales, cortico-subcorticales, así como periventriculares alrededor de los ventrículos laterales, y alteración de la señal en el cuerpo y esplenio del cuerpo calloso.

Un mes después del traumatismo, el paciente es trasladado a nuestro hospital para recibir tratamiento neurorrehabilitador. A su ingreso, se halla desorientado, presentando bradipsiquia e inquietud psicomotriz. Cuatro meses desde la fecha de la lesión, es posible realizar una exploración neuropsicológica formal. Esta pone de manifiesto que el paciente está orientado en persona, espacio y tiempo, y con lenguaje preservado. Muestra alteración de la memoria verbal (*Rey Auditory-Verbal Learning Test*: recuerdo a corto plazo 35/75, recuerdo a largo plazo 2/15, reconocimiento 4/15) y disfunción ejecutiva (*Letter-Number Sequencing* 4/21; *Wisconsin Card Sorting Test*: n.º categorías 2/6, n.º errores perseverativos 32; evocación verbal fonémica —3 minutos—, n.º total de palabras 19). Durante la exploración se observa que el paciente no atiende al hemicampo contralesional (no habiéndose observado en la exploración neurológica hemianopsia homónima). Se administra protocolo de exploración neuropsicológica específico para la evaluación de la atención visuoespacial (*Bells Test*, *Figure Copying of Ogden*, *Line Bisection*, *Baking Tray Task* y *Reading Task*); los resultados confirman la presencia de heminegligencia espacial izquierda. Diez días después se repite la valoración visuoespacial, observándose una discreta mejora en la ejecución de las pruebas administradas (véase el ejemplo en la figura 2).

La recurrencia de la heminegligencia espacial izquierda después de un traumatismo craneoencefálico es infrecuente, si bien en esta afección es habitual la presencia de lesiones hemisféricas derechas. Tradicionalmente, la heminegligencia espacial izquierda se ha asociado a lesiones vasculares en el lóbulo parietal derecho<sup>7</sup>. En la actualidad, este trastorno se vincula a lesiones hemisféricas derechas, concretamente circunvolución temporal superior, unión