




NEUROLOGÍA

www.elsevier.es/neurologia



CARTAS AL EDITOR

Síndrome de corazón contundido fulminante tras ventriculostomía endoscópica en una paciente con hidrocefalia crónica[☆]

Fulminant stunned myocardium following endoscopic ventriculostomy in a patient with chronic hydrocephalus

Sr. Editor:

El síndrome de miocardio contundido neurogénico (SMC) es una entidad clínico-patológica que cursa con lesión y disfunción miocárdica después de varios tipos de lesiones cerebrales agudas como resultado de una alteración del sistema nervioso autónomo¹, usualmente tras una hemorragia subaracnoidea, no excluyendo otras afecciones del sistema nervioso central relacionadas con lesiones cerebrales, como los ictus isquémicos, traumatismos, hidrocefalias y crisis epilépticas. Existen varias teorías que intentan explicar el mecanismo fisiopatológico del SMC, aunque la teoría más aceptada es que tras una oleada de catecolaminas, liberada por el sistema nervioso central y sistemáticamente, se produce la injuria miocárdica, caracterizada patológicamente por necrosis en las bandas contráctiles sin afectación de la irrigación coronaria^{2–5}. El electrocardiograma muestra una prolongación del segmento QT, una inversión profunda y simétrica de la onda T y alteraciones del ST. En el mismo sentido, presenta una fracción de eyección baja, menor del 40%⁶.

Presentamos una paciente con hidrocefalia crónica por estenosis idiopática del acueducto de Silvio, que comienza con un SMC tras una tercer-ventriculostomía endoscópica.

Se trata de una mujer de 35 años, que es admitida en el servicio de neurocirugía para intervención quirúrgica programada por hidrocefalia crónica secundaria a estenosis idiopática del acueducto de Silvio, que presentó en los últimos 10 meses aumento de cefalea frontal y alteraciones mnésicas fluctuantes. El examen neurológico solo reveló una leve disminución de la agudeza visual. La resonancia

magnética evidenció hidrocefalia triventricular (fig. 1A-C). La valoración cardiológica prequirúrgica no mostró ninguna alteración cardíaca (fig. 2A y B). La presión arterial preoperatoria era de 126/84 mmHg. Se procedió a realizar tercer-ventriculostomía endoscópica, bajo consentimiento informado de la paciente, sin constatarse presión intracraneal elevada, dejándose drenaje ventricular externo en ventrículo lateral derecho. Tras 9 h de la intervención quirúrgica y buen estado de la paciente, comienza con cuadro de cefalea súbita y disminución progresiva del nivel de consciencia, con posterior rigidez en decerebración, midriasis derecha, hipertensión intracraneana, alteraciones del ritmo cardíaco e hipotensión arterial. La paciente fue intubada y trasladada a cuidados intensivos en estado de coma. Se le realizó un ecocardiograma transtorácico que reveló un ventrículo izquierdo dilatado con acinesia de la parte baja del septo interventricular, hipocinesia lateral y posterior, así como una fracción de eyección del 38. En el electrocardiograma se evidenció un ensanchamiento del complejo QRS, una onda T invertida y un segmento ST elevado (fig. 2C y D). Las enzimas cardíacas estaban elevadas. La tomografía computarizada cerebral inicial evidenció una hemorragia subaracnoidea difusa (fig. 3). A los 3 días del coma se le realizó un electroencefalograma que mostró inactividad cerebral. La paciente fallece al 5.º día debido a fallo cardíaco agudo. Dada la falta de consentimiento de los familiares, no fue posible realizar un estudio necrópsico a la paciente.

El SMC suele ser secundario a un daño neurológico agudo que activaría el sistema simpático, provocando una descarga catecolaminérgica. De hecho, estudios previos establecieron la asociación entre la hemorragia subaracnoidea y la manipulación hipotalámica como desencadenantes de la hiperexcitabilidad cardíaca y el daño miocárdico secundario^{7,8}. También se ha establecido relación causal con otras lesiones cerebrales, tales como traumatismo craneal, hidrocefalia aguda, entre otros^{7,9}.

En nuestro caso, la paciente experimentó síntomas cardiológicos a las pocas horas tras la tercer-ventriculostomía endoscópica y la colocación de la derivación ventricular externa, ante lo cual se podría asociar que el síndrome de miocardio contundido pudo ser secundario a la estimulación hipotalámica durante la intervención quirúrgica. Otra posible explicación podría estar en la hemorragia subaracnoidea tras el procedimiento. El edema cerebral difuso pudo ser debido a la importante disminución de la perfusión cerebral durante el período de disminución de la fracción de eyección por debajo del 40%^{7,10,11}. El edema pulmonar, también lla-

[☆] Parcialmente presentado como póster en el XVIII Congreso Nacional de la Sociedad Española de Neurocirugía, del 14 al 17 de mayo del 2013.

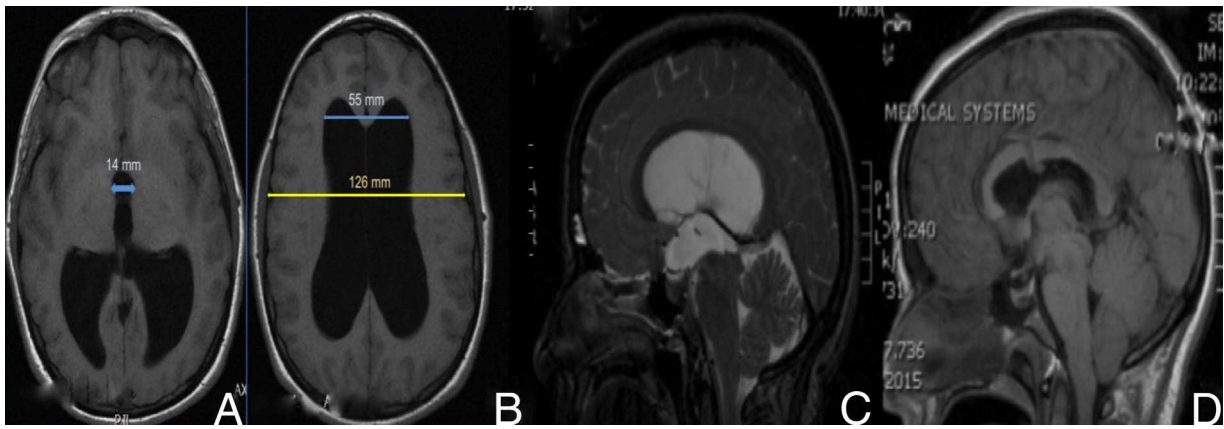


Figura 1 Preoperatorio, (A y B) resonancia magnética (RM) cerebral en T₁ sin contraste que mostró hidrocefalia triventricular. Índice de Evans de 0.43 (B). Diámetro del III ventrículo > 1,4 cm (A); preoperatorio (C), RM en T₂, que mostró aumento de la convexidad del cuerpo calloso, aplanamiento del mesencéfalo y estenosis del acueducto de Silvio; posoperatorio (D), RM en T₁ sin contraste, donde se evidenció la disminución de la talla ventricular, elevación del mesencéfalo y el trayecto para la tercer-ventriculostomía endoscópica.

mado edema pulmonar neurogénico, ha sido ampliamente estudiado¹² y se cree es secundario a la hiperactividad simpática, aunque no es una condición que está siempre presente en el síndrome de miocardio contundido.

Aunque la hidrocefalia triventricular por estenosis del acueducto de Silvio suele manifestarse en la niñez; en ciertos casos, presenta la primera manifestación clínica en la

edad adulta. A pesar de desconocerse el mecanismo fisiopatológico exacto que explique su presentación en la edad adulta, la estenosis idiopática del acueducto de Silvio podría producirse como resultado de una anomalía congénita del desarrollo del acueducto de Silvio o por gliosis acueductal. En literatura se han descrito varios casos de hidrocefalia crónica por estenosis idiopática del acueducto de Silvio en el adulto^{13,14}.

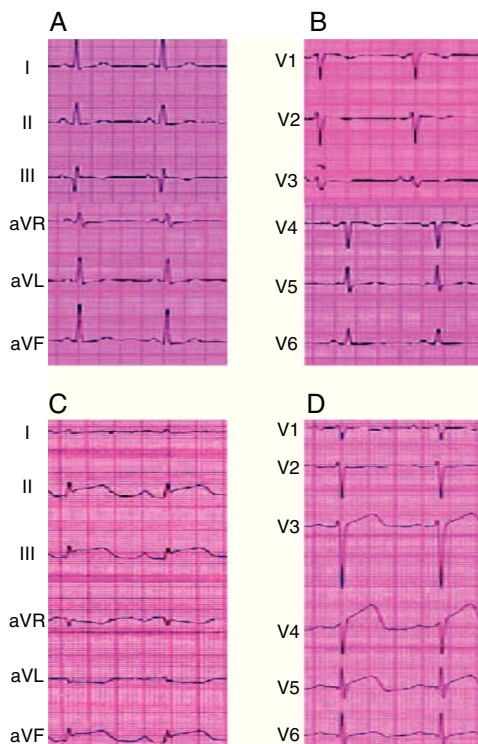


Figura 2 A y B) El electroencefalograma (ECG) preoperatorio no presentaba alteraciones. C y D) El ECG tras la tercer-ventriculostomía endoscópica reveló alteraciones típicas del síndrome de corazón contundido (elevación del segmento ST e inversión de la onda T).

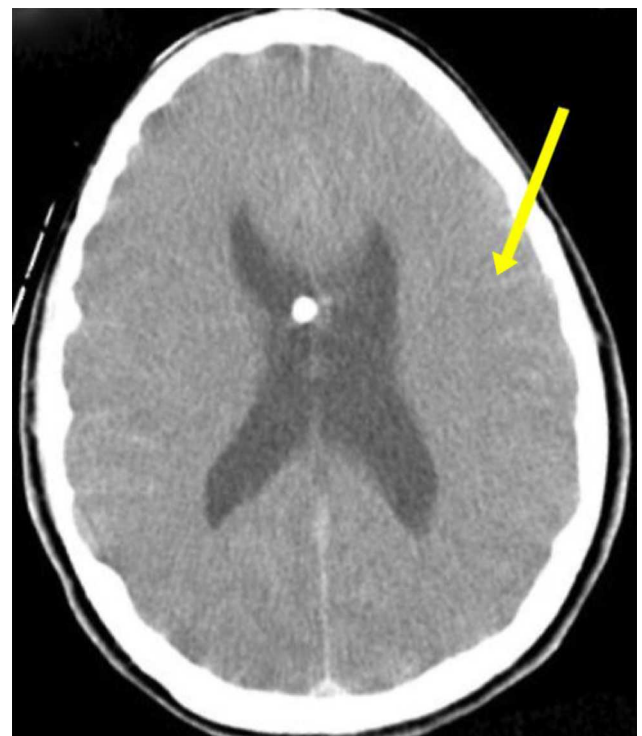

Figura 3 Tomografía computarizada craneal tras la tercer-ventriculostomía endoscópica que evidenció la hemorragia subaracnoidea en los surcos de la convexidad (flecha).

La cefalea suele ser la sintomatología de presentación más frecuente, no siendo necesariamente progresiva. El tratamiento de elección para la hidrocefalia por estenosis acueductal suele ser la tercer-ventriculostomía endoscópica, tanto en niños como en adultos¹³.

Los casos descritos en la literatura no suelen tener un curso tan fulminante como el nuestro. De hecho, las enzimas cardíacas suelen mejorar en el transcurso de horas a pocos días, con la recuperación posterior del paciente. No podemos explicar en este caso por qué la paciente desarrolló una midriasis derecha arreactiva y la rigidez en decerebración iniciales.

Bibliografía

1. Nguyen H, Zaroff J. Neurogenic stunned myocardium. *Curr Neurol Neurosci Rep.* 2009;9:486–91.
2. Jennifer EF, Wijdicks EF, Kumar G, Rabinstein AA. One thing leads to another: GBS complicated by PRES and Takotsubo cardiomyopathy. *Neurocrit Care.* 2009;11:395–7.
3. Temes RE, Tessitore E, Schmidt JM, Naidech AM, Fernandez A, Ostapkovich ND, et al. Left ventricular dysfunction and cerebral infarction from vasospasm after subarachnoid hemorrhage. *Neurocrit Care.* 2010;13:359–65.
4. Lee VH, Oh JK, Mulvagh SL, Wijdicks EF. Mechanism in neurogenic stress cardiomyopathy after aneurysmal subarachnoid hemorrhage. *Neurocrit Care.* 2006;24:3–249.
5. Brevis Nuñez F, Tschiedel E, Felderhoff-Mueser U, Neudorf U, Chapot R, Dohna-Schwake C. Neurogenic stunned myocardium after embolization in two children with vein of Galen aneurysmal malformation. *Neuroradiology.* 2012:1–4.
6. Mayer SA, Lin J, Homma S, Solomon RA, Lennihan L, Sherman D, et al. Myocardial injury and left ventricular performance after subarachnoid hemorrhage. *Stroke.* 1999;30:780–6.
7. Jeremiah J, Ragheb J, Garg R, Patten W, Sandberg D, Bhatia S. Neurogenic stunned myocardium after acute hydrocephalus: Report of 2 cases. *J Neurosurg Pediatr.* 2010;5:428–33.
8. Loewy AD, Araujo JC, Kerr FW. Pupillodilator pathways in the brain stem of the cat: anatomical and electrophysiological identification of a central autonomic pathway. *Brain Res.* 1973;60:65–91.
9. Jarquin-Valdivia AA, Rich AT, Yarbrough JL, Thompson RC. Intraventricular colloid cyst, hydrocephalus and neurogenic stunned myocardium. *Clin Neurol Neurosurg.* 2005;107:361–5.
10. Chen MA. Transient stress cardiomyopathies in the elderly: Clinical and pathophysiologic considerations. *J Geriatr Cardiol.* 2012;9:38–48.
11. Prieto-Arribas R, Pascual-Garvi JM, Gonzalez-Llanos F, Roda JM. ¿Cómo reparar el daño cerebral isquémico? Utilidad de los modelos experimentales en la búsqueda de respuestas. *Neurología.* 2011;26:65–73.
12. Simon RP, Bayne LL. Pulmonary lymphatic flow alterations during intracranial hypertension in sheep. *Ann Neurol.* 1984;15:188–94.
13. Edwards RJ, Britz GW, Marsh H. Chronic headaches due to occult hydrocephalus. *J R Soc Med.* 2003;96:77–8.
14. Oi S, Shimoda M, Shibata M, Honda Y, Togo K, Shinoda M, et al. Pathophysiology of long-standing overt ventriculomegaly in adults. *J Neurosurg.* 2000;92:933–40.

K.M. Piña Batista*, J.C. Gutiérrez Morales, A. Astudillo y S. Alvarez de Eulate-Beramendi

Servicio de Neurocirugía, Hospital Universitario Central de Asturias, Oviedo, Asturias, España

* Autor para correspondencia.

Correos electrónicos: pineappledr@gmail.com, pineappledr@hotmail.com (K.M. Piña Batista).

<http://dx.doi.org/10.1016/j.nrl.2013.06.012>

Red de cuidadores informales de los pacientes con demencia en la provincia de Alicante, descripción de sus características

Characteristics of informal caregivers of patients with dementia in Alicante province

Sr. Editor:

Hemos leído con mucha atención el artículo firmado por Toribio-Díaz et al.¹, titulado «Red de cuidadores informales de los pacientes con demencia en la provincia de Alicante, descripción de sus características». Creemos que dicho artículo supone una aportación importante a la literatura sobre cuidados informales en el ámbito de la demencia, por 2 motivos fundamentales: *a)* introducción del concepto de «cuidador ausente» y profundización en la figura de

cuidador secundario, y *b)* análisis de las tareas desarrolladas por los diversos tipos de cuidadores y estudio de los motivos por los que los cuidadores principales se hacen cargo de estas tareas. Sin embargo, creemos que los autores de este artículo han soslayado algunas cuestiones que han sido desarrolladas en otros trabajos realizados por investigadores españoles y publicados en revistas internacionales. Por tanto, con el propósito general de enriquecer la discusión y la reflexión sobre el cuidado informal en la demencia, y con el objetivo particular de mejorar, más si cabe, el magnífico trabajo realizado por Toribio-Díaz et al.¹, vamos a dar algunas breves sugerencias en torno a algunas omisiones que se producen en este artículo.

Existe una estrategia de cuidado en el anciano dependiente, pero que se acentúa en la persona mayor con demencia, que es la rotación (convivencia alternativa en varios domicilios). Dicho mecanismo de cuidado apenas es estudiado porque es un fenómeno muy localizado en los países mediterráneos. Los autores mencionan dicha estrategia pero no dicen nada en relación con la misma, ni mencionan el único artículo publicado que la analiza en profundidad². Les recomendamos que lean este artículo que les será útil para seguir profundizando en el estudio de los cuidados informales. Por otro lado, los autores afirman que «no han

Véase contenido relacionado en DOI:
<http://dx.doi.org/10.1016/j.nrl.2012.03.010>