




# NEUROLOGÍA

www.elsevier.es/neurologia



## CARTAS AL EDITOR

### Síndrome de Collet-Sicard

#### Collet-Sicard syndrome

Sr. Editor:

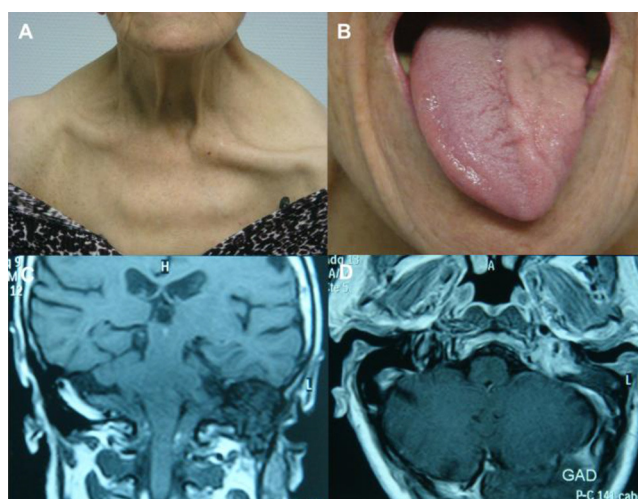
El síndrome de Collet-Sicard (SCS) consiste en la afectación unilateral y combinada de los pares craneales bajos IX, X, XI y XII. Frederic Collet, en 1915, describió por primera vez este síndrome en un soldado herido por una bala durante la Primera Guerra Mundial<sup>1</sup>. Posteriormente, Jean A. Sicard realizó nuevas descripciones<sup>2</sup>. Se trata de un síndrome muy poco frecuente, producido por lesiones en la base del cráneo que implican tanto al foramen yugular como al canal del hipogloso. Las posibles causas son numerosas: tumores (primarios o metastásicos), traumatismos, lesiones vasculares, procesos inflamatorios o complicaciones iatrogénicas. Los procesos invasivos metastásicos, las fracturas de la base del cráneo y la disección carotídea constituyen la principal etiología recogida en publicaciones anteriores, siendo los tumores primarios intracraneales una causa extremadamente rara del SCS. Describimos un caso de SCS como presentación de un tumor primario intracraneal del foramen yugular, así como una revisión de la etiología de este síndrome.

#### Caso clínico

Mujer de 81 años de edad con antecedentes de hipertensión arterial bien controlada y neurinoma del acústico en conducto auditivo interno derecho. Sigue revisiones por Otorrinolaringología, desde donde es remitida a nuestra consulta para estudio, tras objetivarse en la exploración paresia de cuerda vocal izquierda y atrofia de la hemilengua izquierda.

Desde un año antes de la consulta, la paciente presentaba hipogeusia, añadiéndose a los 6 meses, de forma gradual, disfagia tanto a sólidos como a líquidos, disminución del tono de la voz y debilidad en el hombro izquierdo, empeorando todos los síntomas de forma lentamente progresiva. En el examen neurológico mostraba caída del hemipaladar blando izquierdo, reflejo nauseoso abolido, tono de voz susurrante, atrofia de la hemilengua izquierda sin fasciculaciones, así como paresia y marcada atrofia de los músculos trapecio y esternocleidomastoideo izquierdos, con la

consecuente caída del hombro y protrusión clavicular ipsilateral (fig. 1A y B). El resto del examen neurológico era normal. La resonancia magnética (RM) craneal mostró una lesión tumoral de 2,5 × 2 cm localizada en el foramen yugular interno, hipointensa en T1 y de señal intermedia en T2, que se extendía caudalmente siguiendo el trayecto de la vena yugular interna. El tumor se intensificaba de forma significativa al administrar gadolinio (fig. 1C y D). Además, se objetivaba lesión ocupante de espacio en el conducto auditivo interno derecho, ya conocida previamente, compatible con neurinoma del conducto auditivo interno. La sospecha diagnóstica fue de glomus versus neurinoma del foramen yugular. Para el manejo terapéutico se solicitó valoración neuroquirúrgica y, dada la edad de la paciente, como alternativa a la resección quirúrgica, se optó por tratamiento del tumor mediante radiocirugía estereotáxica, por lo que no disponemos del diagnóstico anatomopatológico de la lesión. Tras 5 años de seguimiento, la paciente no se ha recuperado del SCS, presenta leve mejoría de la disfagia pero persisten sin cambios el resto de los hallazgos clínicos. La RM craneal de control muestra discreta reducción del tamaño tumoral (2 × 1,4 cm).



**Figura 1** Síndrome de Collet-Sicard. A) Parálisis del XI par craneal izquierdo con descenso del hombro y protrusión clavicular. B) Parálisis del XII par craneal izquierdo con atrofia hemilengual. C) Lesión tumoral localizada en el foramen yugular interno izquierdo. D) Realce de la lesión en el estudio RM con gadolinio.

**Tabla 1** Síndromes del foramen yugular

Síndrome	Pares craneales afectados
Collet-Sicard	IX, X, XI, XII
Villaret	IX, X, XI, XII, simpático (Horner)
Vernet	IX, X, XI
Jackson	X, XI, XII
Schmidt	X, XI
Tapia	X, XII

El SCS, descrito por estos 2 autores, es una enfermedad poco frecuente caracterizada por la afectación unilateral y combinada de los pares craneales IX, X, XI y XII. Lo habitual es que el síndrome completo se desarrolle de forma gradual, pudiendo tener una compleja forma de presentación, por lo que el retraso en el diagnóstico no es infrecuente. En determinadas ocasiones no se presenta de forma completa, lo que da lugar a otros síndromes conocidos en conjunto como síndromes del foramen yugular (tabla 1). Si el SCS asocia síndrome de Horner ipsilateral se denomina síndrome de Villaret.

El SCS puede ser diagnosticado a partir de la historia clínica, la exploración física y una adecuada caracterización de las lesiones mediante estudios de neuroimagen<sup>3</sup>. Ocasionalmente, como sucedió en nuestro caso, puede resultar difícil caracterizar los tumores localizados en el agujero yugular. La RM craneal tras administrar gadolinio es la técnica de elección para la determinación del tamaño tumoral y sus relaciones anatómicas, pero el diagnóstico definitivo es anatomopatológico<sup>4</sup>.

Se han descrito múltiples enfermedades que pueden producir un SCS: procesos invasivos en la base del cráneo (tumores primarios o metastásicos), traumatismos, lesiones vasculares, procesos inflamatorios y complicaciones iatrogénicas. Nuestra paciente presentó hallazgos clínicos compatibles con un SCS secundario a un tumor primario en el foramen yugular, en probable relación con un neurinoma o glomus yugular. Los neurinomas son tumores benignos y de crecimiento lento que, raramente, experimentan degeneración maligna. El VIII par craneal es el que se afecta con más frecuencia, seguido del V, IX, X y XI nervios craneales, siendo poco frecuentes en nervios puramente motores<sup>5</sup>. Los glomus o paragangliomas son tumores altamente vascularizados, cuyas células se originan en la cresta neural embrionaria. El 90% de los paragangliomas se ubica en la glándula suprarrenal y solo un 3% se localiza en cabeza y cuello<sup>6</sup>. Estos tumores crecen en la proximidad del foramen yugular y se pueden comunicar con los espacios intra- y extracraneales. El tratamiento de elección de los neurinomas y paragangliomas es la resección quirúrgica, siendo la radiocirugía estereotáctica la primera alternativa terapéutica en pacientes de edad avanzada, en condiciones médicas no óptimas o en casos de lesiones residuales o recurrentes posquirúrgicas<sup>7,8</sup>.

Hemos revisado la literatura referente al SCS en PubMed y hemos encontrado publicados un total de 51 casos entre 1915 y 2012. Las diversas etiologías se resumen en la tabla 2. De los procesos tumorales de la base del cráneo causantes de SCS, las metástasis suponen la etiología más frecuente. Los autores solo hemos encontrado 3 casos de SCS secundario a

**Tabla 2** Causas del síndrome de Collet-Sicard

	N.º casos
<i>Metástasis de la base del cráneo</i>	12
Adenocarcinoma de próstata	6
Adenocarcinoma de mama	2
Carcinoma de cérvix uterino	1
Carcinoma renal de células claras	1
Adenocarcinoma diseminado	1
Carcinoma de colon	1
<i>Tumores primarios intracraneales</i>	3
Tumor glómico yugular	2
Neurinoma hipogloso	1
<i>Tumores extracraneales</i>	5
Mieloma múltiple	2
Hemangiopericitoma	2
Fibrosarcoma de cuello	1
<i>Traumatismos</i>	10
Fractura de la base del cráneo	7
Fractura C1 (Jefferson)	2
Traumatismo obstétrico	1
<i>Vascular</i>	13
Diseccción ACI	6
Trombosis de la vena yugular interna	4
Aneurisma ACI	2
Displasia ACI	1
<i>Iatrogenia</i>	6
Angiografía cerebral	4
Cirugía cardiovascular	1
Crioterapia del nervio dentario	1
<i>Inflamatoria</i>	2
Poliarteritis nodosa	1
Osteomielitis	1
<i>Total de casos</i>	51

ACI: arteria carótida interna.

un tumor primario en la base del cráneo: 2 casos por tumor glómico yugular<sup>9,10</sup> y un caso secundario a neurinoma del nervio hipogloso<sup>11</sup>.

Como conclusión, aunque se trate de una etiología rara, los tumores primarios de la base del cráneo deben ser incluidos en el diagnóstico diferencial del SCS.

## Bibliografía

- Collet FJ. Sur un nouveau syndrome paralytique pharyngolaryngé par blessures du guerre (hemiplegia glosso-laryngoscapulo-pharyngée). *Lyon Médical*. 1915;124:121–9.
- Sicard JA. Syndrome du carrefour condylo-déchiré postérieur (type pur de paralysie des quatre derniers nerfs crâniens). *Marseille Médical*. 1917;53:385–97.
- Vázquez BV, Saynes MFJ, Hernández VG. Síndrome de agujero rasgado posterior. Casuística y manejo. *An Orl Mex*. 2002;47:4–8.
- Spinnato S, Talacchi A, Musumeci A, Turazzi S, Bricolo A. Dumbbell-shaped hypoglossal neurinoma: Surgical removal via a dorsolateral transcondylar approach. A case report and review of the literature. *Acta Neurochir (Wien)*. 1998;140:827–32.

5. Sarma S, Sekhar LN, Schessel DA. Nonvestibular schwannomas of the brain: A 7-year experience. *Neurosurgery*. 2002;50:437–48.
6. Myssiorek D. Head and neck paragangliomas: An overview. *Otolaryngol Clin North Am*. 2001;34:829–36.
7. Mabanta SR, Buatti JM, Friedman WA, Meeks SL, Mendenhall WM, Bova FJ. Linear accelerator radiosurgery for nonacoustic schwannomas. *Int J Radiat Oncol Biol Phys*. 1999;43:545–8.
8. Jordan JA, Roland PS, McManus C, Weiner RL, Giller CA. Stereotactic radiosurgery for glomus jugulare tumors. *Laryngoscope*. 2000;110:35–8.
9. Jiménez-Caballero PE, Marsal-Alonso C, Méndez-Cendón JC, Alvarez-Tejerina A. Síndrome de Collet-Sicard secundario a tumor gómico: valoración mediante resonancia magnética. *Rev Neurol*. 2004;39:1072–3.
10. Paparounas K, Gotsi A, Apostolou F, Akritidis N. Collet-Sicard syndrome disclosing glomus tumor of the skull base. *Eur Neurol*. 2003;49:103–5.
11. García-Escrivà A, Pampliega Pérez A, Martín-Estefanía C, Botella C. Schwannoma of the hypoglossal nerve presenting as a syndrome of Collet-Sicard. *Neurología*. 2005;20:311–3.

R. Gutiérrez Ríos\*, A. Castrillo Sanz, C. Gil Polo, M.I. Zamora García, N. Morollón Sánchez-Mateos y A. Mendoza Rodríguez

*Sección de Neurología, Complejo Asistencial de Segovia, Segovia, España*

\* Autor para correspondencia.

Correo electrónico: [gutiriosra@yahoo.es](mailto:gutiriosra@yahoo.es)

(R. Gutiérrez Ríos).

<http://dx.doi.org/10.1016/j.nrl.2013.04.002>

## Síndrome de Terson y ecografía orbitaria

### Terson syndrome and ocular ultrasound

*Sr. Editor:*

Hemos leído con interés el artículo de Sánchez Ferreiro et al.<sup>1</sup> en el que se hace referencia al síndrome de Terson (ST) y su potencial importancia como marcador pronóstico en la hemorragia subaracnoidea (HSA). Sin embargo, no podemos estar completamente de acuerdo con lo manifestado por nuestros colegas. En los pacientes con HSA la presencia de hemorragias visibles en el fondo del ojo no es del todo infrecuente y aunque se ha postulado que puede ser sugestiva de una evolución desfavorable no todos los autores aceptan esta suposición<sup>2</sup>. Además, en el artículo de Sánchez Ferreiro et al. se afirma que la mayoría de los pacientes con HSA que asocian ST presentan un bajo nivel de conciencia y, sin embargo, nuestra experiencia no es esa. Como ejemplo de esta experiencia aportamos el caso de un varón de 49 años de edad atendido en nuestro centro el mismo día en el que leímos la Carta al Editor de Neurología. El paciente había presentado sangrado subaracnoideo durante la noche mientras mantenía relaciones sexuales y se demostró la existencia de un aneurisma de la arteria comunicante anterior mediante el estudio de la angio-TC. Su HSA fue clasificada como Fisher 3 y Hunt y Hess II de manera que el enfermo en ningún momento de la evolución del sangrado en los primeros días presentó una situación estupefante o una focalidad neurológica, excepto por una intensa cefalea y rigidez de la nuca. El paciente fue embolizado satisfactoriamente 24 h después del debut clínico mediante coils de platino con la oclusión completa del aneurisma. El día +5 de evolución la exploración fundoscópica mostraba en el ojo izquierdo varias hemorragias retinianas (una más grande nasal superior que limitaba con la papila) y subhialoideas que no afectaban al área macular y en el ojo derecho hemorragias retinianas maculares y peripapilares. En la ecografía orbitaria que realizamos ese mismo día se apreciaba la naturaleza intrarretiniana de la mayor de las hemorragias oculares que

era la situada en el borde nasal superior del ojo izquierdo. En la imagen ecográfica (fig. 1) se observa que el área anecogénica (que corresponde al sangrado, señalada con una punta de flecha en la figura) desdoblaba la lámina retiniana (hiperecogénica en la figura, señalada con 2 flechas).

Por tanto, en nuestro caso, la presencia del ST en un paciente con HSA no se asoció con estupor o coma, tal y como Sánchez Ferreiro et al. afirman que es la norma. De hecho, creemos que el ST es lo suficientemente frecuente (aunque infradiagnosticado) en la HSA como para que sea posible asociarlo unívocamente a cualquier tipo de evolución.

Aunque el ST descrito inicialmente solo aludía a las hemorragias vítreas en el contexto de la HSA, en la actualidad se engloba bajo este concepto la presencia de hemorragias vítreas, subhialoideas, intrarretinianas y subretinianas<sup>3</sup>. Sin embargo, la fisiopatología del ST, como Sánchez Ferreiro et al. explican en su carta, es desconocida. La existencia de las hemorragias intraoculares podría explicarse por la presión que ejerce el hematoma sobre las estructuras periorbitales, favoreciendo así el paso de sangre a través del espacio subaracnoideo por la vaina del nervio

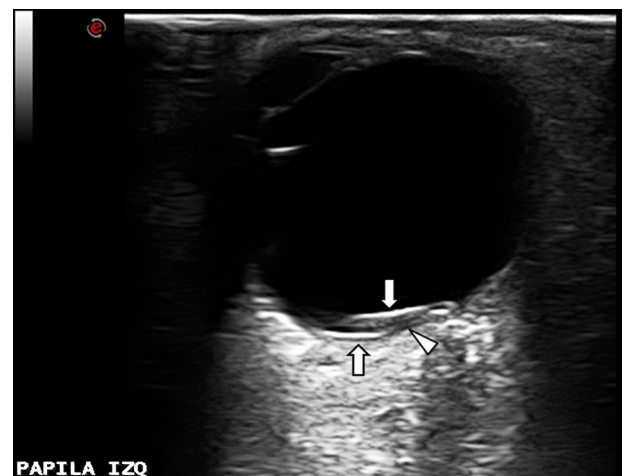


Figura 1 Hemorragia intrarretiniana en un paciente con HSA.