

medad desmielinizante y TVC<sup>6</sup>, si bien en los últimos años se ha prestado gran atención a los trastornos de la hemodinámica venosa intracraneal, postulándose que podrían estar implicados en la fisiopatología de la EM<sup>13,14</sup>.

Por otra parte, dado que el tratamiento con corticoides a altas dosis per se es un factor de riesgo protrombótico, Kalanie et al. sugieren incluso que estaría justificado el uso de enoxaparina profiláctica como prevención de la TVC en pacientes con EM a los que se les va a someter a altas dosis de metilprednisolona IV<sup>15</sup>.

El diagnóstico precoz es difícil, al solaparse los síntomas de la TVC con los de la CP. Debemos sospechar una TVC ante cualquier paciente con CP típica, que tras un periodo inicial se intensifica, no mejora con el decúbito o persiste más de una semana, sobre todo en pacientes con enfermedad desmielinizante, con factores de riesgo vascular o si han recibido inmediatamente después de la PL altas dosis de corticoides<sup>3</sup>. La aparición «de novo» de un edema de papila bilateral asociado a CP, apoya el diagnóstico de TVC, si bien a veces en pacientes con EM la existencia previa de neuritis óptica con atrofia papilar puede dificultar la interpretación.

Por todo lo anteriormente expuesto, creemos conveniente que exista un periodo ventana entre la realización de una PL y la administración de corticoides a altas dosis. Consideramos adecuado iniciar primero el tratamiento con esteroides IV para tratar el brote clínico y, tras un periodo de al menos un mes, realizar la PL.

## Bibliografía

1. Sempere AP, Berenguer-Ruiz L, Lezcano-Rodas M, Mira-Berenguer F, Waez M. Punción lumbar: indicaciones, contraindicaciones, complicaciones y técnica de realización. *Rev Neurol*. 2007;45:433–6.
2. Johnson KS, Sexton DS. Lumbar puncture: technique; indications; contraindications and complications in adults. *UpToDate*. 2012.
3. Miglis MG, Levine DN. Intracranial venous thrombosis after placement of a lumbar drain. *Neurocrit Care*. 2010;12:83–7.
4. Houle PJ, Vender JR, Fountas K, Mc Donnell D, Fick JR, Robinson J. Pump-regulated lumbar subarachnoid drainage. *Neurosurgery*. 2000;46:929–32.
5. Arias Gómez M. Catástrofes derivadas de las técnicas complementarias de diagnóstico neurológico. *Neurología*. 2010;25(Suppl 1):61–7.
6. Casado Menendez I, Uria D, Jiménez L. Trombosis venosa cerebral como complicación tras una punción lumbar diagnóstica. *Rev Neurol*. 2011;52:252–3.
7. Canhão P, Batista P, Falcão F. Lumbar puncture and dural sinus thrombosis—a causal or casual association? *Cerebrovasc Dis*. 2005;19:53–6.
8. Stadler C, Vuadens P, Dewarrat A, Janzer R, Uske A, Bogousslavsky J. Cerebral venous thrombosis after lumbar puncture and intravenous steroids in two patients with multiple sclerosis. *Rev Neurol (Paris)*. 2000;156:155–9.
9. Ince-Gunal D, Afsar N, Tuncer N, Aktan S. A case of multiple sclerosis with cerebral venous thrombosis: the role of lumbar puncture and high dose steroids. *Eur Neurol*. 2002;47:57–8.
10. Aidi S, Chaunu M, Bioussé V, Bousser M. Changing pattern of headache pointing to cerebral venous thrombosis after lumbar puncture and intravenous high-dose steroids. *Headache*. 1999;39:559–64.
11. Harirchian MH, Bayati A, Ghanbarian D, Ghanaati H. Cerebral venous thrombosis in a patient with clinically isolated syndrome suggestive of multiple sclerosis. *Iran J Radiol*. 2008;5:167–70.
12. Maurelli M, Bergamaschi R, Candeloro E, Todeschini A, Micieli G. Cerebral venous thrombosis and demyelinating disease: report of a case in a clinically isolated syndrome suggestive of multiple sclerosis onset and review of the literatura. *Mult Scler*. 2005;11:242–4.
13. Zamboni PG, Galeotti R, Menegatti E, Malagoni AM, Tacconi G, Dall'Ara S, et al. Chronic cerebrospinal venous insufficiency in patients with multiple sclerosis. *J Neurol Neurosurg Psychiatry*. 2009;80:392–9.
14. Gasca Salas C, Gómez Ibañez A. Insuficiencia venosa cerebroespinal crónica y esclerosis múltiple: revisión y actualización del tema. *Rev Neurol*. 2011;53:555–60.
15. Kalanie H, Harandi AA, Alidaei S, Heidari D, Shahbeigi S, Ghorbani M. Venous thrombosis in multiple sclerosis patients after high-dose intravenous methylprednisolone: the preventive effect of enoxaparina. *Thrombosis*. 2011;201:785459.

M. Sillero Sánchez\*, N. Rodríguez Fernandez,  
L. Sánchez Vera, B. Gómez González  
y J.J. Asencio Marchante

*Servicio de Neurología, Hospital Universitario de Puerto Real, Cádiz, España*

\* Autor para correspondencia.

Correo electrónico: [miriamsillero@telefonica.net](mailto:miriamsillero@telefonica.net)  
(M. Sillero Sánchez).

<http://dx.doi.org/10.1016/j.nrl.2012.11.003>

## Paraparesia progresiva como forma de presentación de un osteoclastoma del arco posterior de una costilla

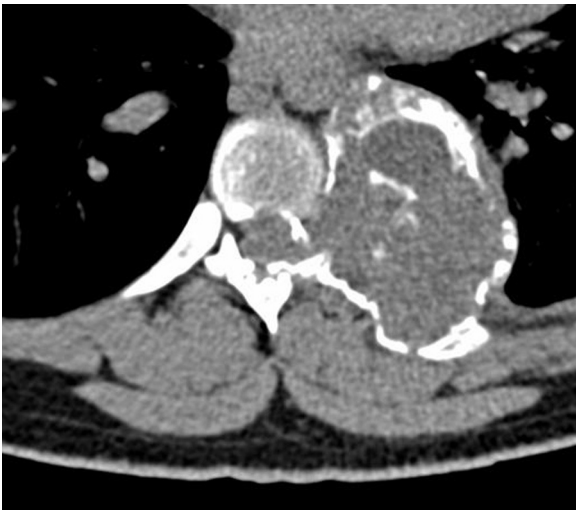### Progressive paraparesis as a presentation of osteoclastoma of the posterior arch of a rib

*Sr. Editor:*

El osteoclastoma o tumor óseo de células gigantes es una neoplasia osteolítica que constituye solo el 5% de los tumores óseos. Suele desarrollarse normalmente en la epífisis de

los huesos largos, siendo muy infrecuente su aparición en la columna vertebral por encima del sacro, habiéndose dado cifras en torno al 2,5% en series de casos extensas<sup>1</sup>. Anecdóticamente se han descrito casos de osteoclastomas que se originan en las costillas<sup>2</sup>. Este tumor presenta un ligero predominio en mujeres y la edad de aparición más frecuente está entre los 20 y los 40 años. Pese al carácter benigno, localmente pueden ser muy agresivos y pueden recurrir si la extirpación no es completa, habiéndose descrito casos con metástasis<sup>3</sup>.

Histológicamente, este tumor se caracteriza por la existencia de células gigantes multinucleadas sobre un fondo de células mononucleares y células en forma de huso.



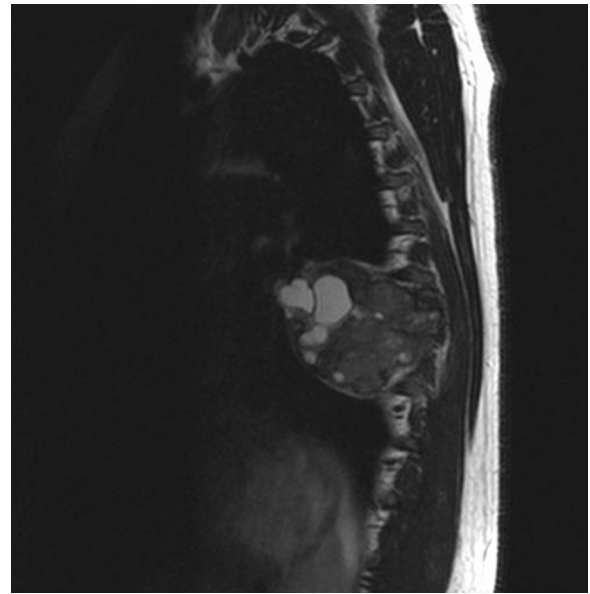
**Figura 1** TAC de columna vertebral: lesión osteolítica sobre el arco posterior de la 7.<sup>a</sup> costilla izquierda que destruye el pedículo y la parte posterior del cuerpo vertebral.

La presentación clínica del osteoclastoma a nivel de la columna vertebral suele ser el dolor<sup>4</sup>, pudiendo desarrollar clínica radicular y de forma más rara diferentes grados de paraplejía debido a compresión medular<sup>3-5</sup>.

Varón de 16 años sin antecedentes personales ni familiares de interés. Presenta un cuadro progresivo de 2 meses de evolución de debilidad en piernas con dolor sordo, leve a nivel medio de la columna vertebral. En las últimas 2 semanas la debilidad empeora lo que da lugar a varias caídas y se asocia sensación de acorchamiento en piernas hasta parte inferior del tórax, así como urgencia miccional. En la exploración neurológica, las funciones corticales y pares craneales eran normales. Motor: espasticidad leve en miembros inferiores, fuerza 4/5 de forma global y simétrica en musculatura de miembros inferiores con hiperreflexia, clonus aquileo y Babinsky bilateral. Nivel de hipoestesia en D8. Marcha con leve paraparesia con componente atáxico por déficit sensitivo de cordones posteriores.

En la TAC de columna (fig. 1) se evidencia una lesión neoformativa de carácter osteolítico que asienta sobre el arco posterior de la 7.<sup>a</sup> costilla izquierda y que destruye el pedículo y parte posterior del cuerpo vertebral de D7. RMN medular (fig. 2): lesión heterogénea multiquística que no capta contraste y que se extiende desde el arco posterior de la 7.<sup>a</sup> costilla izquierda el hacia tórax y el canal medular provocando compresión medular a ese nivel.

El paciente fue intervenido bajo anestesia general y con la colaboración de cirugía vascular con resección de las costillas 6.<sup>a</sup>, 7.<sup>a</sup> y 8.<sup>a</sup> izquierdas y resección parcial del cuerpo vertebral D7, incluyendo la lámina y el pedículo, extrayéndose completamente la masa tumoral intra y extrarraquídea. Se completó con artrodesis intersomática con sustituto de cuerpo vertebral, sujeto mediante placa con tornillos D6-D8. El estudio anatomopatológico de la lesión puso de manifiesto un tejido de morfología nodular adherido a fragmento costal que mide 6 cm de diámetro máximo y que en los cortes seriados aparece multiquístico. La tumoración exhibe un patrón bifásico con células gigantes



**Figura 2** RMN medular en secuencias T2 y corte sagital: lesión heterogénea multiquística que no capta contraste y que se extiende desde el arco posterior de la 7.<sup>a</sup> costilla izquierda hacia tórax y el canal medular, provocando compresión medular a ese nivel.

multinucleadas y células estromales fusiformes sin atipias indicativo de osteoclastoma.

La evolución clínica ha sido favorable con desaparición de la sintomatología neurológica y sin recidivas en los 4 años de seguimiento.

La apariencia radiológica de los osteoclastomas es relativamente inespecífica y el diagnóstico diferencial se debe realizar con quistes óseos aneurismáticos, osteosarcoma, tumor marrón del hiperparatiroidismo y metástasis de carcinomas<sup>4</sup>. Desde el punto de vista histológico, pueden remedar la apariencia de un hueso con la enfermedad de Paget<sup>6</sup>.

El tratamiento quirúrgico agresivo en los pacientes con osteoclastoma es lo habitual, ya que los tumores son localmente invasivos y tienen un curso impredecible. El riesgo de recurrencia global para este tipo de tumores en la columna vertebral está entre el 25 y 45%<sup>1,7</sup>. Se consideran factores de riesgo para la recurrencia del tumor: la resección parcial, la localización cervical, el sexo masculino, la edad inferior a 25 años y la radiación local<sup>3</sup>. El uso de radioterapia adyuvante en los osteoclastomas es controvertido debido al riesgo de transformación maligna en sarcoma<sup>1,6,8</sup>.

La resección de la lesión tumoral se asocia generalmente a mejoría evidente de la sintomatología neurológica de compresión medular, ya que el tumor comprime pero no infiltra<sup>9</sup>. En ocasiones, en que la resección no es total, puede dar lugar a secuelas importantes<sup>10</sup>.

El presente caso, además de ser un hallazgo excepcional, pone de manifiesto el diagnóstico diferencial que hay que realizar ante una lesión ósea osteolítica y cómo lesiones benignas, como el osteoclastoma, pueden dar lugar a cuadros neurológicos importantes que pueden llegar a producir secuelas importantes si no se realiza un diagnóstico adecuado y un tratamiento agresivo.

## Bibliografía

- Sanjay BK, Sim FH, Unni KK, McLeod RA, Klassen RA. Giant-cell tumours of the spine. *J Bone Joint Surg Br.* 1993;75:148–54.
- Manjunatha HK, Ramaswamy AS, Sunil Kumar B. Aggressive giant cell tumor of the anterior arc of the rib. *J Cytol.* 2012;29:51–5.
- Boriani S, Bandiera S, Casadei R, Boriani L, Bonthineni R, Gasbarrini A, et al. Giant cell tumor of the mobile spine. *Spine.* 2012;37:37–45.
- Hunter CL, Donthineni D, Hornyak M, Murali R. Giant-cell tumors of the cervical spine. Case report. *Neurosurgery.* 2006;59:1142–3.
- Fidler MW. Surgical treatment of giant cell tumours of the thoracic and lumbar spine. Report of nine patients. *Eur Spine.* 2001;10:69–77.
- Campanacci M, Baldini N, Boriani S, Sudanese A. Giant-cell tumor of the bone. *J Bone Joint Surg Am.* 1987;69:106–14.
- Hart RA, Boriani S, Biagini R, Curnier B, Weinstein JN. A system for staging and management of spine tumors. A clinical outcome study of giant cell tumors of the spine. *Spine.* 1997;30:272–5.
- Feigenberg SJ, Marcus Jr RB, Zlotnicki RA, Scarborough MT, Berrey BH, Enneking WF. Radiation therapy for giant cell tumors of bone. *Clin Orthop Relat Res.* 2003;411:207–16.
- Junming M, Cheng Y, Dong C, Jianru X, Xinghai Y, Quan H, et al. Giant cell tumor of the cervical spine. A series of 22 cases and outcomes. *Spine.* 2008;33:280–8.
- García-Bravo A, Sanchez-Enriquez J, Mendez-Suarez JL, Melian-Suarez A, Miranda-Calderin G. Secondary tetraplegia due to giant-cell tumors of cervical spine. *Neurochirurgie.* 2002;48:527–32.

P.E. Jiménez Caballero

*Servicio de Neurología, Hospital San Pedro de Alcántara, Cáceres, España*

*Correo electrónico: pjimenez1010j@yahoo.es*

<http://dx.doi.org/10.1016/j.nrl.2012.11.001>

## Neurorretinitis y trombosis venosa intracraneal en el síndrome antifosfolípido

### Neuroretinitis and intracranial venous thrombosis in antiphospholipid syndrome

*Sr. Editor:*

El síndrome antifosfolípido (SAF) es un trastorno autoinmunitario sistémico caracterizado por la presencia de trombosis venosas y/o arteriales, abortos de repetición y otras complicaciones durante el embarazo, asociadas a la presencia de anticuerpos antifosfolípidos (APL)<sup>1</sup>. La neurorretinitis es una inflamación de la retina con papiledema y exudados maculares en estrella; raramente se asocia al SAF. Describimos un caso inusual de neurorretinitis y trombosis venosa intracraneal como forma de presentación de un SAF.

Mujer de 16 años de edad, sin antecedentes médicos de interés, que acude a urgencias por presentar cefalea holocraneal, náuseas y vómitos de una semana de evolución, que se acompañan de disminución de la agudeza visual. No refiere tratamiento previo ni síntomas sistémicos o infecciosos.

La agudeza visual es de 8/30 en el ojo derecho y de 8/40 en el izquierdo. Defecto pupilar aferente en ambos ojos. Fondo de ojo: edema de papila y estrella macular con exudados en el epitelio pigmentario compatible con neurorretinitis y estrella macular en ambos ojos (fig. 1). La tomografía de coherencia óptica (OCT) muestra un edema de papila con extravasación que alcanza la mácula y lesión de los fotorreceptores (fig. 1). Hemograma con un moderado descenso de linfocitos. Anticuerpos antinucleares (ANA) positivos (+) 1/640, con patrón homogéneo y moteado. Factor reumatoide, anti-Ro, anti-SM y anti-ADN, negativos. El estudio de coagulación mostraba un tiempo elevado de tromboplastina parcial activada a 78,1 s. Anticoagulante lúpico (ACL) positivo y elevados anticuerpos anticardiolipinas (ACA) (> IgG 80), anti-β2 glucoproteína I (anti-IgG 85).

Se realizó una punción lumbar que mostró una presión de apertura de 46 cm de agua, siendo la citoquímica del líquido cefalorraquídeo normal. La angiorrresonancia magnética intracraneal muestra una trombosis de senos sigmoideo y transversal derecho (fig. 2), sin lesiones en el parénquima cerebral. En la RM craneal axial se aprecia un edema de retina en el ojo izquierdo (fig. 3). Las serologías fueron negativas para lúes, borrelia, virus neurotrópicos y bartonella henselae. A las 12 semanas persisten elevados la ACA y ACL (IgG 154), anti-β2-glucoproteína I (anti IgG: 37 e IgM: 39), con ANA negativos.

La paciente tuvo una hipertensión intracraneal secundaria a una trombosis intracraneal de senos venosos. Tiene SAF de acuerdo con los criterios diagnósticos, al presentar fenómenos protrombóticos con ACA y ACL positivos. Inició tratamiento con prednisona a dosis de 1 mg/kg y acetazolamida, y se anticoagula con acenocumarol. Actualmente, tras 3 años de seguimiento, la paciente no ha presentado más eventos trombóticos ni déficit visuales asociados a disco óptico.

Los criterios diagnósticos del SAF incluyen la presencia de al menos un evento trombótico clínico y de anticuerpos tales como ACL, ACA o anti-β2-glucoproteínas. Nuestra paciente comenzó con una trombosis de senos intracraneales que causó una hipertensión intracraneal, manifestada por cefalea de características orgánicas, pérdida de visión y edema de papila.

La neurorretinitis con edema macular en estrella es una neuropatía óptica caracterizada por edema del nervio óptico, edema peripapilar, exudados duros maculares y frecuentemente por la presencia de células en el vítreo<sup>2</sup>. La estrella macular está formada por depósitos de lípidos exudados en la capa plexiforme, causando desprendimiento seroso de la retina. La reabsorción del líquido seroso alrededor de la mácula deja precipitados lipídicos en forma de estrella. Esta aparece al principio de la pérdida de visión o una o 2 semanas después. La estrella macular puede estar asociada a neurorretinitis, retinopatía hipertensiva y papiledema<sup>3</sup>. La mayoría de los pacientes con neurorretinitis