

ORIGINAL

Encefalopatía de Wernicke en pacientes no alcohólicos: una serie de 8 casos

J. Gascón-Bayarri^{a,*}, J. Campdelacreu^a, M.C. García-Carreira^b, J. Estela^b, S. Martínez-Yélamos^a, A. Palasí^a, T. Delgado^b y R. Reñé^a

^a Servicio de Neurología, Hospital Universitari de Bellvitge, L'Hospitalet de Llobregat, Barcelona, España

^b Servicio de Neurología, Hospital Parc Taulí, Sabadell, Barcelona, España

Recibido el 23 de noviembre de 2010; aceptado el 9 de marzo de 2011

Accesible en línea el 11 de mayo de 2011

PALABRAS CLAVE

Encefalopatía de Wernicke;
Encefalopatía de Wernicke no alcohólica;
Gastrointestinal;
Tiamina;
Resonancia magnética;
Pronóstico

Resumen

Introducción: La encefalopatía de Wernicke (EW) es una entidad infradiagnosticada, generalmente asociada a alcoholismo, que tiene peor pronóstico si existe retraso diagnóstico. Se presenta una serie de 8 pacientes no alcohólicos con EW y se evalúa si el retraso en el diagnóstico implica un peor pronóstico.

Pacientes y métodos: Revisión retrospectiva de las historias clínicas de pacientes ingresados en dos hospitales universitarios entre 2004 y 2009 con diagnóstico de EW, excluidos aquéllos con historia de alcoholismo.

Resultados: Se incluyó a 4 varones y 4 mujeres, con edades comprendidas entre los 35 y los 82 años; 7 tenían antecedentes patológicos gastrointestinales y los vómitos persistentes fueron el desencadenante en 7 casos. La encefalopatía fue la forma de inicio más frecuente (4 casos). La tríada clásica llegó a estar presente en 7 pacientes. Los niveles de tiamina fueron bajos en 3/6 y normales en 3/6 pacientes. La RM fue patológica en 7 pacientes, con hiperintensidad en diencefalo y cuerpos mamilares (7), sustancia gris periacueductal (6), corteza (3) y cerebelo (1). Siete pacientes mejoraron tras el tratamiento con tiamina. Las secuelas fueron leves en 5 casos y graves en 3 pacientes. Todos los pacientes con un retraso diagnóstico inferior a 18 días tuvieron secuelas leves.

Conclusiones: En la EW no alcohólica son frecuentes los antecedentes gastrointestinales que podrían condicionar una menor absorción de tiamina. Mientras que los niveles de tiamina pueden ser normales en muchos casos, la RM casi siempre muestra alteración de señal en localizaciones típicas. El retraso en el diagnóstico y, por tanto, en el tratamiento podría implicar un peor pronóstico.

© 2010 Sociedad Española de Neurología. Publicado por Elsevier España, S.L. Todos los derechos reservados.

* Autor para correspondencia.

Correo electrónico: 32535jgb@comb.cat (J. Gascón-Bayarri).

KEYWORDS

Wernicke's
encephalopathy;
Non-alcoholic
Wernicke's
encephalopathy;
Gastrointestinal;
Thiamine;
Magnetic resonante;
Prognosis

Wernicke's encephalopathy in non-alcoholic patients: a series of 8 cases**Abstract**

Introduction: Wernicke's encephalopathy (WE) is an underdiagnosed condition, usually associated with alcoholism, and has a worse prognosis if there is a delay in diagnosis. A series of 8 non-alcoholic patients with WE is presented and an assessment is made on whether a delay in diagnosis leads to a worse prognosis.

Patients and methods: The clinical records of patients admitted to 2 university hospitals between 2004 and 2009 with the diagnosis of WE, excluding those with a history of alcoholism, were retrospectively reviewed.

Results: The study included 4 men and 4 women aged 35-82 of whom 7 had a history of gastrointestinal pathology, and persistent vomiting was the precipitating factor in 7. Encephalopathy was the most frequent onset symptom (4). The classical triad was present in seven patients. Thiamine levels were low in 3/6 and normal in 3/6 cases. MRI was abnormal in seven patients, with high signal intensity in the diencephalon and mammillary bodies (7), periaqueductal grey matter (6), cortex (3) and cerebellum (1). Seven improved with thiamine. Sequelae were mild in 6, and severe in 2 after 6-12 months of follow-up. All patients with a diagnostic delay less than 18 days had mild sequelae.

Conclusions: Non-alcoholic WE frequently occurs after gastrointestinal disturbances that could result in lower thiamine absorption. Whereas thiamine levels can be normal in many cases, in almost all cases the MRI shows signal alterations in typical locations. A delay in the diagnosis, and therefore, in treatment leads to a worse prognosis.

© 2010 Sociedad Española de Neurología. Published by Elsevier España, S.L. All rights reserved.

Introducción

La encefalopatía de Wernicke (EW) es un síndrome neurológico agudo caracterizado por la tríada clásica de encefalopatía, oftalmoplejía y/o nistagmo y ataxia. Sin embargo, sólo el 16% de los pacientes muestran el cuadro completo al inicio, por lo que se considera un trastorno infradiagnosticado¹. En series autopsicas de pacientes con EW, ésta sólo fue diagnosticada en vida en un tercio de los pacientes alcohólicos y el 6% de los no alcohólicos². La presencia de la tríada clásica parece ser más frecuente en alcohólicos (53,9%) que en no alcohólicos (33,6%)².

Además de la tríada clásica, los pacientes con EW también pueden presentar disfunción vestibular, neuropatía periférica, hipotermia, hipotensión, síncope, taquicardia, disnea de esfuerzo, gasto cardiaco elevado o alteraciones en el ECG³.

El diagnóstico es clínico y debe considerarse en el diagnóstico diferencial de todo paciente con síndrome confusional agudo o ataxia aguda. No existen pruebas de laboratorio diagnósticas, y la determinación de los niveles de transcetolasa de tiamina eritrocitarios o de tiamina en plasma tienen limitaciones técnicas y baja especificidad³. La RM es útil para apoyar el diagnóstico y descartar otras causas pero no debería retrasar el tratamiento^{2,4}.

El tratamiento consiste en la reposición inmediata de tiamina durante 3-5 días⁵. El uso de dosis infraterapéuticas o la ausencia de tratamiento puede conducir a la muerte en el 20% de estos pacientes o a una forma irreversible de amnesia anterógrada (síndrome de Korsakoff) en el 85% de los supervivientes⁴. No existen ensayos clínicos de calidad que permitan recomendar una determinada dosis o tiempo de tratamiento, por lo que la EFNS² recomienda administrar 200 mg 3 veces al día por vía intravenosa (recomendación

grado C) antes de dar carbohidratos, instaurar una dieta normal tras iniciar la tiamina y mantener el tratamiento hasta que deje de observarse mejoría clínica (buena práctica clínica).

En los países desarrollados, más del 80% de los casos de EW ocurren en el contexto de malnutrición asociada al abuso de alcohol⁶. Sin embargo, la EW también se ha descrito en otros trastornos asociados a un descenso de la absorción intestinal de tiamina (malabsorción o escasa ingesta), a un aumento del requerimiento corporal (como en enfermedades sistémicas) o a la pérdida de tiamina hidrosoluble (diálisis). No todos los individuos con un grado similar de malnutrición y alcoholismo desarrollan EW, por lo que se cree que existen factores genéticos y ambientales que contribuyen a la expresión de la enfermedad⁴.

Según una revisión reciente², de 625 casos descritos en la literatura las causas más frecuentes de EW en pacientes no alcohólicos fueron enfermedad neoplásica (18,1%), cirugía gastrointestinal (16,8%), hiperemesis gravídica (12,2%) y ayuno o desnutrición (10,2%). En la tabla 1 se detallan las posibles causas.

El tratamiento relativamente sencillo de este trastorno que puede dar lugar a la muerte o a déficits neurológicos crónicos si no se trata correctamente debe mantener a los clínicos en un alto nivel de sospecha, incluso si no hay historia de alcoholismo. Así, en su reciente guía de práctica clínica, la EFNS recomienda sospechar EW en todo trastorno que pueda dar lugar a déficit de tiamina e incluso administrar tiamina a todo sujeto de riesgo que acuda a urgencias. Asimismo, recomiendan también el suplemento de tiamina en pacientes sometidos a cirugía bariátrica.

El objetivo de este estudio es presentar una serie de 8 pacientes no alcohólicos que desarrollaron EW y evaluar si el retraso en el diagnóstico podría influir en el pronóstico.

Tabla 1 Causas de EW no alcohólica descritas en la literatura

Cirugía gastrointestinal

Gastrectomía, gastroyeyunostomía, colectomía, cirugía bariátrica, gastroplastia, balón intragástrico

Trastornos gastrointestinales

Úlcera péptica, colitis ulcerosa con megacolon, vómitos recurrentes o diarrea crónica (causados por estenosis pilórica, gastritis, cólicos biliares, enfermedad de Crohn, obstrucción intestinal o perforación, crisis de migraña, anorexia nerviosa, pancreatitis, hiperemesis gravídica)

Cáncer y quimioterapia

Cáncer gástrico, cáncer de colon, linfoma no-Hodgkin, leucemia mielomonocítica, linfoma de células B grandes, leucemia mieloide, trasplante de médula ósea alogénico, tratamiento con erubazole e ifosfamida

Enfermedades sistémicas

Enfermedad renal con diálisis peritoneal y hemodiálisis, sida, infecciones crónicas con fiebre, tirotoxicosis. Depleción de magnesio por diuréticos, resección intestinal o enfermedad de Crohn

Malnutrición

Restricciones dietéticas (por falta de recursos, psicógenas o para tratar la obesidad), negligencia por edad avanzada o Alzheimer, nutrición parenteral sin suplemento de tiamina, hiperalimentación por vía intravenosa

Adaptada de Sechi y Serra⁴, 2007.

Pacientes y métodos

Se revisaron retrospectivamente las historias clínicas de pacientes ingresados en dos hospitales universitarios entre 2004 y 2009 a través de las bases de datos, buscando el diagnóstico de EW. De ellos, se consideraron aquellos que presentaban al menos dos de los tres signos de la tríada clásica: encefalopatía, oftalmoplejía y/o nistagmus y ataxia. Los pacientes con historia de alcoholismo fueron excluidos. Finalmente, se incluyó a 8 pacientes (4 varones y 4 mujeres). Se registraron los antecedentes patológicos, especialmente los gastrointestinales, síntomas de presentación, hallazgos neurológicos, retraso entre el inicio de los síntomas y el diagnóstico, hallazgos en la RM craneal, niveles plasmáticos de tiamina, respuesta al tratamiento y presencia de déficits residuales. Se consideró a los pacientes como sin secuelas o con secuelas leves a aquéllos con una puntuación en la Modified Rankin Scale⁷ ≤ 3 y con un estado cognitivo normal o un deterioro cognitivo leve (según criterios de Petersen⁸), y con secuelas graves a aquéllos con una puntuación mayor de 3 o con deterioro cognitivo mayor que un deterioro cognitivo leve. Estos datos se resumen en la [tabla 2](#).

Paciente 1

Mujer de 81 años, con antecedentes de hernia de hiato, gastritis crónica y estenosis pilórica. Ingresó por cuadro subagudo de deterioro cognitivo con déficit de memoria, desorientación y apraxia tras haber presentado vómitos

durante 2 semanas, que se atribuyeron a la estenosis pilórica. Durante el ingreso aparecieron una limitación de la mirada superior y de la abducción bilateral, nistagmus horizontal y vertical, y ataxia. También presentó ptosis bilateral progresiva, disminución de agudeza visual bilateral, hipoestesia distal, amnesia anterógrada, leve dismetría derecha, leve hemiparesia derecha y arreflexia de las extremidades inferiores. Ante la presencia de la tríada clásica, se sospechó EW. Se determinaron los niveles de tiamina, que fueron bajos, y se administró tiamina. El tiempo entre el inicio de la clínica y el diagnóstico fue de 59 días. La RM mostró alteración de señal en regiones corticales, diencéfalo, cuerpos mamilares, área periacueductal y cerebelo. La estenosis pilórica mejoró con tratamiento erradicador de *Helicobacter pylori*. La respuesta inicial a la tiamina fue buena, con mejoría de los déficits oculomotores y de la hemiparesia, pero persistieron la desorientación, la ataxia y la amnesia anterógrada. A los 6 meses, la paciente había mejorado los déficits oculomotores y la PNP, pero aún presentaba como secuelas pérdida de memoria, desorientación temporoespacial, ataxia y ptosis palpebral bilateral.

Paciente 2

Varón de 66 años, con antecedentes de enfermedad pulmonar obstructiva crónica, vértigo periférico, úlcus gástrico y gastritis crónica. Presentó vómitos secundarios a una gastroenteritis aguda durante 5 días y posteriormente desarrolló ataxia de la marcha, por lo que ingresó. La exploración mostró amnesia anterógrada, desorientación y nistagmus horizontal en todas las direcciones pero sin oftalmoplejía, torpeza de la mano derecha, dismetría izquierda y una leve hemiparesia, hipopalestesia y arreflexia en las extremidades inferiores. Ante la sospecha de EW, se administró tiamina, pero no se determinaron los niveles. El tiempo desde el inicio de la clínica neurológica hasta el diagnóstico fue de 6 días. La RM mostró alteración de señal en regiones corticales, diencefálicas, mamilares y periacueductales. Tras el tratamiento con tiamina sólo se resolvió la hemiparesia y persistieron la ataxia, el nistagmus y la amnesia. La RM de control posterior realizada al mes del tratamiento fue normal. Las secuelas a los 6 meses fueron de amnesia anterógrada y desorientación temporoespacial.

Paciente 3

Mujer de 35 años que presentó vómitos por hiperemesis gravídica durante 10 días en el noveno mes de embarazo, tras los cuales desarrolló un cuadro subagudo de deterioro cognitivo y bradipsiquia compatible con encefalopatía, por lo que ingresó. La exploración reveló ataxia, disartria y nistagmus vertical, sin oftalmoparesia. El tiempo hasta el diagnóstico fue de sólo 2 días. Los niveles de tiamina fueron bajos. No se realizó RM al inicio y la RM de control practicada 15 días tras el tratamiento fue normal. La respuesta inicial fue buena, con mejoría de la encefalopatía y la disartria, pero a los 6 meses la paciente presentaba como secuelas amnesia anterógrada, nistagmus y ataxia.

Tabla 2 Datos clínicos y de neuroimagen de los pacientes no alcohólicos con EW

Paciente	1	2	3	4	5	6	7	8
<i>Sexo</i>	M	V	M	V	V	M	V	M
<i>Edad (años)</i>	81	66	35	65	46	55	52	82
<i>Antecedentes</i>	Gastritis crónica, hernia hiato, estenosis pilórica	Gastritis crónica, ulcus	No	Gastrectomía previa (por ulcus)	TMO ^b , duodenitis estenosante	LES, CFM ^c ; gastritis crónica	Gastrectomía Billroth-II y quimioterapia por cáncer gástrico, ulcus intestinal	Hernia hiato operada (Nissen)
<i>Vómitos</i>	Sí	Sí	Sí	Sí	Sí	Sí	Sí	No
<i>Causa del vómito</i>	Estenosis pilórica	Gastritis aguda	Hiperemesis gravídica	Vértigo periférico	Duodenitis	Uremia	Neoplasia recurrente	Neoplasia pulmón, hernia hiato
<i>Inicio del vómito</i>	2 semanas	5 días	10 días	22 días	7 semanas	14 días	4 meses	
<i>Sintoma inicial</i>	Encefalopatía	Ataxia	Encefalopatía	Diplopía	Encefalopatía	Encefalopatía	Papiledema	Ataxia
<i>Tiempo hasta el diagnóstico</i>	59 días	6 días	2 días	17 días	15 días	7 días	30 días	30 días
<i>Encefalopatía</i>	Sí	Sí	Sí	Sí	Sí	Sí	Sí	Sí
<i>Oftalmoparesia</i>	Sí	No	No	Sí	Sí	Sí	Sí	Sí
<i>Nistagmus</i>	Sí	Sí	Sí	Sí	Sí	Sí	Sí	Sí
<i>Ataxia</i>	Sí	Sí	Sí	Sí	Sí	No	Sí	Sí
<i>Ptosis</i>	Sí	No	No	Sí	No	Sí	No	No
<i>Pares craneales</i>	VI	—	—	III, VI	VI	III	III, IV, VI, VII	III, VII
<i>Dismetría</i>	Sí	Sí	No	Sí	Sí	No	Sí	No
<i>Hemiparesia</i>	Sí	Sí	No	No	No	Sí	Sí	Sí
<i>Reflejos</i>	Disminuidos	Disminuidos	Normales	Disminuidos	Normal	Disminuidos	Aumentados	Disminuidos
<i>Babinski</i>	No	No	No	No	No	No	Sí	No
<i>Amnesia</i>	Sí	Sí	No	No	No	No	No	No
<i>Niveles B1</i>	Bajos	ND	Bajos	Normales	Bajos	ND	Normales	Normales
<i>RM^a</i>			ND					
<i>Cortical</i>	Sí	Sí		No	No	No	Sí	No
<i>Diencefalo</i>	Sí	Sí		Sí	Sí	Sí	Sí	Sí
<i>Mamilar</i>	Sí	Sí		Sí	Sí	Sí	Sí	Sí
<i>Periacueductal</i>	Sí	Sí		Sí	No	Sí	Sí	Sí
<i>Cuerpo calloso</i>	No	No		No	No	No	No	No
<i>Cerebelo</i>	Sí	No		No	No	No	No	No
<i>RM control</i>	ND	Normal	Normal	Mejoría, atrofia mamilar	ND	Mejoría, atrofia mamilar	ND	ND
<i>Respuesta inicial</i>	Sólo mejoría oculomotora	Sólo mejoría paresia	Mejoría rápida, parcial	Mejoría oculomotora y cognitiva	Mejoría global	Sólo mejoría oculomotora	Mejoría global	Sin cambios
<i>Seguimiento 6-12 meses</i>	Amnesia, ataxia, ptosis	Amnesia, desorientado	Nistagmus, ataxia, amnesia	Nistagmus, ataxia, amnesia	Nistagmus, leve amnesia	Amnesia, desorientada	Estable	Encefalopatía III, nistagmus, ataxia
<i>Gravedad secuelas</i>	Graves	Leves	Leves	Leves	Leves	Leves	Graves	Graves

ND: no realizada.

^a Hiperseñal T2 y FLAIR; en 3 de los pacientes también hiposeñal en T1.

^b Trasplante de médula ósea (por leucemia mieloide aguda).

^c Lupus eritematoso sistémico, tratamiento con ciclofosfamida.

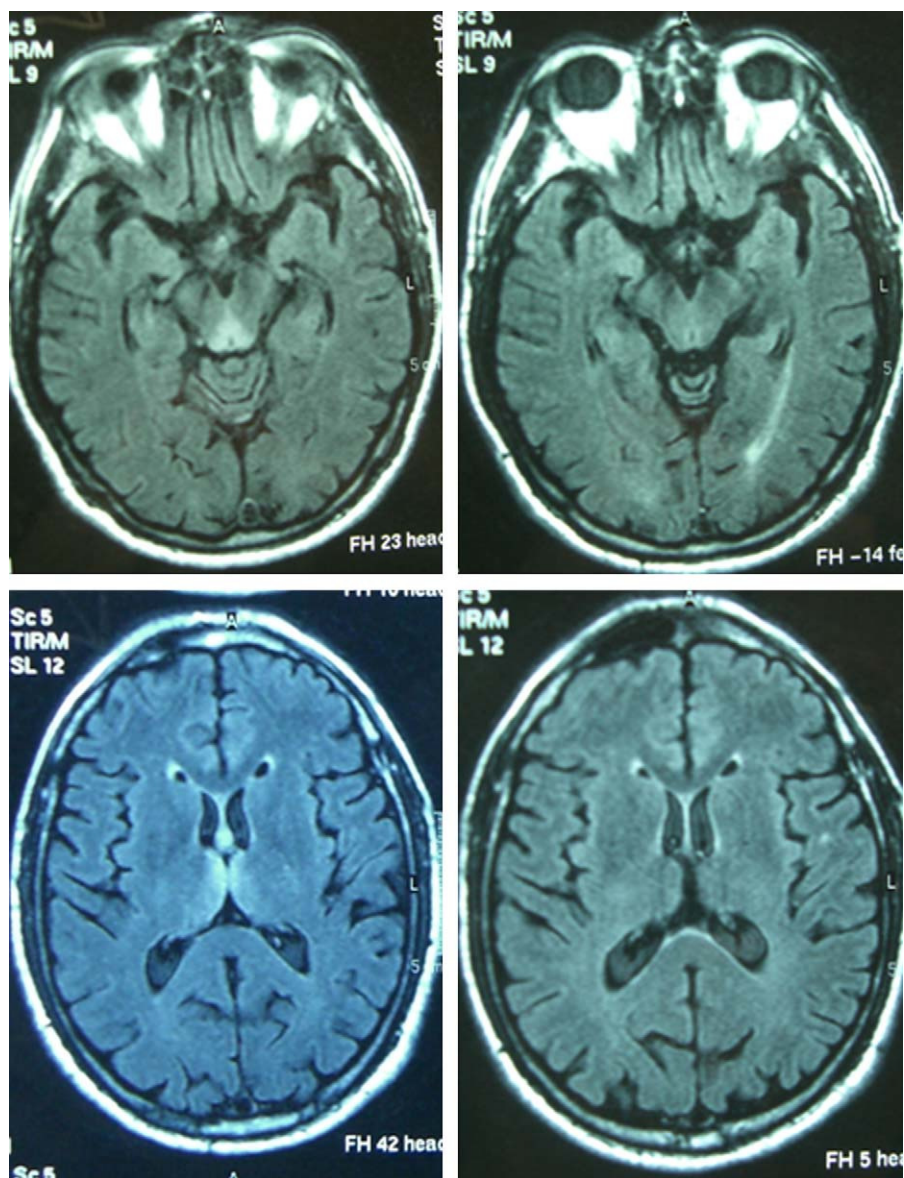


Figura 1 Imagen FLAIR axial correspondiente al paciente 4 que muestra la típica hiperintensidad de señal periacueductal y talámica (izquierda), con clara mejoría en la RM de control (derecha).

Paciente 4

Varón de 65 años con antecedentes de gastrectomía por ulcus gastroduodenal. Presentó vómitos debidos a un vértigo periférico durante 22 días y posteriormente presentó diplopía y ptosis bilateral. La exploración al ingreso mostró la tríada completa con encefalopatía, paresia del VI par, parálisis de la mirada inferior y a la derecha, nistagmus vertical y ataxia, así como ptosis bilateral, dismetría y arreflexia en extremidades inferiores. El tiempo desde el inicio de la clínica hasta el diagnóstico fue de 17 días. Los niveles de tiamina fueron normales. La RM mostró una alteración de señal en el diencéfalo, los cuerpos mamilares y el área periacueductal (fig. 1). La respuesta inicial a la tiamina fue buena, con mejoría de la encefalopatía y la oftalmoparesia. Una RM de control practicada 9 meses tras el tratamiento mostró una mejoría de la alteración de señal en el tálamo, el

hipotálamo y el área periacueductal y atrofia de los cuerpos mamilares (fig. 2). A los 9 meses de seguimiento aún persistían la amnesia, el nistagmus vertical y una marcha en tándem inestable.

Paciente 5

Varón de 46 años con HTA, enfermedad vascular periférica y leucemia mieloide aguda que fue tratada con trasplante de médula ósea, consiguiéndose la remisión completa. Tres meses tras el trasplante presentó vómitos debidos a una duodenitis no erosiva y que persistieron durante 7 semanas, tras lo cual empezó a presentar un cuadro de deterioro cognitivo subagudo con desorientación, amnesia y bradipsiquia compatible con una encefalopatía. Posteriormente, durante el ingreso aparecieron los otros síntomas de la tríada clínica: parálisis del VI par bilateral, nistagmus y marcha atáxica, así

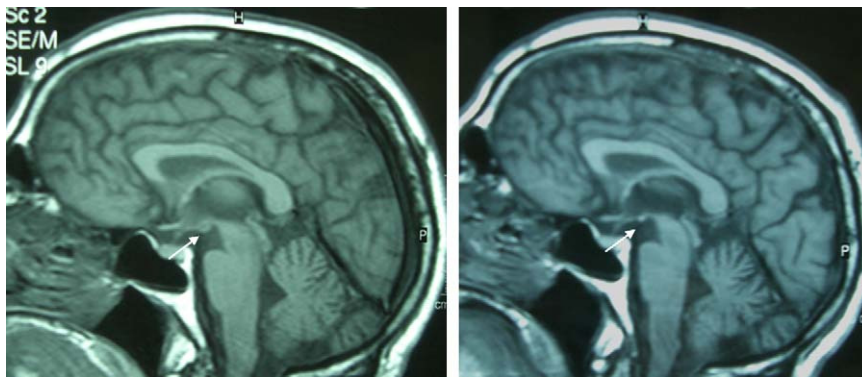


Figura 2 Imagen T1 sagital del mismo paciente, inicial y a los 9 meses, que muestra la atrofia de los cuerpos mamilares (flecha).

como disimetría derecha. El tiempo desde el inicio de los síntomas neurológicos hasta el diagnóstico fue de 15 días. Los niveles de tiamina fueron bajos. La RM mostró hiperintensidad de señal en el diencéfalo y en los cuerpos mamilares. La respuesta inicial al tratamiento fue buena, con mejoría de todos los signos clínicos. A los 6 meses aún persistían una leve pérdida de memoria y nistagmus.

Paciente 6

Mujer de 55 años con HTA, fibrilación auricular, depresión, migraña, hepatopatía crónica por virus de la hepatitis C y nefropatía lúpica en tratamiento con corticoides y ciclofosfamida. Ingresó por vómitos de 14 días de evolución, asociados a empeoramiento de la función renal y que remitieron con la corrección de la uremia. Posteriormente, presentó encefalopatía, a la que se asoció una parálisis bilateral del III par y nistagmus horizontal, pero no ataxia. Además desarrolló una ptosis derecha, debilidad generalizada e hiporreflexia. Se demostró una PNP axonal mediante electromiografía. Un tránsito esofagogastroduodenal objetivó una falta de peristaltismo esofágico y la gastroscopia con biopsia una gastritis crónica focalmente activa. Los niveles de tiamina no se determinaron. La RM mostró una alteración de la señal en el diencéfalo, los cuerpos mamilares y el área periacueductal. El tiempo hasta el diagnóstico fue de 7 días. La respuesta inicial a la tiamina fue buena, con normalización de la motilidad ocular. La RM de control practicada a los 6 meses del tratamiento mostró una gran mejoría y una atrofia residual de los cuerpos mamilares. Sin embargo, persistieron secuelas de déficit de memoria reciente y desorientación.

Paciente 7

Varón de 52 años con antecedente de cáncer gástrico tratado con gastrectomía y quimioterapia 8 años antes. Presentó vómitos durante 4 meses debido a una recurrencia tumoral con úlcus intestinal, con intolerancia oral, que requirió ingreso y nutrición parenteral. Durante el ingreso, empezó a presentar pérdida de visión y el examen oftalmológico puso de manifiesto un papiledema bilateral y acromatopsia. Posteriormente, aparecieron los síntomas de la tríada clásica, con parálisis bilateral de los pares craneales III, IV y VI, nistagmus en todas las direcciones, encefalopatía y

ataxia. Asimismo el paciente presentó una parálisis facial izquierda, una leve hemiparesia, disimetría izquierda, un signo de Babinski derecho e hiperreflexia. El tiempo desde el inicio de la clínica neurológica hasta el diagnóstico fue de 30 días. Los niveles de tiamina fueron normales. La RM mostró hiperseñal en regiones corticales, en el diencéfalo, en los cuerpos mamilares y en el área periacueductal. La respuesta inicial a la tiamina fue buena, con resolución de la mayor parte de los síntomas, pero con persistencia de un leve nistagmus y encefalopatía moderada que estaban aún presentes a los 6 meses.

Paciente 8

Varón de 82 años con HTA, insuficiencia cardíaca crónica y hernia de hiato, que ingresó por un cuadro de inestabilidad a la marcha y disnea. La gasometría arterial mostró hipoxemia y una tomografía computarizada torácica reveló múltiples tromboembolismos pulmonares bilaterales y la presencia de un carcinoma pulmonar *no-oat-cell* con múltiples adenopatías, así como una hernia de hiato gigante. Posteriormente, aparecieron los síntomas de la tríada clásica con encefalopatía, parálisis bilateral del III par, nistagmus horizontal y ataxia. El paciente también presentó una leve paresia de las 4 extremidades, una parálisis facial izquierda y anartria. La RM mostró una alteración de la señal en el diencéfalo, los cuerpos mamilares y el área periacueductal. Los niveles de tiamina fueron normales. El tiempo desde el inicio de la clínica hasta el diagnóstico fue de 30 días. En este caso no hubo vómitos previos. El tratamiento con tiamina no produjo cambios clínicos.

Resultados

Se incluyó a 8 pacientes no alcohólicos con EW (4 varones y 4 mujeres), con un rango de edad de entre 35 y 82 años. De ellos, 7 tenían antecedentes patológicos gastrointestinales y 3 antecedentes o procesos neoplásicos actuales. En todos menos uno el desencadenante fueron los vómitos persistentes. El síntoma inicial fue encefalopatía en 4 pacientes, ataxia en 2, diplopía en 1 y papiledema en 1. La tríada clásica de encefalopatía, alteraciones oculomotoras y ataxia llegó a estar presente en todos los pacientes, salvo en uno que no presentó ataxia. El par craneal más afectado fue el

III (en 4 pacientes) y todos los pacientes tuvieron nistagmus. Otros signos neurológicos frecuentes fueron disimetría (5), hemiparesia (5), hipopalestesia (2) y alteración de los reflejos (5 con arreflexia, 1 con hiperreflexia).

Los niveles de tiamina se determinaron en 6 de los 8 pacientes, siendo bajos en 3 de ellos y normales en los otros 3. La RM inicial fue patológica en los 7 casos en que se realizó, mostrando hiperintensidad en T2 y FLAIR, aunque en 3 de los pacientes se detectó también hipointensidad en T1 y en 2 pacientes se hallaron lesiones captantes de gadolinio. Las regiones más afectadas fueron el diencéfalo y los cuerpos mamilares (7), seguidos de la sustancia gris periacueductal (6), la corteza (3) y el cerebelo (1). Se realizó una RM de control a 4 pacientes. Ésta mostró una atrofia residual de los cuerpos mamilares en 2 (con mejoría del resto de lesiones en una y persistencia en la otra) y resultó normal en las otras 2 (resolución de las lesiones en una, mientras que en la otra no se había realizado RM inicial).

Se administró tratamiento con tiamina en todos los pacientes, con mejoría clínica parcial en 7 de ellos. A los 6-12 meses de seguimiento 5 de ellos presentaban secuelas leves y 3 secuelas graves. Los 3 pacientes con secuelas graves presentaban un retraso diagnóstico de 18 o más días, mientras que los pacientes con secuelas leves tenían un retraso diagnóstico menor de 18 días.

Discusión

La EW se debe a un déficit de tiamina. La tiamina, en su forma biológicamente activa (pirofosfato), es una coenzima esencial en el metabolismo de la glucosa en el cerebro⁹. No se conoce el mecanismo por el que su déficit causa lesiones cerebrales y se cree que el daño neuronal empieza al inhibirse el metabolismo en regiones cerebrales con alto requerimiento metabólico y elevado recambio de tiamina.

Es importante tener en cuenta que la mayoría de los pacientes con EW no llegan a presentar la tríada clásica^{1,2} y que los niveles de tiamina pueden ser normales en algunos pacientes, mientras que la RM casi siempre muestra alteraciones características. Por ello, ante un paciente con un cuadro de síndrome confusional agudo o un cuadro agudo o subagudo de ataxia o alteración oculomotora, con o sin otros síntomas neurológicos, y especialmente en el contexto de vómitos, antecedentes gastrointestinales o neoplásicos, debería sospecharse entre otras causas una EW. La EFNS² recomienda determinar los niveles de tiamina justo antes de iniciar el tratamiento (buena práctica clínica) y realizar una RM para apoyar el diagnóstico (grado de recomendación B). Según un estudio clinicopatológico, en pacientes con EW alcohólica se requiere para el diagnóstico clínico la presencia de al menos 2 de los siguientes signos: déficits nutricionales, alteraciones oculares, disfunción cerebelosa y alteración del estado mental o alteración de memoria leve (grado de recomendación B), con lo que se consigue una sensibilidad diagnóstica del 85%². La EFNS considera razonable aplicar los mismos criterios a los pacientes no alcohólicos (buena práctica clínica). Todos estos signos estaban presentes en los pacientes de esta serie, salvo uno que no tenía signos cerebelosos, lo cual es congruente con dicha recomendación. Aunque el déficit nutricional no es tan evidente

en los pacientes no alcohólicos, quizá se debería prestar especial atención al antecedente de vómitos.

El edema citotóxico reversible parece ser la lesión más distintiva de EW y las secuencias más útiles para detectarlo son T2, FLAIR y DWI^{10,11}. Las lesiones típicas son simétricas y se observan en los tálamos, los cuerpos mamilares, la placa tectal y el área periacueductal. Las lesiones atípicas se pueden observar en cerebelo, vermis, núcleos de pares craneales, núcleos rojo, dentado y caudado, esplenio y corteza cerebral¹¹. Las localizaciones atípicas se han descrito casi siempre en pacientes no alcohólicos y en asociación con las alteraciones típicas, mientras que la captación de gadolinio en el tálamo y los cuerpos mamilares es más frecuente en alcohólicos. En los pacientes de esta serie las regiones más afectadas fueron las localizaciones típicas de diencéfalo y cuerpos mamilares (7) y la sustancia gris periacueductal (6), seguidas de las localizaciones atípicas de corteza (3) y cerebelo (1). En estas últimas, las alteraciones atípicas se asociaban también a alteración en las 3 localizaciones típicas. La RM parece ser más sensible para detectar lesiones de EW en no alcohólicos que en alcohólicos. En un estudio retrospectivo en pacientes alcohólicos la sensibilidad y la especificidad fueron del 53 y el 93%, con un valor predictivo positivo de 89%¹². Datos agrupados de diversos estudios muestran que la RM convencional permitió detectar cambios en dos tercios de los sujetos alcohólicos con EW, sin que las imágenes FLAIR y DWI aportaran mayor información. En cambio, en pacientes no alcohólicos la RM detectó lesiones hasta en un 97% en DWI, un 99% en RM convencional y un 100% en FLAIR². La alteración de señal en T2 desaparece en las primeras 48 h tras la administración de tiamina¹³.

La atrofia de los cuerpos mamilares es un hallazgo anatomopatológico muy específico en la EW crónica y en el síndrome de Korsakoff y se halla presente hasta en el 80% de los alcohólicos con historia de EW^{14,15}. Puede detectarse ya una semana tras el inicio de la EW¹³. En cambio, en la EW no alcohólica no se ha hallado atrofia de los cuerpos mamilares, por tratarse de un déficit agudo¹¹. A pesar de que no está descrito en la literatura, probablemente por el escaso número de pacientes, hay que destacar que en dos de los pacientes de esta serie apareció una atrofia de los cuerpos mamilares en la RM de control practicada pocos días después del tratamiento, y que no estaba presente en la RM inicial. Ello indica que la atrofia de los cuerpos mamilares no es un hallazgo exclusivo de la EW alcohólica y que puede desarrollarse en poco tiempo.

En pacientes alcohólicos con EW, lo habitual es que persistan déficits residuales³. Las alteraciones oculomotoras suelen recuperarse en horas tras administrar tiamina, pero el nistagmus persiste en el 60% de los casos. La ataxia se recupera sólo en un 40% de los pacientes y más de la mitad de los pacientes permanecen con un trastorno de la marcha residual. La encefalopatía aguda se resuelve lentamente, pero permanece un déficit de aprendizaje y memoria reciente (psicosis de Korsakoff), que sólo se resuelve en un 20%.

En todos los pacientes de esta serie excepto uno la causa de la EW fueron los vómitos persistentes de diferentes causas, principalmente gastrointestinales, por lo que el mecanismo debió ser un descenso de la absorción de tiamina. En ausencia de tiamina, la reserva corporal se agota en 2-3 semanas, afectando a las regiones cerebrales más

vulnerables, y a partir de las 3 semanas disminuyen los niveles plasmáticos⁴. Sin embargo, esta reserva puede ser especialmente baja en algunos individuos o consumirse rápidamente, como en el caso del paciente 2, que desarrolló un cuadro de EW tras sólo 5 días de vómitos.

Probablemente, algunas personas que genéticamente presentan una menor actividad transcetolasa tienen un requerimiento mayor de tiamina y por ello tienen mayor predisposición a tener EW en situaciones de mayor demanda o menor absorción. Se ha descrito una mayor predisposición genética en gemelos idénticos⁹; también se ha descrito una afinidad alterada de la enzima transcetolasa por la tiamina¹⁶ y también se han detectado variantes fenotípicas en el gen transportador de la tiamina¹⁷. Es fundamental iniciar el tratamiento cuanto antes, pues el retraso puede dar lugar a mayores secuelas o a mayor daño irreversible. Ello queda reflejado en el hecho de que los 3 pacientes con secuelas graves son los que tuvieron un retraso diagnóstico de 18 o más días, mientras que los pacientes con secuelas leves son los que se diagnosticaron antes de 18 días. El tratamiento con tiamina se administró en el momento en que se sospechó EW. El retraso en el diagnóstico se debe a que al inicio los pacientes suelen presentar sólo uno o dos de los síntomas propios de la EW, que además son inespecíficos y que podrían estar relacionados con la patología de base, y muchas veces no se sospecha la EW hasta que aparece la tríada clásica o se realiza la RM y la imagen es sugestiva. Por ello hay que insistir en aumentar el grado de sospecha en pacientes de riesgo.

En conclusión, en pacientes no alcohólicos con EW es muy frecuente la presencia de antecedentes gastrointestinales que podrían condicionar una menor absorción de tiamina, lo que sería un factor fisiopatogénico en pacientes con susceptibilidad genética. Mientras que los niveles de tiamina pueden ser normales en muchos casos, la RM casi siempre muestra alteración de señal en localizaciones típicas, siendo más rentable para el diagnóstico. El retraso en el diagnóstico y, por tanto, en el tratamiento puede condicionar un peor pronóstico.

Conflicto de intereses

Los autores declaran no tener ningún conflicto de intereses.

Bibliografía

- Harper CG, Giles M, Finlay-Jones R. Clinical signs in the Wernicke-Korsakoff complex: a retrospective analysis of 131 cases diagnosed at necropsy. *J Neurol Neurosurg Psychiatry*. 1986;49:341–5.
- Galvin R, Brathen G, Ivashynka A, Hillbom M, Tanasescu R, Leone MA. EFNS guidelines for diagnosis, therapy and prevention of Wernicke encephalopathy. *Eur Journal Neurol*. 2010;17:1408–18.
- Victor M, Adams RA, Collins GH. The Wernicke-Korsakoff syndrome and related disorders due to alcoholism and malnutrition. Philadelphia: F.A. Davis; 1989.
- Sechi G, Serra A. Wernicke's encephalopathy: new clinical settings and recent advances in diagnosis and management. *Lancet Neurol*. 2007;6:442–55.
- Thomson AD, Cook CC, Touquet R, Henry JA, Royal College of Physicians London. The Royal College of Physicians report on alcohol: guidelines for managing Wernicke's encephalopathy in the accident and Emergency Department. *Alcohol Alcohol*. 2002;37:513–21.
- Harper C, Fornes P, Duyckaerts C, Lecomte D, Hauw JJ. An international perspective on the prevalence of the Wernicke-Korsakoff syndrome. *Metab Brain Dis*. 1995;10:17–24.
- Rankin J. Cerebral vascular accidents in patients over the age of 60. *Scott Med J*. 1957;2:200–15.
- Petersen RC, Smith GE, Warning SC, Ivnik RJ, Tangalos EG, Kokmen E. Mild cognitive impairment: clinical characterisation and outcome. *Arch Neurol*. 1999;56:303–8.
- Martin PR, Singleton CK, Hiller-Sturmhofel S. The role of thiamine deficiency in alcoholic brain disease. *Alcohol Res Health*. 2003;27:134.
- Santos C, Tavares L, Morais M, Marques-Dias MJ, Pezzi LA, Scarabotolo G, et al. Non-alcoholic Wernicke's encephalopathy: broadening the clinico-radiological spectrum. *Br J Radiol*. 2010;83:437–46.
- Zuccoli G, Pipitone N. Neuroimaging findings in acute Wernicke's encephalopathy: review of the literature. *Am J Roentgenol*. 2009;192:501–8.
- Antúnez E, Estruch R, Cardenal C, Nicolás JM, Fernández-Solà J, Urbano-Márquez A. Usefulness of CT and MR imaging in the diagnosis of acute Wernicke's encephalopathy. *Am J Roentgenol*. 1998;171:1131–7.
- Park SH, Kim M, Na DL, Jeon BS. Magnetic resonance reflects the pathological evolution of Wernicke encephalopathy. *J Neuroimaging*. 2001;11:406–11.
- Skullerud K, Andersen SN, Lundevall J. Cerebral lesions and causes of death in male alcoholics. A forensic autopsy study. *Int J Legal Med*. 1991;104:209–13.
- Charness ME. Intracranial voyeurism: revealing the mammillary bodies in alcoholism. *Alcohol Clin Exp Res*. 1999;23:1941.
- Wang JJ, Martin PR, Singleton CK. A transketolase assembly defect in a Wernicke-Korsakoff syndrome patient. *Alcohol Clin Exp Res*. 1997;21:576.
- Guerrini I, Thomson AD, Cook CC, McQuillin A, Sharma V, Kopelman M, et al. Direct genomic PCR sequencing of the high affinity transporter (SLC19A2) gene identifies three genetic variants in Wernicke Korsakoff syndrome (WKS). *Am J Med Genet B Neuropsychiatr Genet*. 2005;137B:17.