

## CATÁSTROFES NEUROLÓGICAS

### Hipertensión intracraneal aguda

F. Giló Arrojo\*, A. Herrera Muñoz y B. Anciones

Departamento de Neurología, Sanatorio Nuestra Señora del Rosario-Hospital de La Zarzuela, Madrid, España

#### PALABRAS CLAVE

Hipertensión intracraneal aguda; Diagnóstico; Tratamiento

#### Resumen

La hipertensión intracraneal aguda es un síndrome con múltiples etiologías cuyo diagnóstico y tratamiento deben realizarse de forma urgente para salvar la vida del paciente y evitar el desarrollo de importantes discapacidades. La instauración de este síndrome se debe al aumento de los volúmenes —y, a su vez, de las presiones— de los contenidos intracraneales, bien por aumento de los componentes fisiológicos, que son la sangre, el líquido cefalorraquídeo y el parénquima cerebral, bien por la aparición de un volumen agregado en forma de masa. El edema cerebral subyacente en esta patología puede ser de varios tipos: citotóxico, vasogénico, intersticial o hidrostático. El aumento de la presión intracraneal condiciona la disminución de la presión de perfusión cerebral, lo que genera un círculo vicioso, debido a la isquemia cerebral resultante, que aumenta progresivamente el volumen sanguíneo cerebral, por disminución de las resistencias, y que acaba por seguir aumentando asimismo la presión intracraneal. En función de la etiología se realizará el tratamiento, que requerirá generalmente de una mezcla de actuaciones médicas y quirúrgicas. El manejo del paciente suele llevarse a cabo en unidades de neurocríticos, y precisa de una monitorización de la presión intracraneal para la supervisión del tratamiento. Será también determinante, para la viabilidad del paciente, la corrección de todas las alteraciones de la homeostasis.

© 2010 Sociedad Española de Neurología. Publicado por Elsevier España, S.L. Todos los derechos reservados.

#### KEYWORDS

Acute intracranial hypertension; Diagnosis; Treatment

#### Acute intracranial hypertension

#### Abstract

Acute intracranial hypertension is a syndrome with multiple etiologies. Diagnosis and treatment must be performed urgently to save the patient's life and prevent the development of significant disabilities. The appearance of this syndrome is due to

\*Autor para correspondencia.

Correo electrónico: fgilo21@terra.es (F. Giló Arrojo).

increased volumes and—in turn—the pressure of the intracranial contents, either through an increase in the physiological components (blood, cerebrospinal fluid and brain parenchyma), or through the appearance of a volume in the form of added mass. The underlying brain edema in this condition may be of several types: cytotoxic, vasogenic, interstitial, or hydrostatic. Increased intracranial pressure decreases cerebral perfusion pressure, creating a vicious cycle because of the resulting cerebral ischemia, which progressively increases cerebral blood volume by decreasing resistance and further increases intracranial pressure. Treatment depends on the etiology and will generally require medical and surgical care. Patient management is usually carried out in neurocritical units and involves intracranial pressure monitoring to guide treatment. Correction of all hemostasis disorders is also crucial to patient survival.

© 2010 Sociedad Española de Neurología. Published by Elsevier España, S.L. All rights reserved.

## Introducción

La hipertensión intracraneal aguda es la condición derivada de la elevación de la presión del contenido intracraneal que rebasa los mecanismos de compensación del organismo, y cuya evolución natural sin un tratamiento adecuado y rápido deviene en daños cerebrales irreversibles. Generalmente se manifiesta por cefalea, alteración del nivel de conciencia y déficits neurológicos focales. Múltiples situaciones pueden desencadenar este síndrome, y según el tipo de edema cerebral generado requerirá una terapia determinada. La monitorización de la presión intracraneal (PIC) requiere generalmente de instrumentación invasiva, y se realiza en unidades de neurocríticos. Además, en el manejo de estos pacientes es necesaria la intervención en todas las alteraciones sistémicas concomitantes, cuya correcta homeostasis va a influir positivamente en la prevención de complicaciones.

## Fisiopatología

El contenido intracraneal está formado por 3 elementos: el parénquima, la sangre y el líquido cefalorraquídeo (LCR). El parénquima ocupa un volumen de 1.100 ml, y el LCR y la sangre, de 150 ml cada uno. La aparición de hipertensión intracraneal se basa en un problema continente/ contenido. En el adulto, el cráneo y la duramadre son estructuras rígidas, que van a impedir la expansión necesaria de los volúmenes intracraneales en condiciones patológicas. Sin embargo, en el recién nacido, la presencia de fontanelas permite una mayor distensión de los mismos. Al cerrarse estas fontanelas, se conforma la cavidad craneal, convertida en un estuche rígido, que nos protege de traumatismos leves-moderados, pero que por contra se convierte en un factor propatológico en caso de necesidad de aumento del contenido intracraneal, como ocurre en los traumatismos craneoencefálicos (TCE) severos, o en los postoperatorios neuroquirúrgicos.

El desarrollo de hipertensión intracraneal se rige por la doctrina de Monro-Kelly, según la cual el aumento de cualquiera de los 3 volúmenes intracraneales debe ser compen-

sado por la disminución del resto. De no ser así, aparece la hipertensión intracraneal<sup>1</sup>.

La PIC es la que ejercen sobre la duramadre los elementos intracraneales. Su rango de normalidad se sitúa por debajo de 10 mmHg, equivalente a 200 mm de agua. Elevaciones puntuales de la PIC, como puede ser por un golpe de tos, no constituyen hipertensión intracraneal. Es la elevación mantenida, durante al menos 10 min, por encima de 20 mmHg, lo que se considera hipertensión intracraneal, causante de lesión neuronal. Valores entre 20 y 30 mmHg son considerados de grado leve; entre 30 y 40 mmHg, de grado moderado, y por encima de 40 mmHg, de grado severo.

La complianza (o distensibilidad) de los tejidos y su inversa, la elastancia, están involucradas en la adaptabilidad del organismo a los cambios que se producen en la hipertensión intracraneal. La *elastancia* hace referencia a los cambios de presión que se generan en función de los cambios de volumen. Es una medida de la “rigidez” intracraneal, y se representa con una curva de carácter exponencial, de tal modo que en situaciones de baja elastancia, aumentos considerables de volumen apenas elevan la PIC, pero en situaciones de alta elastancia, pequeños cambios de volumen disparan las cifras de PIC.

Determinadas medidas terapéuticas, como agentes osmóticos o esteroides, pueden modificar el perfil de la curva de elastancia. Por el contrario, la *complianza* hace referencia a los cambios de volumen, que se generan por un cambio de presión dado. Es una medida de la “flexibilidad” cerebral<sup>2</sup>.

El organismo posee unos *mecanismos de compensación* para tratar de minimizar el daño cerebral. Entre ellos destaca la vasoconstricción arteriolar. Las arteriolas son las arterias de menor diámetro, y van a ser las encargadas del *mecanismo de autorregulación* vascular cerebral, dado que presentan una elevada resistencia y capacidad para vasoconstruirse y vasodilatarse. Otros métodos consisten en la derivación del LCR hacia los senos venosos, el espacio subaracnoideo y las regiones espinales, o la propia dilatación de los senos venosos.

La *presión de perfusión cerebral* (PPC) es la diferencia entre la presión arterial media (PAM) y la presión intracra-

neal: PPC = PAM — PIC. Según aumentan los volúmenes intracraneales patológicos, disminuye la capacidad para mantener la PIC dentro de los límites normales, lo que conlleva una disminución de la PPC. Cualquier cambio en la PIC ocasiona un cambio en la PPC, y, consecuentemente, en el flujo sanguíneo cerebral (FSC), en el metabolismo cerebral y en la viabilidad cerebral<sup>3</sup>.

Hay varios tipos de *edema cerebral*, de distinto mecanismo patogénico en función del agente etiológico. El edema *citotóxico* está causado por un fallo en las bombas de energía, y es de carácter intracelular. Lo vemos, por ejemplo, en las intoxicaciones. El edema *vasogénico* se produce por la trasudación o la exudación de líquido desde la sangre al resto del encéfalo, debido a alteraciones en la vasculatura cerebral. Predomina en la sustancia blanca y puede asociarse a un daño de la barrera hematoencefálica, con el aumento subsiguiente de la permeabilidad capilar. Se observa en tumores, infecciones o en la encefalopatía hipertensiva. El edema *intersticial* se genera por una dificultad para la circulación y la reabsorción del LCR, y se asocia a hidrocefalia. Desde el punto de vista fisiopatológico, se asemeja al linfedema, por obstrucción en este caso de los canales de drenaje del LCR. Por último, el edema *hidrostático* se produce como consecuencia de la presencia en la sangre de sustancias osmóticamente activas, como la glucosa, el sodio o los productos de la diálisis.

En la hipertensión intracraneal aguda grave, una vez rebasados los mecanismos de compensación del organismo, el aumento progresivo de los volúmenes intracraneales conduce a la aparición de *herniaciones*<sup>4</sup>. Éstas progresan a través de las estructuras rígidas de la cavidad craneal. A través de la hoz, en la cisura interhemisférica, penetran las herniaciones *subfalcinas*, que son generalmente las herniaciones mejor toleradas por el enfermo. El descenso global del encéfalo a través del tentorio ocasiona la herniación *central* transtentorial, la cual se manifiesta clínicamente por deterioro rostrocaudal, con disminución progresiva del nivel de conciencia. A través del tentorio, se produce también la herniación uncal temporal transtentorial *lateral*, que va a ocasionar la compresión del tronco cerebral, y se asocia a un pronóstico ominoso si se deja a su evolución natural. Las amígdalas *cerebelosas* pueden herniarse a través del agujero occipital, generando daño bulbar que también compromete la vida del paciente.

## Etiología

Las causas que pueden conducir a la aparición de hipertensión intracraneal aguda van a ser aquellas que aumenten desproporcionadamente cualquiera de los 3 volúmenes intracraneales, o por la aparición de un volumen agregado en forma de masa<sup>5-8</sup> (tabla 1). Algunas etiologías tendrán un mecanismo mixto, de tal modo que producen hipertensión intracraneal por aumento de más de uno de los volúmenes, como en el caso de la encefalopatía hipertensiva, en la que aumenta el volumen intravascular, y posteriormente la salida de líquido al parénquima conduce al aumento de este segundo elemento en forma de edema vasogénico (figs. 1 y 2).

## Manifestaciones clínicas

El síndrome de hipertensión intracraneal aguda se manifiesta generalmente con cefalea, disminución del nivel de conciencia y déficits neurológicos focales. En función de la etiología encontraremos datos más particulares, como la fiebre y los signos meníngeos en las meningitis, o la asterixis en la encefalopatía hepática. En la exploración podemos ver alteraciones del patrón respiratorio, en forma de respiración de Cheine-Stokes, un patrón de hiperventilación central, o la respiración atáxica de Biot. De gran utilidad será el examen de las pupilas, para evaluar la alteración del tronco cerebral, y la presencia de midriasis arreactiva contralateral a la hemiparesia será sugestiva de herniación uncal transtentorial. A pesar de que el enfermo esté con bajo nivel de conciencia, se pueden evaluar otros pares craneales, observando, por ejemplo, si se producen asimetrías faciales indicativas de paresia facial con la estimulación dolorosa. El examen de los diferentes reflejos será una herramienta básica en el paciente con bajo nivel de conciencia. Los reflejos oculomotores, nauseoso y cutaneo-plantar formarán parte del examen básico. El tono de las extremidades permitirá valorar la presencia de una paresia. Las elevaciones de la presión arterial, junto con bradicardia y las alteraciones respiratorias, conforman la *triada de Cushing* de la hipertensión intracraneal.

## Pruebas complementarias

### Neuroimagen

La prueba diagnóstica más empleada es la tomografía computarizada craneal, que, en caso necesario, si hay dudas diagnósticas, se complementará con la resonancia magnética craneal.

### Examen de LCR

La punción lumbar podrá realizarse en aquellos pacientes sin lesiones con efecto masa. En aquellos con edema cerebral importante, con borramiento de cisternas, a pesar de la ausencia de masas, debe evitarse si se sospecha que puede ocasionar el desarrollo de herniaciones.

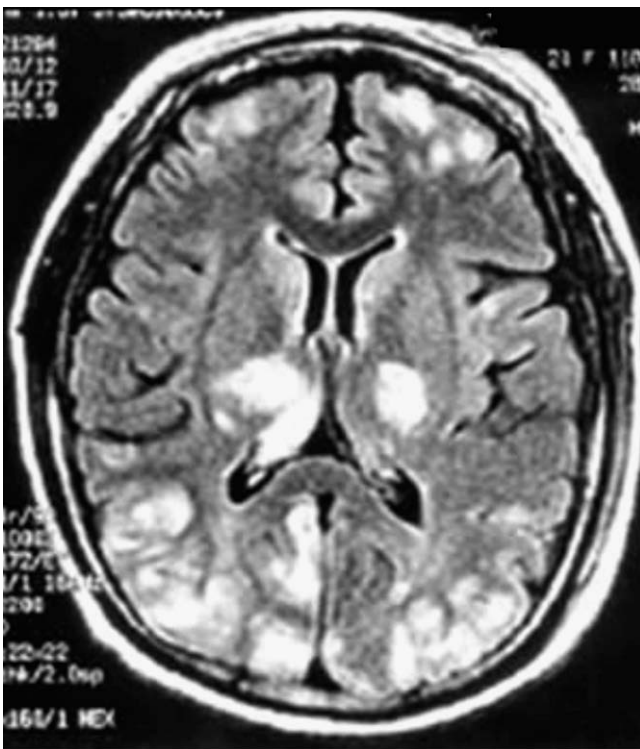
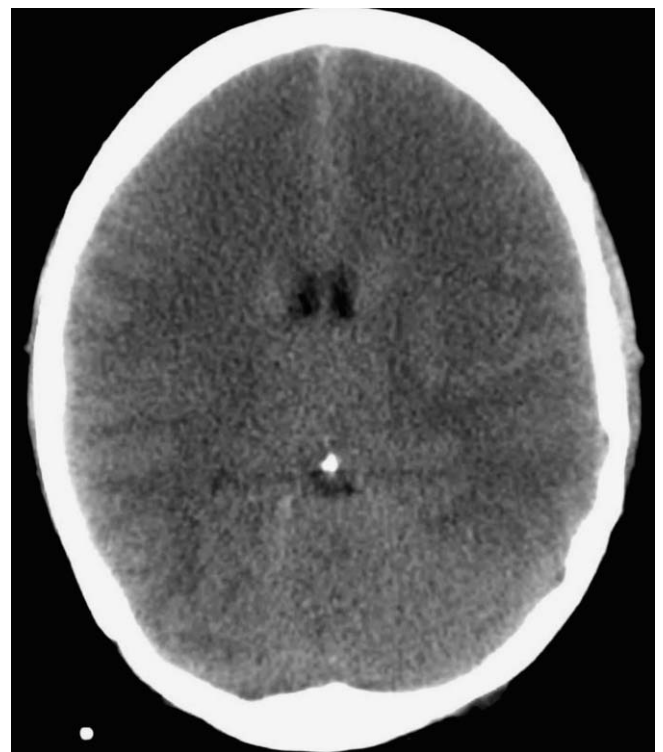## Sistemas de monitorización

### Sensores de PIC

La única manera de determinar la PIC es midiéndola. En función de esto, existen varios sistemas de monitorización, todos los cuales son cruentos. Se usan sensores de fibra óptica que se colocan en el hemisferio más afectado. Permiten la determinación de la PIC y, secundariamente, conociendo la PAM, se obtiene la PPC. Los dinteles de tratamiento de la PIC se sitúan entre los 20 y los 15 mmHg en el caso de lesiones temporales. Los sistemas consisten en un catéter que se implanta en una región concreta intracraneal, y va conectado a un medidor de presión. El patrón de oro se consigue con el catéter intraventricular, que además sirve como herramien-

**Tabla 1** Etiología de la hipertensión intracraneal en función del volumen intracraneal aumentado

Parénquima	LCR	Volumen agregado (masa)	Mixto	
			Sangre y parénquima	LCR y parénquima
Ictus isquémico Hiponatremia	Hidrocefalia Quiste aracnoideo	Tumores Abscesos	Malformaciones arteriovenosas	Tumores con obstrucción del flujo de LCR
Encefalopatía hipóxica	Papiloma de plexos coroideos	Hematoma subdural	Encefalopatía hipertensiva	
Síndrome de Reye	Malfunciones de <i>shunts</i> de LCR	Hematoma epidural	Síndrome de encefalopatía posterior	
Encefalopatía hepática		Contusión hemorrágica	Traumatismo craneoencefálico	
		Hemorragia intracerebral	Trombosis venosa cerebral	
		Neumoencéfalo	Hemorragia subaracnoidea	
			Meningitis	
			Encefalitis	
			Intoxicaciones	
			Hipertensión abdominal	
			Edema de altitud	

**Figura 1** Encefalopatía hipertensiva. Hipertensión intracraneal por aumento del volumen mixto (sangre y parénquima).**Figura 2** Hipertensión intracraneal por aumento del volumen parenquimatoso debido a edema citotóxico por hipoxia secundaria a intoxicación.

**Tabla 2** Indicaciones y contraindicaciones de monitorización de la presión intracraneal

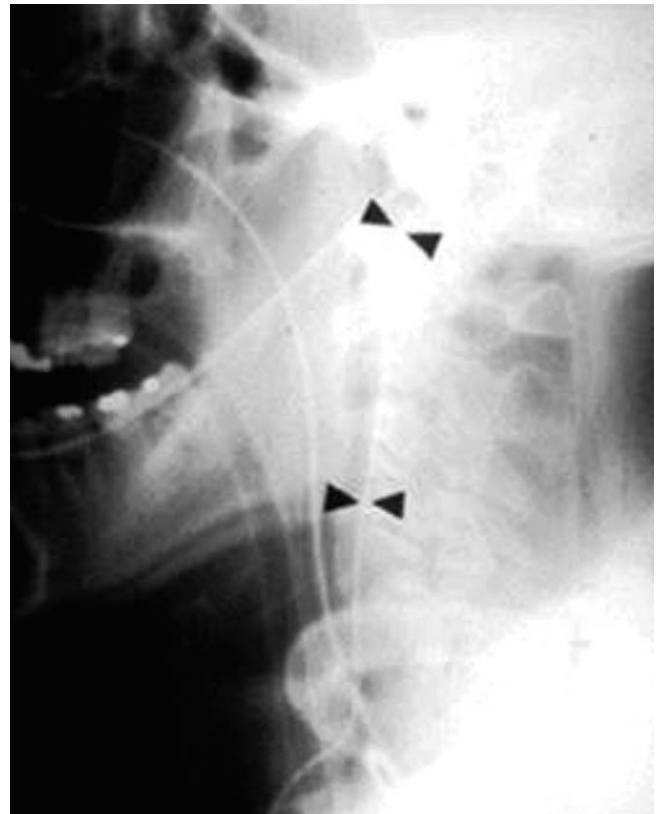Indicaciones	Contraindicaciones
Escala de coma Glasgow < 9	Coagulopatía no revertida
LOE intervenidas que requieran ventilación mecánica, y que por tanto no se pueda evaluar su estado de conciencia	
TCE moderados con lesiones intraaxiales no evacuadas que puedan aumentar de tamaño	
TCE moderados con lesiones extraaxiales que requieran analgesia profunda, y no se pueda pues realizar exploración neurológica adecuada	
Ante sospecha de mala evolución, que requiera tratamiento agresivo de la PIC	
LOE: lesiones ocupantes de espacio; PIC: presión intracraneal; TCE: traumatismo craneoencefálico.	

ta terapéutica. El problema que acarrea es el riesgo de infecciones que se disparan a partir del quinto día de implantación. En ocasiones, por imposibilidad de acceder al ventrículo debido al efecto masa de la lesión etiológica, se procede a implantar sensores de PIC en el espacio epidural, subdural o a nivel intraparenquimatoso; en este último se determina la presión tisular de oxígeno. La presión que recogen estos sistemas alternativos no es tan fiable como la registrada a través del sistema intraventricular. Otras complicaciones de estas técnicas son las hemorragias locales. Las *ondas de presión intracraneal* que pueden aparecer en el registro serán: a) las ondas A de Lundberg, que son ondas con valores de PIC superiores a 50 mmHg, de duración superior a 5 min (*plateau*), y que asocian una disminución de la PPC en espejo; se relacionan con alteraciones del tono vasomotor y pueden condicionar alteraciones hipóxico-isquémicas globales; b) las ondas B de Lundberg registran aumentos de PIC entre 10 y 30 mmHg cada 1-2 min, en forma de "trenes de ondas B", sin *plateau*, relacionadas con alteraciones de la complianza cerebral, no son dañinas en sí mismas; c) las ondas C de Lundberg carecen de valor patológico.

Las indicaciones para la monitorización de la PIC vienen recogidas en la tabla 2.

### Saturación yugular de oxígeno (S<sub>J</sub>O<sub>2</sub>)

Consiste en la colocación de un catéter con un dispositivo de fibra óptica en el bulbo de la yugular, para determinar la saturación venosa de oxígeno. Los valores normales se sitúan entre el 55 y el 75% considerando una situación de isquemia cuando son < 55% y de hiperemia si son > 75%. Permite así evaluar el consumo de oxígeno por parte del encéfalo, con vistas a la elección del tratamiento adecuado. Si la sangre vuelve a las yugulares poco oxigenada, es-



**Figura 3** Catéter para medición de la saturación yugular de oxígeno.

haremos en una situación en la que el cerebro estará exhausto, con alto consumo energético, y se beneficiará de aumentar el FSC. En el caso opuesto, cuando el drenaje venoso conduce sangre bien oxigenada, puede ser debido a hiperemia, con lo cual se permite emplear agentes terapéuticos con efectos vasoconstrictores, como es el caso de los barbitúricos o la hiperventilación (fig. 3).

### Presión tisular de oxígeno

Su interpretación es análoga a la S<sub>J</sub>O<sub>2</sub>. Los valores normales en el parénquima son de 25-30 mmHg; si son menores de 15 mmHg, indican hipoxia tisular.

### Doppler transcraneal

Permite evaluar el estado circulatorio intracraneal del enfermo, sin ser artefactado por medicaciones sedantes. Según se eleva la PIC, se observa una disminución de la velocidad, por disminución del flujo cerebral, a expensas principalmente de la onda diastólica, que puede llegar a verse invertida en estadios avanzados, cuando se produce la parada circulatoria cerebral. El aumento de la PIC también está relacionado con el aumento del índice de pulsatilidad<sup>9</sup>. El Doppler evalúa a su vez el vasoespasmo en la hemorragia subaracnoidea, y es capaz de determinar las resistencias, medida fuera del alcance del resto de las pruebas diagnósticas rutinarias en el estudio de estos pacientes. Detecta

también estados de hiperemia en los que aumenta el FSC, como en el síndrome de hiperperfusión.

### Electroencefalograma

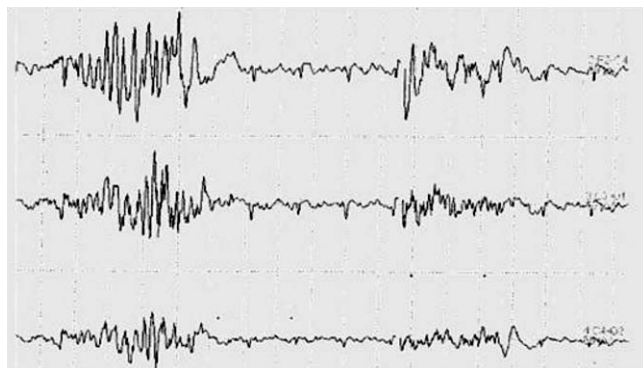
Será de utilidad sobre todo en aquellos pacientes en tratamiento con barbitúricos, en los que se persigue el patrón de *burst-suppression*, en el que se combinan grupos de ondas de elevada amplitud con aplanamiento de la línea de base. Este patrón se puede ver en otras situaciones, siendo típico de la anestesia con barbitúricos, y consiste en el registro previo al aplanamiento total. El electroencefalograma, a su vez, puede evidenciar la presencia de complejos periódicos lateralizados (PLED) en los pacientes con encefalitis herpética (fig. 4).

### Tratamiento

El tratamiento va a basarse en la implantación de medidas generales que tratan de mantener la homeostasis sistémica, y de diversas medidas específicas cuya elección se realizará en función de los valores de PPC y del agente etiológico responsable. Una de las causas más frecuentes de la hipertensión intracraneal aguda son los TCE severos<sup>10,11</sup>. En ellos se distinguen 2 tipos de lesiones: las *lesiones primarias*, que son aquellas producidas inmediatamente por el propio impacto, y que comprenden catástrofes evitables en el ámbito prehospitalario por campañas preventivas de seguridad vial, seguridad en la construcción, etc., y *lesiones secundarias*, que son las que se producen *a posteriori*, si no se controla adecuadamente la situación sistémica y la hipertensión intracraneal del paciente.

### Medidas generales

Incluyen el mantenimiento de la vía aérea y la ventilación, el uso de un colchón antiescaras. Es rutinario el empleo de sedoanalgesia; para la sedación se suele emplear midazolam, y para la analgesia, fentanilo. El paciente "no ha de luchar" con el respirador. A la hora de introducir una sonda nasogástrica, conviene preoxigenar al paciente. Se debe asegurar una correcta posición del enfermo. La PPC es máxima en posición horizontal, con lo cual una elevación excesiva, cercana a 90°, puede ocasionar hiperperfusión.



**Figura 4** Patrón electroencefalográfico de *burst-suppression* en la anestesia con barbitúricos.

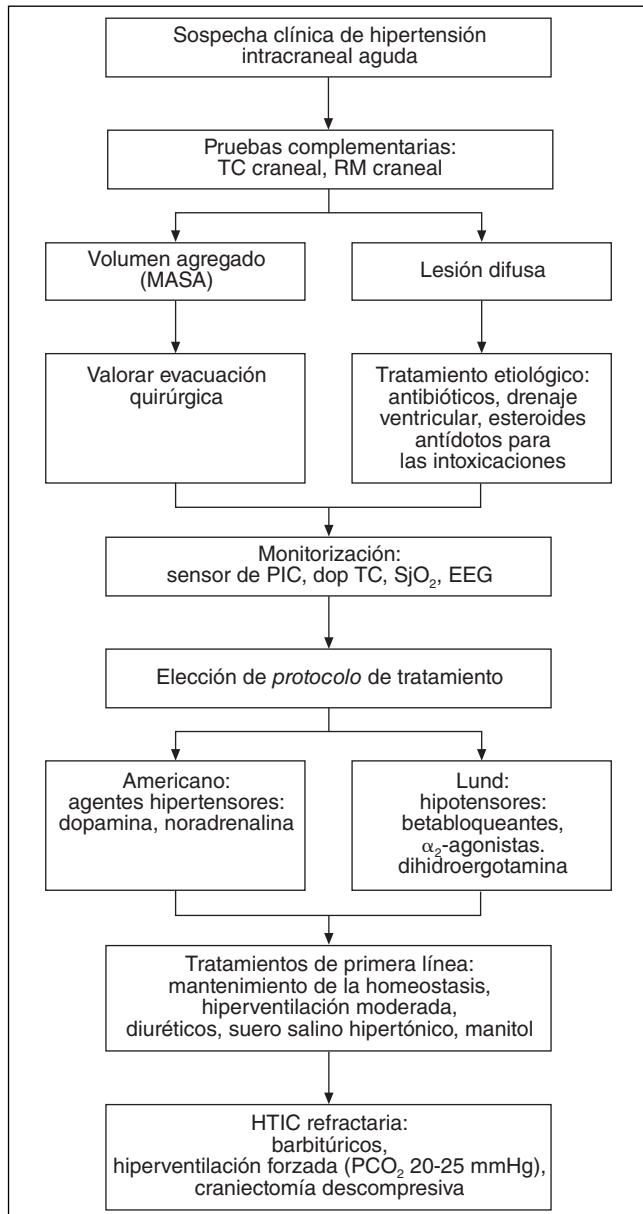
Por otro lado, en decúbito supino disminuye el drenaje venoso, por lo que generalmente se recomienda una inclinación intermedia, con elevación de la cabecera unos 15-30°, sin flexionar el cuello, ni rotar la cabeza, para facilitar el drenaje venoso yugular, y no disminuir la PPC. Se persigue también la optimización del estado hemodinámico, con el objetivo de mantener una presión arterial sistólica mínima de 90 mmHg. Si se requieren agentes vasoactivos, la noradrenalina será la sustancia de elección, aunque también podrá emplearse la dopamina. En cuanto a la fluidoterapia, las soluciones recomendadas son el suero salino fisiológico e hipertónico (SSH), y deben evitarse las soluciones hiposmolares como el suero glucosado. Se debe atender asimismo la corrección de la hipoxemia, la fiebre, la anemia, la hiponatremia y la hiperglucemia.

### Protocolos de actuación

Dentro de los modelos para el manejo de la hipertensión intracraneal aguda hay 2 corrientes de tratamiento diferentes: un modelo norteamericano, cuyo objetivo es optimizar la PPC a través de la elevación de la presión arterial, y un modelo sueco, cuyos mecanismos de actuación son opuestos, ya que se basan en la aplicación de agentes hipotensores para que, con la reducción de la presión hidrostática, disminuya la PIC. No hay un ensayo clínico aleatorizado que revele la superioridad de uno de estos 2 modelos, y existe controversia en torno a las preferencias de uno u otro en el manejo de la hipertensión intracraneal aguda<sup>12</sup> (fig. 5).

*Modelo norteamericano.* Trata de contrarrestar el círculo vicioso según el cual el aumento de la PIC genera una disminución de la PPC, y con ello una disminución de las resistencias vasculares cerebrales, lo cual redundaría en el aumento del volumen sanguíneo cerebral, y nuevamente, pues, en el aumento de la PIC. La manera de revertir este círculo vicioso es subiendo la presión arterial con agentes vasopresores (dopamina, noradrenalina), que aumentarán la PPC, y de esta manera se activa el *mecanismo de autorregulación*, que impide el aumento del volumen sanguíneo cerebral por un incremento de las resistencias, y una consecuente disminución del FSC, con la disminución final de la PIC (fig. 6). Para ser eficaz, precisa de un mecanismo de autorregulación intacto. Esto se puede evaluar mediante el test de adrenalina con 0,1  $\mu\text{g}/\text{kg}$ , que ha de inducir un aumento de la PAM y un descenso de la PIC. Este protocolo no está indicado en el vasoespasmio, donde lo prioritario es mantener el FSC, por encima de disminuir la PIC.

*Modelo europeo (protocolo de Lund).* Nació en los años noventa en el hospital de la localidad sueca de Lund, desarrollado por el Dr. Olof Grande. Se basa en restaurar la fisiología normal del cerebro, en vez de manipularla en exceso, preservando las fuerzas oncóticas sistémicas, y empleando agentes hipotensores como los betabloqueantes y los  $\alpha_2$ -agonistas para reducir la presión hidrostática de las arterias cerebrales, y con ello la presión arterial y el gasto cardíaco. Disminuyendo el volumen vascular cerebral, y la presión transmural, disminuye la PIC. A su vez, recurren a la dihidroergotamina para producir vasoconstricción arteriolar precapilar y venosa que impida el almacenamiento de sangre; de hecho, el 60% de la sangre cerebral está en las ve-

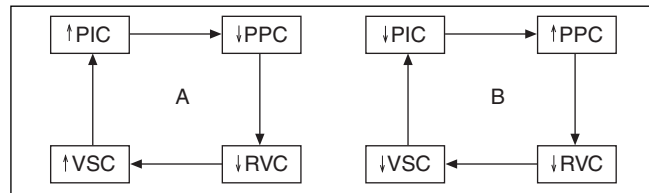


**Figura 5** Algoritmo de manejo de la hipertensión intracraneal aguda. Dop TC: Doppler transcraneal; EEG: electroencefalograma; HTIC: hipertensión intracraneal; PIC: presión intracraneal; RM: resonancia magnética;  $SjO_2$ : saturación yugular de oxígeno; TC: tomografía computarizada.

nas. Con este agente a veces se consiguen descensos marcados de la PIC, que no consiguen otras terapias como el manitol.

### Tratamiento de primera línea

**Hiperventilación.** Se basa en la capacidad de la hipocapnia de inducir vasoconstricción cerebral. Existe riesgo de isquemia si la  $PCO_2 < 30$  mmHg. Para su aplicación, precisa de un mantenimiento del mecanismo fisiológico de reactividad al  $CO_2$ , el cual se conserva más frecuentemente que el meca-



**Figura 6** A: Círculo vicioso del aumento de la PIC. B: Reversión del círculo vicioso con el aumento de la presión arterial media. PIC: presión intracraneal; PPC: presión de perfusión cerebral; RVC: resistencias vasculares cerebrales; VSC: volumen sanguíneo cerebral.

nismo de autorregulación comentado arriba. Debe considerarse una terapia de rescate, y no una medida rutinaria.

**Terapia hiperosmolar.** Se emplean agentes como el manitol o el SSH<sup>13</sup>. Es un proceso dependiente del tiempo, de modo que, una vez alcanzado el equilibrio osmótico, ya no actúa. Requiere la integridad de la barrera hematoencefálica, pues si está dañada puede aumentar el edema cerebral. Los valores de osmolaridad por encima de 320 mOsm/l en el caso del manitol, y de 360 mOsm/l en el caso del SSH, conllevan riesgo de necrosis tubular aguda.

### Tratamiento de segunda línea

**Hiperventilación forzada.** Hasta un descenso de la  $PCO_2$  entre 20 y 25 mmHg. Es una medida puntual para ganar tiempo ante una herniación inminente, ya que esas cifras de  $PCO_2$  mantenidas asocian un riesgo muy elevado de isquemia cerebral.

**Coma barbitúrico.** Los barbitúricos producen disminución del FSC, y también depresión miocárdica, por lo que precisan de una estabilidad hemodinámica previa. Disminuyen el consumo cerebral de oxígeno y actúan también como scavengers de radicales libres. Sus efectos se monitorizan con EEG.

**Craniectomía descompresiva.** Puede realizarse uni o bilateralmente en pacientes jóvenes con reflejos de tronco preservados; lo recomendable es realizarla en fase precoz en aquellos pacientes cuyo cuadro de hipertensión intracraneal pueda beneficiarse de esta terapia.

**Tamponadores.** Son agentes buffers para restaurar el pH.

**Esteroides.** Se usan en edema asociado a abscesos y tumores, no en el ictus, ni en el TCE.

**Indometacina.** Aumenta la vasoconstricción arteriolar por inhibición de metabolitos del ácido araquidónico.

**Hipotermia.**

### Terapias específicas

Destaca el uso del nimodipino en la hemorragia subaracnoidea, la fibrinólisis intraventricular en hemorragias ventriculares con hidrocefalia asociada<sup>14,15</sup>, los tratamientos endovasculares que se emplean para la embolización de malformaciones arteriovenosas<sup>16</sup>, o en el tratamiento en trombosis de senos venosos refractarias al tratamiento anticoagulante<sup>17</sup>. A su vez, hoy en día existen tratamientos experimentales, como el péptido atrial natriurético intra-

ventricular<sup>18</sup> y la solución salina hipertónica de hidroxietilo intravenosa<sup>19</sup>.

## Conflicto de intereses

Este trabajo no ha sido publicado previamente, ni presentado en ninguna reunión o congreso, salvo en la Reunión de la Sociedad Española de Neurología de 2008, ni recibe financiación pública o privada.

## Bibliografía

- Blázquez Menes B, Zarranz JJ. Síndrome meníngeo. Hipertensión intracraneal. Libro Neurología J.J Zarranz. Barcelona: Elsevier España; 2003. p. 257.
- Thompson WR. Intensive care for intracranial hypertension. J Hong Kong Med Assoc. 1992;44:65-73.
- Arjona Villanueva D, Borrego Domínguez R, Huidobro B, Bárbara Fernández A, Verdú A. Hipertensión intracraneal. Protocolos Diagnóstico Terapéuticos de la AEP: Neurología Pediátrica. 2008.
- Arbour R. Intracranial hypertension monitoring and nursing assessment. Crit Care Nurse. 2004;24:19-20.
- Vegar-Brozovic V, Brezak J, Brozovic I. Intra-abdominal hypertension: pulmonary and cerebral complications. Transplant Proc. 2008;40:1190-2.
- Lee SY, Dinesh SK, Thomas J. Hypertension-induced reversible posterior leukoencephalopathy syndrome causing obstructive hydrocephalus. J Clin Neurosci. 2008;15:457-9.
- Branson JA, Dale RC. Transient bilateral blindness and posterior reversible encephalopathy syndrome: a rare complication of enuresis treatment. J Paediatr Child Health. 2008;44:380-2.
- Richardson D, Bellamy M. Intracranial hypertension in acute liver failure. Nephrol Dial Transplant. 2002;17:23-7.
- Bellner J, Bömner B, Feinstrup P, Kristiansson KA, Ryding E, Brandt L. Transcranial Doppler sonography pulsatility index (PI) reflects intracranial pressure (ICP). Surg Neurol. 2004;62:45-51; discussion 51.
- Zarranz JJ. Traumatismos craneoencefálicos. Libro Neurología JJ Zarranz. Barcelona: Elsevier España; 2003. p. 667.
- Thorat JD, Wang EC, Lee KK, Seow WT, Ng I. Barbiturate therapy for patients with refractory intracranial hypertension following severe traumatic brain injury: Its effects on tissue oxygenation, brain temperature and autoregulation. J Clin Neurosci. 2008;15:143-8.
- Jantzen JP. Prevention and treatment of intracranial hypertension. Best Pract Res Clin Anaesthesiol. 2007;21:517-38.
- Koenig MA, Bryan M, Lewin JL 3rd, Mirski MA, Geocadin RG, Stevens RD. Reversal of transtentorial herniation with hypertonic saline. Neurology. 2008;70:1023-9.
- Naff NJ, Hanley DF, Keyl PM, Tuhim S, Kraut M, Bederson J, et al. Intraventricular thrombolysis speeds blood clot resolution: results of a pilot, prospective, randomized, double-blind, controlled trial. Neurosurgery. 2004;54:577-84.
- Naff NJ, Carhuapoma JR, Williams MA, Bhardwaj A, Ulatowski JA, Bederson J, et al. Treatment of intraventricular hemorrhage with urokinase: effects on 30-day survival. Stroke. 2000;31:841-7.
- Posenkranz M, Peggelsberger J, Zeumer H, Grzyska U. Management of cerebral arteriovenous malformations associated with symptomatic congestive intracranial hypertension. Eur Neurol. 2008;59:62-6. Epub 2007 Oct 4.
- Tsai FY, Kostanian V, Rivera M, Lee KW, Chen CC, Nguyen TH. Cerebral venous congestion as indication for thrombolytic treatment. Cardiovasc Intervent Radiol. 2007;30:675-87.
- Akdemir G, Luer MS, Dujovny M, Misra M. Intraventricular atrial natriuretic peptide for acute intracranial hypertension. Neurology. 2007;68:229-32.
- Xiao HP, Gu MN, Xiao JF, Xu X, Zhao ZL. Effects of hypertonic sodium chloride hydroxyethyl starch 40 injection in treatment of acute intracranial hypertension complicated by hemorrhagic shock in dogs. Nan Fang Yi Ke Da Xue Xue Bao. 2008;28:385-8.