




# Enfermedades Infecciosas y Microbiología Clínica

www.elsevier.es/eimc



Diagnóstico a primera vista

## Absceso en mano de etiología inusual

### Complicated abscess by uncommon etiology

C. Alicia García-Gutiérrez<sup>a,\*</sup>, Víctor Chan Moi Fat<sup>b</sup>, Antonio Puerta-Mateo<sup>c</sup> y María Soledad Cuétara<sup>a</sup>

<sup>a</sup> Servicio de Microbiología, Hospital Universitario Severo Ochoa, Leganés, Madrid, España

<sup>b</sup> Servicio de Traumatología, Hospital Universitario Severo Ochoa, Leganés, Madrid, España

<sup>c</sup> Servicio de Microbiología, Complejo Asistencial de Salamanca, Salamanca, España



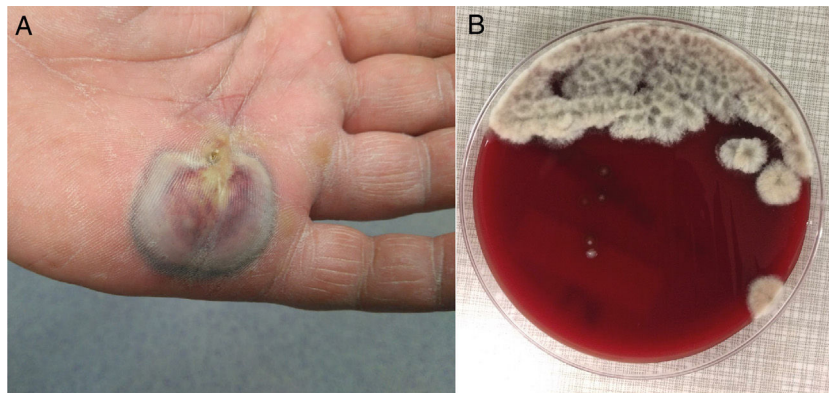
#### Descripción clínica del caso

Varón de 63 años con claudicación intermitente, obesidad, dislipemia e hipertensión arterial en tratamiento habitual acudió por lesión en la palma de 4-5 días de evolución y prurito, sin fiebre. A la exploración destacaba un absceso con oscurecimiento central y bordes negruzcos de 6 cm x 2 cm, con celulitis en dorso de la mano y linfangitis hasta antebrazo (fig. 1A). El paciente no recordaba pinchazo ni traumatismo reciente, aunque sí atender su huerto de tomates. La analítica reveló una PCR de 62 mg/L y leucocitos 11,96 mil/mcl (69,4% neutrófilos). Tras drenaje quirúrgico se envió el material purulento a microbiología y anatomía patológica. Macroscópicamente se observó material vegetal (semillas) sin granos. Se inició tratamiento empírico con cefazolina y gentamicina IV.

#### Evolución

La muestra fue cultivada en agar colistina-nalidíxico (CNA), chocolate, MacConkey y tioglicolato. A las 48 horas creció masivamente en colistina-nalidíxico y chocolate un hongo algodonoso blanco grisáceo (fig. 1B) cuya tinción con azul algodón de lactofenol nos hizo sospechar el patógeno (fig. 2A). Se cambió el tratamiento a voriconazol 400 mg/12 h IV (tras dosis de carga) durante 10 días, seguido de 200 mg/12 h vía oral durante 13 días con determinación de sus niveles plasmáticos 1,5 µg/ml y curas periódicas de la lesión. De forma complementaria y seriada se determinó el 1-3 beta-D-glucano (BDG) sérico, obteniendo valores de 20,54 pg/ml y 9,05 pg/ml, ambos negativos.

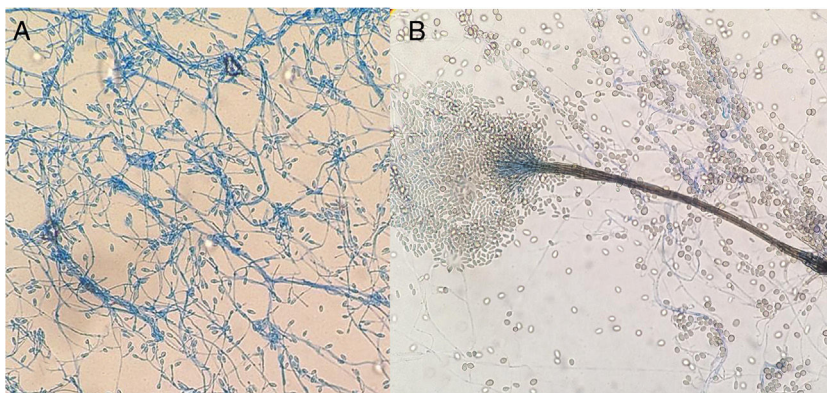
Para la confirmación del patógeno se subcultivó en Saboraud cloranfenicol sin/con cicloheximida y medio patata dextrosado



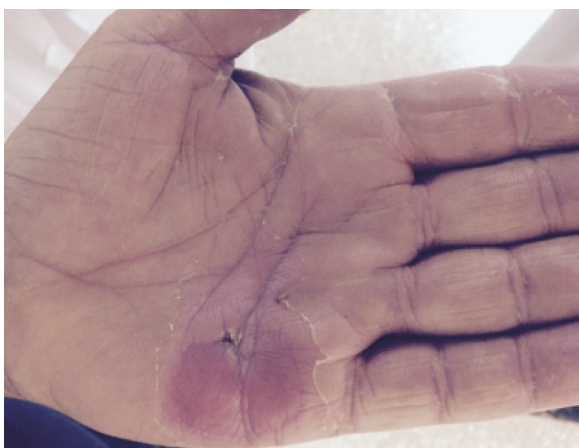**Figura 1.** A) Absceso de palma de la mano con celulitis y linfangitis. B) Colonias algodonosas, lanosas, de coloración marrón central y margen más claro e irregular en CNA a las 48 h de la incubación. El color de la figura solo puede apreciarse en la versión electrónica del artículo.

\* Autor para correspondencia.

Correo electrónico: alicia.766@gmail.com (C.A. García-Gutiérrez).



**Figura 2.** A) Células conidiógenas laterales o terminales subhialinas de paredes lisas con producción de conidias de paredes lisas subhialinas de  $5-14 \times 3-5 \mu\text{m}$ . B) *Graphium like*: estructura elongada y compacta formada por tallos de coloración oliva oscuro y conidias subhialinas, cilíndricas o claviformes de base truncada de  $5-13 \times 2-4 \mu\text{m}$ . El color de la figura solo puede apreciarse en la versión electrónica del artículo.



**Figura 3.** Imagen de la lesión intratratamiento con voriconazol, con buena respuesta clínica y cierre de la herida (a los 16 días)

incubándose a  $35^\circ$ ,  $28^\circ\text{C}$  y  $25^\circ\text{C}$ . Fenotípicamente, es de resaltar el crecimiento con cicloheximida, la formación de sinnemas (*Graphium-like*) (fig. 2B) y la ausencia de pigmento amarillo difusivo en patata a  $25^\circ\text{C}$ . Después de 23 días y tras resolución clínica (fig. 3) se decidió suspender el tratamiento sin recidivas hasta el momento actual.

### Comentario

Las imágenes aportadas nos plantean un diagnóstico micológico diferencial entre *Scedosporium* y *Lomentospora*; ambos *Ascomycetos*, el primero de distribución mundial y el segundo más restringido a Australia, España y California<sup>1,2</sup>. Se consideraron respectivamente la forma hialina y dematiácea del mismo género *Scedosporium*, pero desde el 2014<sup>3</sup> el previamente denominado *Scedosporium prolificans* (*Scedosporium inflatum*) pertenece al género *Lomentospora*. Este fue descartado en nuestro caso, al no presentar colonias negruzcas (fig. 1B) ni disponer de células conidiógenas cortas y aneladas con base hinchada (fig. 2A) y por soportar la cicloheximida. Esto mejoró el pronóstico, dada la multiresistencia y virulencia de *Lomentospora prolificans*.

La distinción entre especies del género *Scedosporium* es compleja. Se han descrito más de diez; a destacar: *Scedosporium dehoogii* (*S. dehoogii*), *Scedosporium aurantiacum* (*S. aurantiacum*), *Scedosporium minutisporum* (*S. minutisporum*) (*Pseudoallescheria minutispora*), *Scedosporium desertorum* (*Petriellidium desertorum*),

*Scedosporium cereisporum* y el complejo *Scedosporium apiospermum* (*S. apiospermum*), que a su vez incluye otras 5 especies – *S. apiospermum sensu estricto* (*Pseudoallescheria apiosperma*), *Scedosporium boydii* (*S. boydii*) (*Pseudoallescheria boydii*), *Scedosporium ellipsoideum* (*Pseudoallescheria ellipsoidea*), *Scedosporium angustum* (*Pseudoallescheria angusta*) y *Scedosporium fusoideum* (*Pseudoallescheria fusoidea*)<sup>4</sup>. En Europa<sup>1,5</sup> las cinco con mayor relevancia clínica para el hombre son: *S. apiospermum*, *S. boydii*, *S. aurantiacum*, *S. dehoogii* y *S. minutisporum*. Todos ellos excepto el *S. dehoogii* pueden formar sinnemas (fig. 2B), sin embargo los dos últimos son menos frecuentes. La ausencia de pigmento difusivo descartó un *S. aurantiacum*, siendo la identificación por biología molecular la que confirmó la presencia de *S. apiospermum sensu estricto*.

Esta especie, la más frecuente en Europa<sup>1</sup>, es ubicua; aislándose en suelo, aguas residuales y ambientes contaminados por la actividad humana<sup>4</sup>. Aunque sus conidios rara vez se aíslan en el aire<sup>4</sup>, pueden colonizar el conducto auditivo y las vías respiratorias de pacientes con neumopatías crónicas y en el 10%<sup>6</sup> de los casos con fibrosis quística (por uso de antibióticos y corticoides), pudiendo desencadenar en ellos<sup>4</sup> bronquitis o micosis pulmonar alérgica o ser puerta de entrada de infecciones profundas. Estudios llevados a cabo en los hogares de los sujetos con fibrosis quística demostraron la presencia de dicho moho<sup>1</sup> en las macetas en el 50-89% de las ocasiones, llevando a prohibir su presencia en unidades clínicas con dichas patologías.

Además *S. apiospermum sensu estricto* es un oportunista en inmunocompetentes<sup>4</sup> generando infecciones localizadas: otitis o queratitis, endoftalmítis, micetoma, artritis tras inoculación traumática, así como profundas en inmunodeprimidos<sup>4</sup>.

Nuestro paciente al ser rehistoriado nos comentó la presencia previa de una fístula en el punto de entrada de las semillas, facilitando la infección subcutánea. La ausencia de cuerpos escleróticos y de granos descartó cromoblastomicosis y micetoma, respectivamente, quedando catalogado el cuadro como una hialohifomicosis subcutánea.

*Scedosporium* spp. es resistente a 5-fluorocitosina, anfotericina B, triazoles de primera generación (fluconazol e itraconazol) e incluso al isavuconazol y con una sensibilidad disminuida a equinocandinas<sup>4</sup>. Las guías europeas<sup>7</sup> recomiendan voriconazol y tratamiento quirúrgico, así como determinación de niveles séricos en el valle a los 5 días de iniciar el tratamiento oral para garantizar concentraciones séricas óptimas del antifúngico<sup>8</sup>, consiguiendo con ello la curación clínica.

A diferencia de otros abscesos cutáneos por *Scedosporium*<sup>9,10</sup>, en nuestro caso el 1-3 BDG sérico fue negativo, quizá por ser distinta especie, menos extensa y recaer en un inmunocompetente.

Si bien es verdad que *Scedosporium* spp. libera pocos niveles de BDG, dicho biomarcador puede ser una herramienta diagnóstica en micosis profundas.

### Agradecimientos

Agradecimientos a la Doctora Ana Alaustrey-Izquierdo. Instituto de Salud Carlos III. Majadahonda (Madrid).

### Bibliografía

1. Rougeron A, Giraud S, Alaustrey-Izquierdo A, Cano-Lira J, Rainer J, Mouhajir A, et al. Ecology of *Scedosporium* species: present knowledge and future research. *Mycopathologia*. Doi: 10.1007/s11046-017-0200-2.
2. Cortez KJ, Roilides E, Quiroz-Telles F, Meletiadis J, Antachopoulos C, Knudsen Tet al. Infection caused by *Scedosporium* spp. *Clin Microb Rev.* 2008;**21**:157–97.
3. Lackner M, de Hoog SG, Yang L, Ferreira Moreno L, Ahmed SA, Andreas F, et al. Propose domenclature for *Pseudoallescheria Scedosporium* and related genera. *Fungal Divers.* 2014;**67**:1–10.
4. Ramirez-García A, Pellon A, Rementeria A, Buldain I, Barreto-Bergter E, Rollin-Pinheiro R et al. *Scedosporium* and *Lomentospora*: an updated overview of underrated opportunists. *Medical Mycology.* 2018;**56**:S102–25. Doi: 10.1093/mmy/myx113 review article.
5. Luplertlop N. *Pseudoallescheria/Scedosporium* complex species: from saprobic to pathogenic fungus. *Journal de Mycologie Médicale.* 2018, <http://dx.doi.org/10.1016/j.mycmed.2018.02.015>
6. Delhaes L, Harum A, Chen SCA, Nguyen Q, Slavin M, Heath CH et al, the Australian *Scedosporium* (AUSCEDO) Study Group and Meyer W. Molecular typing of Australian *Scedosporium* isolates showing genetic variability and numerous *S. aurantiacum*. *Emerging Infectious Diseases.* 2008;**14**:282–90.
7. Tortorano AM, Richardson M, Roilides E, van Diepeningen A, Caira M, Muñoz P, et al. ESMID and ECMM joint guidelines on diagnosis and management of hyalohyphomycosis: *Fusarium* spp., *Scedosporium* spp. and others. *Clin Microbiol Infect.* 2014;**20**:27–46. Doi: 10.1111/1469-0691.12465.
8. Boyd McKenna, Dao H, Estep JD, Huttenbach YT, Hemmige V. Utilization of voriconazole drug monitoring in the treatment of cutaneous *Scedosporium apiospermum* infection. *Medical Mycology Case Report.* 2018;**22**:52–4, <http://dx.doi.org/10.1016/j.mmcr.2018.09.002>
9. Sakata Y, Taga F, Ushigami T, Takeda K, Anzawa K, Nishibu A, et al. A case of cutaneous micosis caused by *Scedosporium dehoogii* in an immunocompromised patient. *Mycopathologia.* 2017, <http://dx.doi.org/10.1007/s11046-017-0198-5>
10. Kondo M, Goto H, Yamanaka K. Case of *Scedosporium aurantiacum* infection detected in a subcutaneous abscess. *Medical Mycology Case Reports.* 2018;**20**:26–7.