




# Enfermedades Infecciosas y Microbiología Clínica

www.elsevier.es/eimc



Diagnóstico a primera vista

Pupila tónica y lesiones dérmicas, ¿únicamente es lo que parece?

Tonic pupil and dermal injuries, Is it just what it seems?

María del Carmen Pecero-Hormigo<sup>a,\*</sup>, Cristina González-Tena<sup>a</sup>, Elsa Gaspar-García<sup>b</sup> y Leticia Nair López-Lara<sup>a</sup>

<sup>a</sup> Servicio de Medicina Interna, Complejo Hospitalario Universitario de Cáceres, Cáceres, España

<sup>b</sup> Servicio de Medicina Interna, Hospital de Zafra, Zafra, Badajoz, España

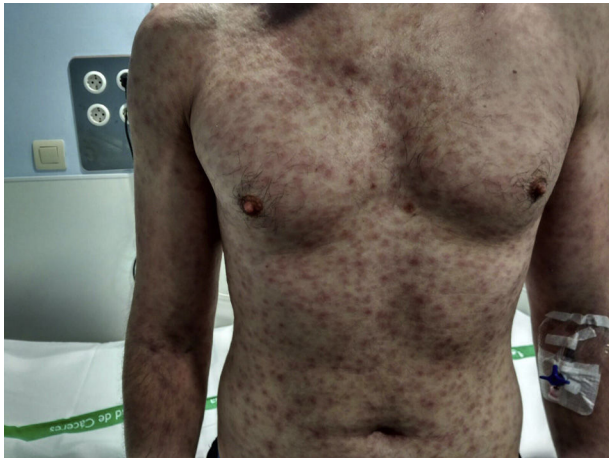

Figura 1. Exantema máculo-papular y eritematoso en tronco.

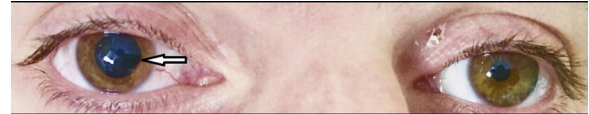


Figura 2. Anisocoria por pupila derecha midriática e hiporreactiva en ambiente con luz.

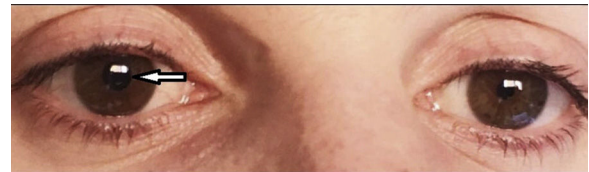


Figura 3. Recuperación de la contracción pupilar derecha tras 10 días de tratamiento con penicilina G sódica.

Varón de 33 años de edad, que refiere relaciones sexuales con hombres (HSH) sin protección, consulta por un cuadro de 2 meses de evolución de fiebre vespertina y lesiones cutáneas no dolorosas ni pruriginosas y, en los últimos días, visión borrosa por el ojo derecho y cefalea intermitente. La exploración física reveló un exantema máculo-papular generalizado que no respeta palmas ni plantas (fig. 1), así como una marcada anisocoria con una pupila derecha midriática e hiporreactiva a la luz y a la acomodación (fig. 2), sin meningismo ni otra focalidad neurológica.

Entre las pruebas complementarias, a destacar anticuerpos anti-*T. pallidum* positivo con un título de RPR 1/128, anticuerpos anti-VIH positivo (linfocitos T CD-4 184 por mm<sup>3</sup> y carga viral plasmática 110.012 copias/ml). El estudio del líquido cefalorraquídeo (LCR) mostró 29 leucocitos/ $\mu$ l con predominio

linfocitario (75%), glucosa 51 mg/dl, proteínas 0,84 g/dl y VDRL positivo.

Con los diagnósticos de infección por VIH y neurosífilis el paciente recibió penicilina G sódica en perfusión continua durante 14 días, tratamiento antirretroviral y profilaxis primaria para *P. jirovecii*. La evolución fue favorable, desapareciendo las lesiones cutáneas y recuperando la contracción pupilar (fig. 3).

En la actualidad, las formas terciarias de neurosífilis (tabes dorsal y parálisis general progresiva) son infrecuentes, mientras que aumenta la neurosífilis precoz en especial en HSH con infección por VIH<sup>1,2</sup>. Aunque la forma más común de neurosífilis ocular es la uveítis, *T. pallidum* puede afectar a casi cualquier estructura del ojo. La clásica pupila de Argyll-Robertson suele acompañar a las formas terciarias, mientras que en nuestro paciente —con sífilis precoz— la pupila midriática y arreactiva (mimetizando una pupila de Adie) constituyó la única manifestación de neurosífilis e incluso se han descrito casos similares en ausencia de otras manifestaciones de sífilis precoz<sup>3</sup>. Es preciso, por tanto, mantener un alto grado de sospecha ante cualquier enfermedad ocular en HSH, en especial

\* Autor para correspondencia.  
Correo electrónico: [mamen.ph@hotmail.com](mailto:mamen.ph@hotmail.com) (M.d.C. Pecero-Hormigo).

si están infectados por VIH y efectuar serología para sífilis y una punción lumbar para descartar neurosífilis en los casos positivos.

### **Bibliografía**

1. González-Doménech CM, Antequera I, Clavijo-Frutos E, Márquez-Solero M, Santos-González J, Palacios-Muñoz R. Sífilis e infección por el virus de la inmunodeficiencia humana: una endemia en hombres que tienen sexo con hombres. *Enferm Infecc Microbiol Clin.* 2015;**33**:32–6.
2. Grupo de Expertos del Grupo de Estudio de SIDA de la SEIMC (GESIDA), Secretaría del Plan Nacional sobre el SIDA (SPNS), Grupo de Estudio de ITS de la SEIMC (GEITS), Grupo Español para la Investigación de las Enfermedades de Transmisión Sexual de la Academia Española de Dermatología y Venerología y de la Sociedad Española de Infectología Pediátrica (SEIP). Documento de consenso sobre diagnóstico y tratamiento de las infecciones de transmisión sexual en adultos, niños y adolescentes. 2017. Marzo: 60-68. Disponible en: <http://gesida-seimc.org/wp-content/uploads/2017/05/gesida-guiasclinicas-ITS-201703.pdf>
3. Tsuboi M, Mishijima T, Yashiro S, Teruya K, Kikuchi Y, Katai N, et al. Time to development of ocular syphilis after syphilis infection. *J Infect Chemother.* 2018;**24**:75–7.