



Enfermedades Infecciosas y Microbiología Clínica

www.elsevier.es/eimc



Original breve

Síndrome de Lady Windermere en Castilla y León

Sara Blanco-Conde^{a,*}, Teresa Nebreda-Mayoral^b, Cristina Labayru-Echeverría^c,
M. Fe Brezmes-Valdivieso^d, Ramiro López-Medrano^e y Begoña Nogueira-González^f

^a Servicio de Análisis Clínicos, Complejo Asistencial Universitario de León, León, España

^b Servicio de Microbiología, Complejo Asistencial Universitario de León, León, España

^c Servicio de Microbiología, Complejo Asistencial Universitario de Burgos, Burgos, España

^d Servicio de Microbiología, Complejo Asistencial de Zamora, Hospital Virgen de la Concha, Zamora, España

^e Unidad de Microbiología, Hospital El Bierzo, Ponferrada, León, España

^f Servicio de Microbiología, Hospital Clínico Universitario de Valladolid, Valladolid, España



INFORMACIÓN DEL ARTÍCULO

Historia del artículo:

Recibido el 21 de agosto de 2017

Aceptado el 22 de diciembre de 2017

On-line el 19 de febrero de 2018

Palabras clave:

Micobacterias no tuberculosas
Mycobacterium avium complex
Síndrome de Lady Windermere

R E S U M E N

Introducción: El síndrome de Lady Windermere (SLW) es una patología pulmonar causada por *Mycobacterium avium complex* (MAC). El objetivo es conocer su frecuencia y sus características en el área norte de la comunidad de Castilla y León.

Métodos: Estudio retrospectivo de pacientes con aislamientos de MAC en muestras respiratorias de cinco hospitales públicos de la comunidad a lo largo de seis años, siguiendo criterios de la ATS/IDSA. Las cepas de MAC se identificaron por sondas de hibridación inversa GenoType Mycobacterium o PCR-RFLP del gen *hsp65*.

Resultados: De 183 casos de MAC identificados, únicamente 5 (2,7%) mujeres de $68,8 \pm 10,7$ años cumplían criterios de SLW. En tres casos se aisló MAC conjunta e intermitentemente con otros patógenos. Solo un paciente se trató siguiendo criterios de la ATS/IDSA.

Discusión: El SLW permanece infraestimado, y al ser los afectados muy demandantes de recursos sanitarios durante largos periodos, es necesario un mayor conocimiento microbiológico y terapéutico.

© 2018 Elsevier España, S.L.U.

y Sociedad Española de Enfermedades Infecciosas y Microbiología Clínica. Todos los derechos reservados.

Lady Windermere syndrome in Castile and León

A B S T R A C T

Introduction: Lady Windermere syndrome (LWS) is a pulmonary disease caused by *Mycobacterium avium complex* (MAC). The objective of this study is to ascertain its frequency and characteristics in the northern area of the autonomous community of Castile and León.

Methods: A retrospective study of patients with MAC isolates in respiratory samples from five public hospitals in the autonomous community over a six-year period, following the ATS/IDSA criteria. The MAC strains were identified by GenoType Mycobacterium reverse hybridisation probes or PCR-RFLP analysis of the *hsp65* gene.

Results: Of 183 cases of MAC identified, only five women (2.7%) aged 68.8 ± 10.7 years met LWS criteria. In three cases, MAC was isolated jointly and intermittently with other pathogens. Only one patient was treated according to ATS/IDSA criteria.

Discussion: LWS remains underestimated, with affected patients representing a significant burden on healthcare resources over long periods of time. As a result, greater microbiological and therapeutic knowledge of the syndrome is needed.

© 2018 Elsevier España, S.L.U. and Sociedad Española de Enfermedades Infecciosas y Microbiología Clínica. All rights reserved.

Keywords:

Non-tuberculous mycobacteria
Mycobacterium avium complex
Lady Windermere syndrome

* Autor para correspondencia.

Correo electrónico: sl.blancoconde@gmail.com (S. Blanco-Conde).

<https://doi.org/10.1016/j.eimc.2017.12.008>

0213-005X/© 2018 Elsevier España, S.L.U. y Sociedad Española de Enfermedades Infecciosas y Microbiología Clínica. Todos los derechos reservados.

Introducción

La infección por micobacterias no tuberculosas (MNT) es una enfermedad emergente tanto en pacientes inmunodeprimidos como en inmunocompetentes^{1,2}. Las micobacterias del complejo *Mycobacterium avium* (MAC) son unas de las MNT más frecuentemente aisladas en pacientes con fibrosis quística y sida. Generalmente producen enfermedad pulmonar crónica con síntomas variables e inespecíficos. Uno de los patrones producidos por MAC es el síndrome de Lady Windermere (SLW)³, descrito por primera vez en 1989 por Prince et al.⁴ y posteriormente denominado como tal por Reich y Johnson⁵ basándose en el apotegma «Ladies don't spit» al que hace referencia Oscar Wilde en su obra *El abanico de Lady Windermere*. Afecta principalmente a mujeres de edad avanzada, inmunocompetentes, sin antecedentes de tabaquismo o enfermedad pulmonar. Daña fundamentalmente al lóbulo medio y la língula³. Una de las teorías sobre la predisposición a esta enfermedad se basa en que la inhibición voluntaria de la tos dificulta la eliminación de secreciones, facilita la inflamación, la aparición de bronquiectasias y finalmente la infección por MAC, aunque nunca ha sido probada y pocos de los casos descritos reflejan este hecho¹. Otra hipótesis que explica la marcada predisposición a la afectación del lóbulo medio se basa en una interacción de la anatomía pulmonar y torácica con los hábitos personales⁶. Aunque la literatura recoge pocas series de casos^{4,5,7-11}, el reconocimiento de la enfermedad queda reflejado en el documento oficial de la *American Thoracic Society/Infectious Disease Society of America* (ATS/IDSA), que establece los criterios de su diagnóstico y tratamiento³.

El objetivo de este estudio es conocer la frecuencia del SLW en la zona norte de la Comunidad de Castilla y León en los últimos seis años, así como las características clínicas, microbiológicas y radiológicas de estos pacientes.

Material y métodos

Estudio retrospectivo de todos los casos de pacientes con aislamientos de MAC en muestras respiratorias registrados en los sistemas de información de Microbiología de cinco hospitales públicos de Castilla y León (Complejo Asistencial Universitario de León, Complejo Asistencial Universitario de Burgos, Complejo Asistencial Universitario de Zamora, Hospital del Bierzo Ponferrada y Hospital Clínico Universitario de Valladolid) entre enero del 2010 a diciembre del 2016. Se seleccionaron los pacientes que presentaban micobacteriosis según criterios de la ATS/IDSA (cultivo positivo de al menos dos esputos seriados o de un lavado/aspirado broncoalveolar) y que encajaban con el patrón del SLW³. La información clínica y epidemiológica, el tratamiento y la evolución de los casos se obtuvieron tras revisar la historia clínica de cada paciente.

Se efectuó cultivo bacteriano y micobacteriano de las muestras respiratorias siguiendo procedimientos habituales³. La identificación de las cepas de MAC aisladas en tres de los centros sanitarios se realizó mediante sondas de hibridación inversa Genotype *Mycobacterium* CM (Hain Lifescience, Alemania); en los dos restantes, se enviaron al Centro Nacional de Micobacterias (CNM, Majadahonda, España) para su identificación por PCR-RFLP del gen *hsp65* mediante las enzimas de restricción *BstEII* y *HaeIII*.

Resultados

En los seis años de seguimiento se identificaron 183 casos de pacientes con MAC. La distribución por área sanitaria fue: 56 en León, 38 en Burgos, 34 en El Bierzo, 32 en Valladolid y 23 en Zamora. Únicamente cinco (2,7%) cumplían criterios de SLW: cuatro registrados en León y uno en Burgos. Las principales características

clínicas, radiológicas (fig. 1), microbiológicas y acciones terapéuticas de estos pacientes se recogen en la tabla 1.

Todos eran mujeres con una media de edad de 68,8 ± 10,7 años (rango de 59 a 87 años). En tres de ellas se destacaba su naturaleza delgada, entre las cuales una presentaba escoliosis como factor predisponente^{1,3,7-11}. El seguimiento microbiológico posterior al diagnóstico en todos los casos fue por medio del cultivo de 2-3 esputos seriados, remitidos cada 4-6 meses a lo largo de los años de evolución. En estos siempre se obtuvo el crecimiento de la micobacteria inicialmente aislada, y en tres casos, de forma concomitante e intermitente, el crecimiento de otros patógenos (tabla 1).

Discusión

En los últimos 20 años la incidencia de infección pulmonar por MAC se ha ido incrementando²; sin embargo, el SLW continúa siendo una enfermedad poco frecuente y probablemente infraestimada por la complejidad en el diagnóstico diferencial entre una colonización *versus* infección y por la baja sensibilidad de los cultivos de esputo, muestra que con mayor frecuencia se envía inicialmente para su diagnóstico^{8,9}.

En nuestro caso, dado el número reducido de casos aportados, no se puede establecer que exista una diferencia epidemiológica real de SLW entre las distintas zonas estudiadas, que bien puede deberse a la frecuencia de distribución de esta MNT en las distintas áreas, o bien a la obtención de información clínico-radiológica o a la selección de BAL y/o BAS como muestras diagnósticas.

Tras revisar las bases de datos Medline, Medical Key, Google Scholar y WOS, solo hemos encontrado siete series de casos descritas^{4,5,7-11}, por lo que consideramos que los cinco casos expuestos son una reseñable aportación al conocimiento de esta enfermedad. En nuestra serie todos los pacientes eran mujeres, como en la mayoría de los casos de SLW descritos^{4,5,7-11}, aunque de forma anecdótica se ha publicado algún caso de varón que cumplía con los criterios de inclusión establecidos¹². Esta predilección entre géneros todavía no atiende a una razón clara, abriendo un abanico de hipótesis entre las que destaca el papel de las hormonas sexuales y mediadores como la leptina y la adiponectina tanto en la liberación de determinadas citoquinas (TGF-β) como en la expresión de receptores macrofágicos (Fcγ)^{9,13}.

M. avium y *M. intracellulare* no se suelen diferenciar en la práctica clínica, y en la literatura existe controversia sobre las diferencias patogénicas entre ambas especies; en este sentido, unos autores defienden que no hay tales¹⁴, mientras que otros sostienen que *M. intracellulare* se asocia a una peor evolución clínica y respuesta al tratamiento¹⁰. Tras nuestra experiencia no se observaron diferencias concluyentes respecto a este punto, a pesar de que la paciente con peor evolución clínica (episodios hemoptoicos recurrentes durante 30 años) estaba infectada por *M. intracellulare*, presentando además, de forma intermitente en los estudios de control, coinfección por *Pseudomonas aeruginosa*, asociación frecuente a lo largo de la bibliografía, relacionándose a este último patógeno con una mayor disfunción pulmonar. Es difícil establecer si el motivo de este deterioro es debido al tipo de aislamiento obtenido o al largo periodo de evolución, comparado con el resto de los casos. Un total de tres de los casos descritos presentaron coinfecciones en diferentes momentos de su enfermedad, siendo los patógenos aislados *Haemophilus influenzae* y *Staphylococcus aureus*^{3,6}.

La infección por MAC se instaura de forma progresiva y puede tardar meses o años en manifestarse, generalmente de forma leve e inespecífica. Son pocos los pacientes que desarrollan una forma severa¹⁰, con lo que la decisión de instaurar un régimen terapéutico resulta complicada, teniéndose que valorar en cada caso la relación

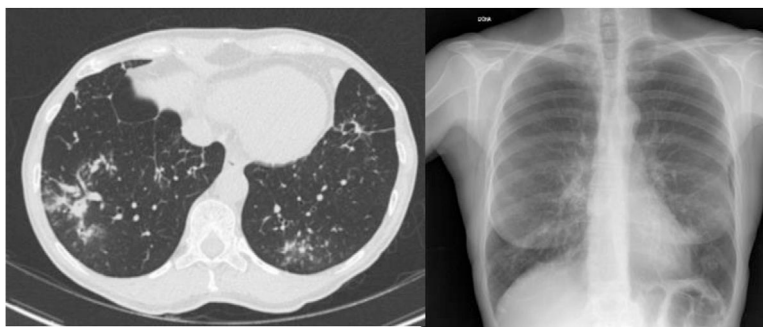


Figura 1. Paciente 3. Tomografía computarizada y radiografía torácica: bronquiectasias en lóbulo superior, lóbulo medio y llingula; nódulos en lóbulo inferior izquierdo.

Tabla 1
Principales características diagnósticas, clínicas y evolutivas de las pacientes con síndrome de Lady Windermere

Características	Paciente 1 León	Paciente 2 León	Paciente 3 León	Paciente 4 León	Paciente 5 Burgos
Edad, años	64	87	67	67	59
Clínica	Tos productiva. Astenia	Tos no productiva. Astenia	Tos no productiva	Hemoptisis	Tos no productiva
Muestra biológica inicial	1 BAL y 1 BAS	3 esputos seriados	1 BAL	1 BAS	1 BAS
Radiología	Bronquiectasias LS. Nodulillos.	Bronquiectasias llingula y LM. Nodulillos. Adenopatías	Bronquiectasias LI y LM. Bronconeumonía bilateral. Adenopatías	Bronquiectasias LS, LM y llingula. Nódulos LII	Bronquiectasias LM, LS y llingula. Nodulillos. Adenopatías
MNT	<i>M. avium</i>	<i>M. intracelulare</i>	<i>M. avium</i>	<i>M. intracelulare</i>	<i>M. avium</i>
Coinfección	<i>S. aureus</i> y/o <i>H. influenzae</i>	—	<i>H. influenzae</i>	<i>P. aeruginosa</i>	—
Tratamiento	Claritromicina 500 mg/12 h/8 meses	Ninguno	Ninguno	Ninguno	Rifampicina. Claritromicina. Etambutol (8 meses)
Evolución	Clínica persistente. Estabilidad radiológica (4 años)	Cronificación clínica. Estabilidad radiológica (3 años)	Seguimiento en otro hospital	Episodios hemoptoicos más recurrentes en los últimos 10 años. Estabilidad radiológica (30 años)	Empeoramiento radiológico (4 años)

BAL: lavado broncoalveolar; BAS: aspirado broncoalveolar; LI: lóbulo inferior; LII: lóbulo inferior izquierdo; LM: lóbulo medio; LS: lóbulo superior.

beneficio-riesgo, dada la toxicidad y los regímenes terapéuticos de estos tratamientos. En la actualidad, si no existe un empeoramiento radiológico (progresión de bronquiectasias o aparición de nuevas cavidades), se opta por un estrecho control. El inicio de tratamiento es una triple terapia durante un año, evitando el uso en monoterapia del macrólido para prevenir la aparición de resistencias. En la presente serie de casos, solo en un paciente decidió instaurarse la terapia terapéutica propuesta por la ATS/IDSA³, el cual, al cabo de 8 meses de tratamiento experimentó estabilidad clínica con empeoramiento radiológico. En un paciente se instauró un macrólido en monoterapia por intolerancia al resto de los antibióticos, manteniéndose radiológicamente estable pero con clínica marcada; a pesar de no desarrollar resistencias y que este fármaco es el más importante del régimen terapéutico, administrado en solitario resulta insuficiente cuando ya existe una infección establecida, pudiéndose contemplar su instauración de forma profiláctica^{2,3}. En otros estudios de SLW la proporción de pacientes que reciben tratamiento oscila entre el 20 y el 50% (EE.UU., Canadá, Corea del Sur), observándose altas tasas de intolerancia a la terapia antibiótica y fracaso terapéutico por persistencia de la sintomatología o recidivas de la misma^{2,7-9}.

Nuestra serie aporta una información útil al conocimiento de esta patología tan infrecuente en nuestro medio, con las limitaciones que tienen los estudios retrospectivos y el pequeño número de pacientes recogidos. El SLW afecta a pacientes muy demandantes de recursos sanitarios durante largos periodos de tiempo, por lo que se requiere un mayor conocimiento de las cepas de MAC que producen esta enfermedad, a través de su genotipado, a fin de

alcanzar nuevas estrategias terapéuticas más eficaces y efectivas que las actuales.

Conflicto de intereses

Los autores declaran no tener ningún conflicto de intereses.

Bibliografía

- Dhillon SS, Watanakunakorn C. Lady Windermere syndrome: Middle lobebronchiectasis and *Mycobacterium avium* complex infection due to voluntary cough suppression. *Clin Infect Dis.* 2000;30:572–5.
- Park IK, Olivier KN. Nontuberculous Mycobacteria in cystic fibrosis and non-cystic fibrosis bronchiectasis. *Semin Respir Crit Care Med.* 2015;36:217–24.
- Griffith DE, Aksamit T, Brown-Elliott BA, Catanzara A, Daley C, Gordin F, et al. An official ATS/IDSA statement: Diagnosis, treatment and prevention of nontuberculous mycobacterial disease. *Am J Respir Crit Care Med.* 2007;175:367–416.
- Prince DS, Peterson DD, Steiner RM, Gottlieb JE, Scott R, Israel HL, et al. Infection with *Mycobacterium avium* complex in patient without predisposing conditions. *N Engl J Med.* 1989;321:863–8.
- Reich JM, Johnson RE. *Mycobacterium avium* complex pulmonary disease presenting as an isolated lingular or middle lobe pattern: The Lady Windermere syndrome. *Chest.* 1992;101:1605–9.
- Iseman MD, Bushman DL, Ackerson LM. Pectus excavatum and scoliosis: Thoracic anomalies associated with pulmonary disease caused by *Mycobacterium avium* complex. *Am Rev Respir Dis.* 1991;144:914–6.
- Wickremasinghe M, Ozerovitch LJ, Wodehouse T, Chadwick MV, Abdallah S, Shah P, et al. Non-tuberculous mycobacteria in patients with bronchiectasis. *Thorax.* 2005;60:1045–51.
- Huang JH, Kao PN, Adi V, Ruoss SJ. *Mycobacterium avium-intracelulare* pulmonary infection in HIV-negative patients without preexisting lung disease. *Chest.* 1999;115:1033–40.
- Chalermkulrat W, Gilbert JG, Donohue JF. Nontuberculous mycobacteria in women, young and old. *Clin Chest Med.* 2002;23:675–86.

10. Koh WJ, Jeong BH, Jeon K, Lee NY, Lee KS, Woo SY, et al. Clinical significance of the differentiation between *Mycobacterium avium* and *Mycobacterium intracellulare* in *M. avium* complex lung disease. *Chest*. 2012;142:1482–8.
11. Plotinsky RN, Talbot EA, von Reyn F. Proposed definitions for epidemiologic and clinical studies of *Mycobacterium avium* complex pulmonary disease. *PLoS One*. 2013;8:e77385.
12. Figueira Gonçalves JM, Rodríguez González J. Lady Windermere Syndrome: Does it occur only in women? *Arch Bronconeumol*. 2016;52:533–9.
13. Mirsaedi M, sadiket RT. Gender susceptibility to mycobacterial infectious in patients with non-CF bronchiectasis. *Int J Mycobacterial*. 2015;4:92–6.
14. Tomioka H, Saito H, Sato K, Dawson DJ. Comparison of the virulence for mice of *Mycobacterium avium* and *Mycobacterium intracellulare* indentified by DNA Probe Test. *Microbiol Immunol*. 1993;37:259–64.