



Enfermedades Infecciosas y Microbiología Clínica

www.elsevier.es/eimc



Diagnóstico a primera vista

Distrofia ungueal hiperqueratósica

Hyperkeratotic nail dystrophy

Laura Sainz-Gaspar^{a,*}, Elena Rosón^a, José Manuel Suárez-Peñaranda^b y Hugo Vázquez-Veiga^a

^a Departamento de Dermatología, Complejo Hospitalario Universitario, Santiago de Compostela, A Coruña, España

^b Departamento de Anatomía Patológica, Complejo Hospitalario Universitario, Santiago de Compostela, A Coruña, España



INFORMACIÓN DEL ARTÍCULO

Historia del artículo:

Recibido el 25 de julio de 2017

Aceptado el 18 de noviembre de 2017

Caso clínico

Mujer de 86 años que consultó por una lesión ungueal de 4 meses de evolución que relacionaba con un traumatismo 6 meses antes del inicio del cuadro clínico. En la exploración se evidenció una placa hiperqueratósica que comprometía la totalidad del lecho ungueal del primer dedo de la mano derecha (fig. 1). No asociaba adenopatías locorregionales ni sintomatología sistémica. Se solicitó una radiografía simple del dedo que no mostró afectación ósea, un hemograma, una bioquímica y un estudio de inmunidad cuyos resultados estaban dentro de la normalidad.

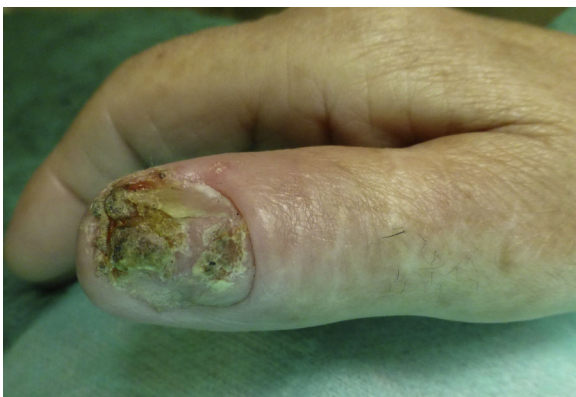

Figura 1. Placa hiperqueratósica que compromete la totalidad del lecho ungueal del primer dedo de la mano derecha.

Diagnóstico clínico y evolución

Ante la sospecha inicial de onicomicosis se tomó una muestra para estudio micológico que mostró discordancia entre el examen directo, en el que se observaron filamentos, y el cultivo que fue negativo. Se inició tratamiento con itraconazol sin obtener respuesta clínica, por lo que ante la sospecha de un carcinoma espino-celular se realizó una biopsia. El estudio histopatológico reveló inflamación granulomatosa; se planteó un diagnóstico diferencial con una infección por micobacterias o sarcoidosis. Se realizó una segunda biopsia para la obtención de material para estudio microbiológico, parte de la cual fue remitida de nuevo para estudio histopatológico y en ella se apreciaron granulomas necrotizantes con BAAR en la técnica de Ziehl-Neelsen (fig. 2). En el cultivo se aisló *M. tuberculosis* sensible a estreptomycin, rifampicina, isoniazida, pirazinamida y etambutol.

La paciente mostraba buen estado general sin clínica respiratoria y entre los estudios complementarios solicitados se incluyeron un test de Mantoux, que fue positivo con una induración de 20 mm, y una radiografía de tórax, que no mostró alteraciones, por lo que no se consideró necesario la realización de baciloscopia ni cultivo de esputo. A pesar de la ausencia de clínica miccional o digestiva se completó el estudio con determinación de BAAR en heces y orina cuyos resultados fueron negativos. Ante estos hallazgos se estableció el diagnóstico de tuberculosis cutánea y se instauró tratamiento tuberculostático con excelente respuesta (fig. 3).

Comentario

La piel se afecta entre el 1-2% de las infecciones por *M. tuberculosis*, aunque su incidencia es menor en los países desarrollados¹. El tipo de lesión depende de la vía de inoculación y del estado inmune del hospedador². La piel y las mucosas constituyen una puerta de

* Autor para correspondencia.
Correo electrónico: laurasainzgaspar@gmail.com (L. Sainz-Gaspar).

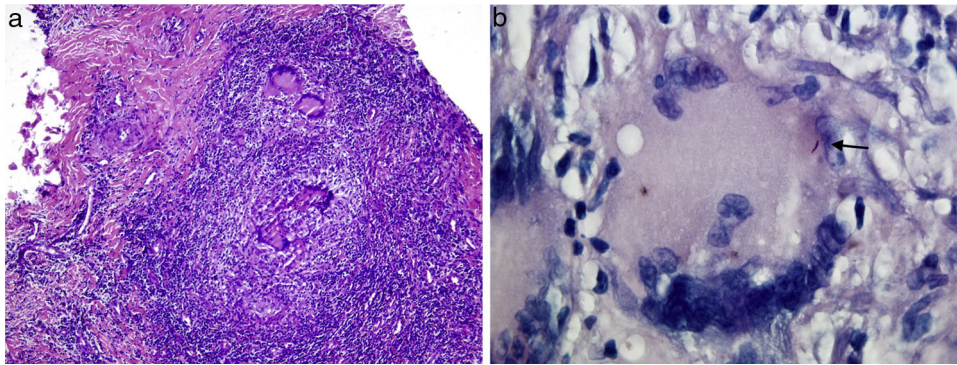


Figura 2. Imagen histológica: a) Se observa un infiltrado granulomatoso necrotizante (tinción de hematoxilina-eosina); b) Presencia de bacilo ácido-alcohol resistente (flecha, tinción de Ziehl-Neelsen).

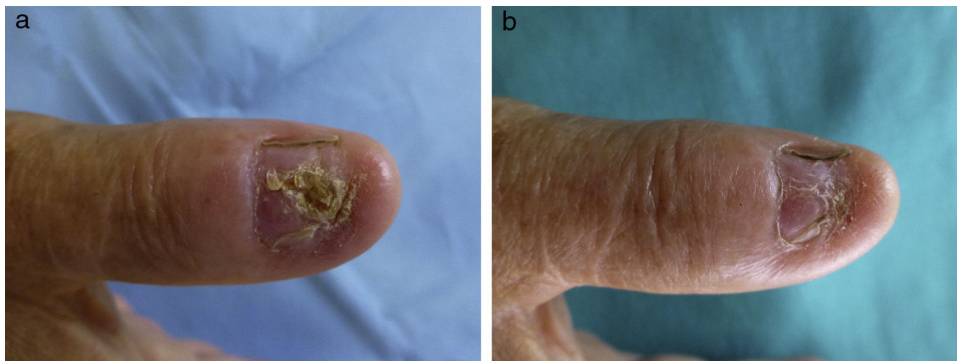


Figura 3. Aspecto clínico tras haber iniciado tratamiento tuberculostático; a) A los 4 meses; b) A los 5 meses.

entrada inusual, la inoculación exógena de este agente infeccioso se produce a través de un punto de rotura de la barrera cutánea y puede adoptar las siguientes formas clínicas: chancro tuberculoso, tuberculosis verrucosa y, en algunos casos, de lupus vulgar^{3–5}. La tuberculosis verrucosa cutis es una forma paucibacilar que se manifiesta típicamente como placas hiperqueratósicas en la zona de inoculación de individuos previamente infectados y con buena respuesta inmune frente a *M. tuberculosis*⁶. Suelen localizarse en lugares expuestos a traumatismos como en dorso de manos y dedos de los adultos y en las piernas de los niños^{7,8}. Sin embargo, aunque las uñas son lugares expuestos a traumas frecuentes, raramente se han descrito casos de onicopatía tuberculosa sin afectación ósea subyacente, como el de nuestra paciente. El abordaje terapéutico es similar al empleado en la tuberculosis pulmonar^{5,9,10}.

La identificación del microorganismo constituye un criterio diagnóstico absoluto, aunque tiene baja sensibilidad en condiciones paucibacilares, negativo en el 50% de los casos⁵.

El diagnóstico diferencial incluye el carcinoma espinocelular, verrugas víricas, micosis profundas, lupus vulgar verrucoso y sarcoidosis. Las infecciones por micobacterias atípicas pueden causar un cuadro clínico similar y es imprescindible el estudio microbiológico para su diagnóstico, en el que las técnicas de identificación basadas en la biología molecular han ganado terreno al tradicional cultivo.

Apoyan en nuestro caso el diagnóstico de tuberculosis verrucosa, además de positividad en el Mantoux y aislamiento del bacilo en el lecho ungueal, el antecedente de un traumatismo en la misma localización en ausencia de afectación ósea subyacente, afectación ganglionar o clínica sistémica. La respuesta al tratamiento supone un parámetro retrospectivo clave en el diagnóstico de la enfermedad.

En conclusión, la infección del aparato ungueal causada por *M. tuberculosis* es poco frecuente probablemente por el papel protector que ejerce la lámina sobre el lecho ungueal, este hecho junto a la reducida expresividad de las enfermedades en las uñas y la baja sensibilidad del cultivo en condiciones paucibacilares puede conllevar un reto diagnóstico que debemos tener en cuenta ante una onicopatía intensa que no responde a antifúngicos orales y un estudio histopatológico que descarta malignidad.

Bibliografía

- García-Rodríguez JF, Monteagudo-Sánchez B, Mariño Callejo A. Tuberculosis cutánea: estudio descriptivo de 15 años. *Enferm Infecc Microbiol Clin.* 2008;26:205–11.
- Wong KO, Lee KP, Chiu SF. Tuberculosis of the skin in Hong Kong. (A review of 160 cases). *Br J Dermatol.* 1968;80:424–9.
- Sehgal VN, Sehgal R, Bajaj P, Srivastava G, Bhattacharya S. Tuberculosis verrucosa cutis (TVC). *J Eur Acad Dermatol Venereol.* 2000;14:319–21.
- Eugene M, Hoyt JD. Primary inoculation tuberculosis. *JAMA.* 1981;245:1556–7.
- Barbagallo J, Tager P, Ingleton R, Hirsch RJ, Weinberg JM. Cutaneous tuberculosis: Diagnosis and treatment. *Am J Clin Dermatol.* 2002;3:319–28.
- Minkowitz S, Brandt LJ, Rapp Y, Radlauer CB. «Prosector's wart» (cutaneous tuberculosis) in a medical student. *Am J Clin Pathol.* 1969;51:260–3.
- Goette DK, Jacobson KW, Doty RD. Primary Inoculation Tuberculosis of the Skin. *Arch Dermatol.* 1978;114:567–9.
- Foo CC, Tan HH. A case of tuberculosis verrucosa cutis - undiagnosed for 44 years and resulting in fixed-flexion deformity of the arm. *Clin Exp Dermatol.* 2005;30:149–51.
- Goh SH, Ravintharan T, Sim CS, Chang HC. Nodular skin tuberculosis with lymphatic spread - A case report. *Singapore Med J.* 1995;36:99–101.
- American Thoracic Society, Medical section of the American Association. Treatment of tuberculosis and tuberculosis infection in adults and children. *Am Rev Dis.* 1986;134:355–63.