



Enfermedades Infecciosas y Microbiología Clínica

www.elsevier.es/eimc



Diagnóstico a primera vista

Queratitis infecciosa en paciente con síndrome KID

Infectious keratitis in a patient with KID syndrome

M. Pilar Bermúdez-Ruiz^{a,*}, Elisabeth Gómez-Moyano^b, Rocío Sainz-Rodríguez^a y Rafael Garín-Ferreira^c

^a Servicio de Microbiología, Hospital Regional Universitario de Málaga, Málaga, España

^b Servicio de Dermatología, Hospital Regional Universitario de Málaga, Málaga, España

^c Servicio de Oftalmología, Hospital Regional Universitario de Málaga, Málaga, España



Descripción del caso

Varón de 36 años diagnosticado de síndrome KID (*Keratitis-Ichthyosis-Deafness*) que presenta pérdida de visión en su ojo derecho. Previamente había sido tratado mediante queratoplastia penetrante en cuatro ocasiones (la última cuatro años antes) a causa de úlceras, leucomas corneales e infecciones debidas a *Candida albicans* y *Pseudomonas aeruginosa*. El paciente se ve obligado a usar lentes de contacto de porte permanente, debido a problemas de epitelización corneal relacionados con su enfermedad. En el examen con lámpara de hendidura se observó una opacificación difusa del injerto corneal, con apertura espontánea de la incisión quirúrgica previa. Se observaron varias lesiones nodulares elevadas brillantes y parduzcas, muy adheridas a la superficie corneal (fig. 1). Ante la ausencia de respuesta al

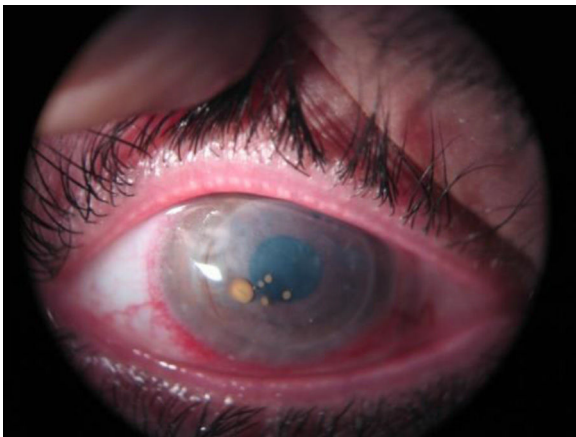


Figura 1. Lesiones nodulares, brillantes y parduzcas, adheridas al centro de la superficie corneal en el examen con biomicroscopio oftálmico (lámpara de hendidura).

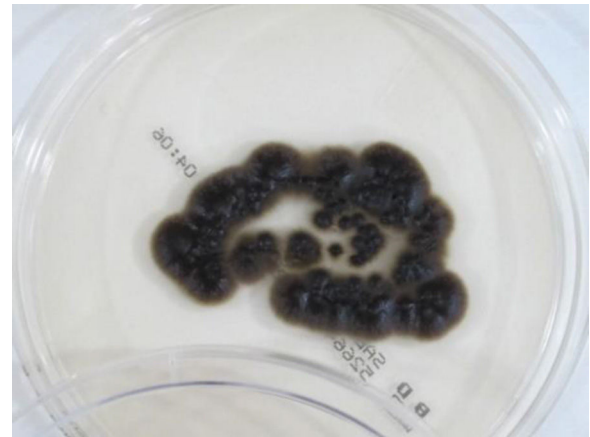


Figura 2. Colonias de color negro oliváceo aisladas en agar glucosado de Saboureaud a los 7 días.

tratamiento antibiótico habitual con vancomicina y ceftazidima tópicos, se realizó una nueva queratoplastia penetrante, con finalidad diagnóstico-terapéutica.

Se procesó la córnea para cultivo de bacterias, micobacterias y hongos. A los 3 días se observaron en agar Saboureaud unas colonias que al crecer adquirieron un color negro oliváceo (fig. 2), y que también se aislaron en el medio de Lowenstein incubado a 30°C. En el examen microscópico de las colonias se observaron hifas septadas gruesas e irregulares con conidias hialinas o marrón claro, ovals o circulares, unicelulares, dispuestas en grupos adosadas a las hifas, multiplicándose por gemación (fig. 3). Se realizó identificación por espectrometría de masas MALDI-TOF (Bruker, Alemania) a partir de las colonias aisladas y se obtuvo como resultado *Exophiala dermatitidis* con una puntuación (score) superior a 2. La cepa se envió al Centro Nacional de Microbiología, donde se confirmó esta identificación mediante la secuenciación de la región *Internal Transcribed Spacer* y se realizó estudio de sensibilidad a antifúngicos por

* Autor para correspondencia.
Correo electrónico: bermudezmp@gmail.com (M.P. Bermúdez-Ruiz).

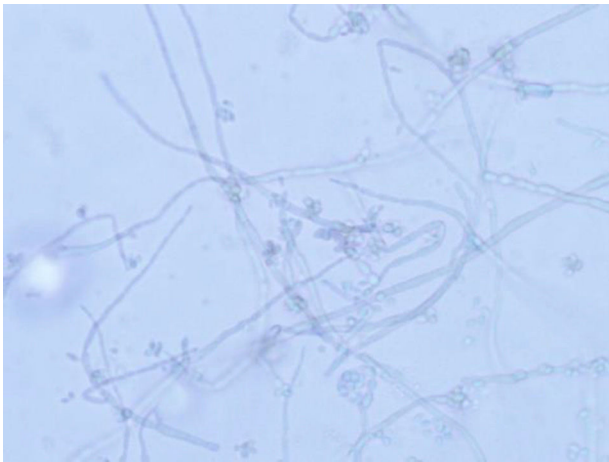


Figura 3. Hifas gruesas e irregulares con conidias hialinas o marrón claro, unicelulares, dispuestas en grupos adosadas a las hifas (tinción azul lactofenol, 400x).

la técnica de referencia del *European Committee for Antimicrobial Susceptibility Testing*.

Evolución

Ante la sospecha de infección fúngica, tras la queratoplastia, el paciente fue tratado con voriconazol oral (200 mg dos veces al día) durante tres semanas, colirio de voriconazol al 1% cada 2 h durante una semana y luego cada 4 h durante tres semanas, y colirio de levofloxacino al 0,5% cada hora durante dos semanas y posteriormente cada 4 h otras dos semanas. Durante este tiempo se utilizó corticoterapia oral como prevención de rechazo corneal. No ha habido recidiva de la infección, con injerto corneal transparente tras un año de evolución.

Comentarios

Exophiala dermatitidis (*E. dermatitidis*), también conocida como *Wangiella dermatitidis* y perteneciente a las denominadas «levaduras negras», es un hongo dematiáceo que, como todos los de este grupo, tiene una pigmentación oscura debido a su contenido en melanina. Estos hongos se encuentran ampliamente distribuidos en el medio ambiente, principalmente en el suelo, y pueden producir un amplio rango de enfermedades. La infección suele producirse por inoculación o un traumatismo y afecta generalmente a la piel y a los tejidos blandos, aunque también se han descrito infecciones del sistema nervioso central, pulmonares y sistémicas, estas últimas principalmente en pacientes inmunodeprimidos¹. Diversos trabajos han descrito infecciones corneales, generalmente tras cirugía, por *E. dermatitidis* y por otras especies de este género^{2–5}.

En el cultivo de la muestra en agar Saboureaud las colonias de *Exophiala* spp. pueden detectarse en menos de 7 días, aunque a veces requieren más tiempo, y adquieren un color negro oliváceo o marrón oscuro característico. Aunque *E. dermatitidis* tiene algunas características morfológicas y fisiológicas peculiares (las conidias forman agregados, crece a más de 40 °C, no utiliza los nitritos), la identificación tradicional de estos hongos a nivel de género y especie únicamente por criterios morfológicos o bioquímicos es muy difícil, por la expresión variable de sus características y el bajo grado de diferenciación¹.

En las últimas décadas las técnicas moleculares han facilitado la identificación de estos hongos, así como detectar nuevas especies y reorganizar su clasificación⁶, pero son técnicas complejas y caras que no están al alcance de todos los laboratorios. Actualmente, la espectrometría de masas (MALDI-TOF) ha demostrado ser una potente herramienta para la identificación de bacterias y hongos, especialmente levaduras y, con mayor dificultad por el momento, los hongos filamentosos. Varios estudios recientes demuestran que la espectrometría de masas es una herramienta fiable, rápida y coste-eficaz para la identificación de *E. dermatitidis* y otros hongos de este género difíciles de identificar por métodos convencionales^{7–9}.

Respecto al tratamiento, aunque la eficacia *in vivo* aún no está determinada, los ensayos de sensibilidad *in vitro* demuestran que *E. dermatitidis* es sensible a anfotericina B, itraconazol, voriconazol y posaconazol, mientras que las equinocandinas presentan baja actividad^{10–12}. En nuestra cepa se obtuvieron bajas CMI (mg/l) de voriconazol (0,12), itraconazol (0,12), posaconazol (0,06) y anfotericina B (0,25), y elevadas para caspofungina (16), micafungina (2) y anidulafungina (>4).

Este caso pone de manifiesto la necesidad de pensar en microorganismos oportunistas poco frecuentes en pacientes con queratitis con problemas corneales crónicos, inmunodeprimidos y portadores de lentes de contacto, así como la importancia de enviar al laboratorio las muestras adecuadas que permiten la recuperación de estos microorganismos. También queremos destacar el gran avance que ha supuesto en los laboratorios de Microbiología la utilización de la espectrometría de masas (MALDI-TOF) para la identificación rápida de estos hongos.

Agradecimientos

A la Dra. Ana Alastruey del Laboratorio de Micología del Centro Nacional de Microbiología, por su colaboración en la identificación molecular y estudio de sensibilidad de esta cepa.

Bibliografía

- García-Martos P, Márquez A, Gené J. Infecciones humanas por levaduras negras del género *Exophiala*. *Rev Iberoam Micol.* 2002;19:72–9.
- Benaoudia F, Assouline M, Pouliquen Y, Bouvet A, Guého E. *Exophiala* (*Wangiella*) *dermatitidis* keratitis after keratoplasty. *Med Mycol.* 1999;37:53–6.
- Patel SR, Hammersmith KM, Rapuano CJ, Cohen EJ. *Exophiala dermatitidis* keratitis after laser in situ keratomileusis. *J. Cataract Refract Surg.* 2006;32:681–4.
- Clamp MF, Jumper JM, Ku CW, McDonald HR, Johnson RN, Fu AD, et al. Chronic exogenous *Exophiala dermatitidis* endophthalmitis. *Retin Cases Brief Rep.* 2014;8:265–8. Fall.
- Saeedi OJ, Iyer SA, Mohiuddin AZ, Hogan RN. *Exophiala jeanselmei* keratitis Case report and review of literature. *Eye Contact Lens.* 2013;39:410–2.
- Chee HY, Kim YK. Molecular analysis of *Exophiala* species using molecular markers. *Microbiology.* 2002;30:1–4.
- Kondori N, Erhard M, Welinder-Olson C, Groenewald M, Verkley G, Moore E. Analyses of black fungi by matrix-assisted laser desorption/ionization time-of-flight mass spectrometry (MALDI-TOF MS) species-level identification of clinical isolates of *Exophiala dermatitidis*. *FEMS Microbiol Let.* 2014;362:1–6.
- Ozhak-Baysan B, Ogunk D, Dogen A, Ilkit M, Hoog GS. MALDI-TOF MS-based identification of black yeast of the genus *Exophiala*. *Med Mycol.* 2015;53:347–52.
- De Almeida JN, Sztainbok J, da Silva AR, Vieira VA, Galastri AL, Bissoli L, et al. Rapid identification of moulds and arthroconidial yeast from positive blood cultures by MALDI-TOF mass spectrometry. *Med Mycol.* 2016;54:885–9.
- Fothergill AW, Rinaldi MG, Sutton DA. Antifungal susceptibility testing of *Exophiala* spp.: a head-to-head comparison of amphotericin B, itraconazole, posaconazole and voriconazole. *Med Mycol.* 2009;47:41–3.
- Kondori N, Gilljam M, Lindblad A, Jonsson B, Moore E, Wenneras C. High rate of *Exophiala dermatitidis* in the airways of patients with cystic fibrosis is associated with pancreatic insufficiency. *J Clin Microbiol.* 2011;49:1004–9.
- Badali H, de Hoog GS, Sudhadham M, Meis JF. Microdilution *in vitro* antifungal susceptibility of *Exophiala dermatitidis* a systemic opportunist. *Med Mycol.* 2011;49:819–24.