



Enfermedades Infecciosas y Microbiología Clínica

www.elsevier.es/eimc



Diagnóstico a primera vista

Nódulos cutáneos en trasplantado hepático



Skin nodules in a liver transplant recipient

María José Blanco-Vidal^{a,*}, Leyre López-Soria^b, Araceli Monzón-de la Torre^c y Jose Miguel Montejo-Baranda^a

^a Unidad de Enfermedades Infecciosas, Hospital Universitario de Cruces, Barakaldo, Bizkaia, España

^b Servicio de Microbiología, Hospital Universitario de Cruces, Barakaldo, Bizkaia, España

^c Centro Nacional de Microbiología, Instituto Carlos III, Madrid, España

Descripción clínica

Varón de 38 años, natural de Guinea, residió en Brasil durante 4 años, y en la actualidad en España desde el año 2004. Refería antecedentes de enfermedad de Chagas con leve polineuropatía sensitiva asociada, que fue tratada con benznidazol. En mayo de 2010 se le practicó, en nuestro centro, un trasplante hepático ortotópico por cirrosis VHB y hepatocarcinoma. El postrasplante transcurrió sin complicaciones.

En el día +60 presentó infección asintomática por citomegalovirus tratado con valganciclovir durante 2 semanas. Diez días después se notó la presencia de 2 nódulos cutáneos (uno en cada muslo) de aproximadamente 2 × 2 cm, no dolorosos y de aspecto violáceo, sin supuración. No refería traumatismo previo. Estaba en tratamiento inmunosupresor con tacrolimus y esteroides. No había recibido antifúngicos en ese momento, ni previamente. La biopsia cutánea fue sugestiva de paniculitis, con presencia de hifas en el estudio anatomopatológico. Posteriormente se extirparon ambos nódulos, observándose tras 5 días de incubación a 30 °C, en el cultivo en agar Sabouraud-dextrosa, colonias oscuras algodonosas y de reverso negro (fig. 1). En el examen microscópico se observaron hifas septadas de color oscuro, células conidiógenas con collarettes en forma de embudo, y conidias cilíndricas y ligeramente curvas (fig. 2).

Evolución

La secuenciación de nucleótidos con cebadores ITS-1 e ITS-4 reveló el 98% de similitud de secuencia con *Phaeoacremonium fuscum* usando la base de datos GenBank BLAST. Posteriormente, la Unidad de Micología del Centro Nacional de Microbiología (Madrid, España) confirmó la identificación de *Phaeoacremonium fuscum*, con la siguiente sensibilidad realizada por metodología EUCAST¹:

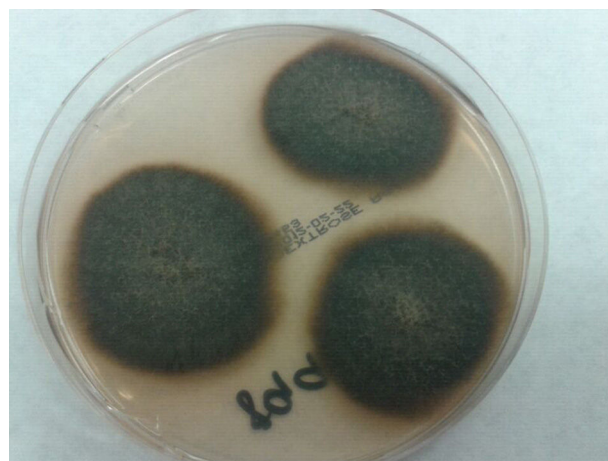

Figura 1. Colonias algodonosas oscuras en agar Sabouraud-dextrosa, después de 10 días de incubación a 30 °C.

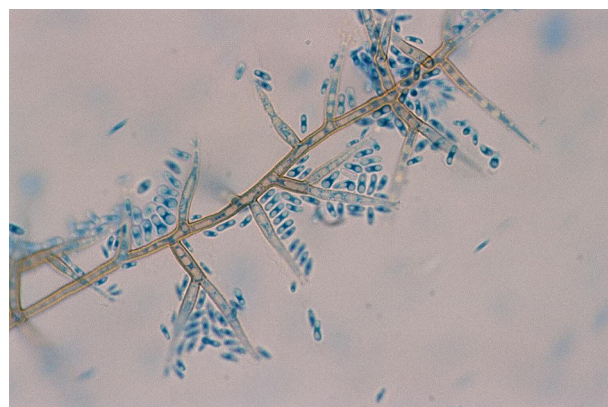


Figura 2. Examen microscópico con azul de lactofenol (×400). Células conidiógenas con collarettes en forma de embudo y conidias cilíndricas.

* Autor para correspondencia.

Correo electrónico: mariajose.blancovidal@osakidetza.eus (M.J. Blanco-Vidal).

concentración mínima inhibitoria (CMI) anfotericina B 0,12 mg/l, itraconazol > 8 mg/l, voriconazol 2 mg/l, posaconazol > 8 mg/l, terbinafina 1 mg/l y caspofungina > 16 mg/l.

No se administró tratamiento antifúngico. Una TAC toraco-abdominal resultó normal. El paciente ha permanecido asintomático y no ha presentado nuevas lesiones cutáneas.

Comentario final

El género *Phaeoacremonium*, que fue descrito por Crous et al.², comprende más de 20 especies de hongos filamentosos. Se encuentra en el ambiente, habiéndose aislado en humanos y en plantas leñosas como endófitos o agente causante de enfermedad. Solo algunas especies han sido reconocidas como patógenos humanos³. El género *Phaeoacremonium* es morfológicamente intermedio entre los géneros *Acremonium* y *Phialophora*⁴. *Phaeoacremonium* spp, son patógenos oportunistas que pueden causar infecciones subcutáneas, eumicetomas, osteoartritis, osteomielitis o infección diseminada, tales como fungemia y endocarditis. Habitualmente suelen ir precedidos de inoculación traumática. Las infecciones subcutáneas suelen observarse en trabajadores rurales en contacto con suelos contaminados, espinas, astillas u otros objetos causantes de traumatismo⁵. Dado la presencia de astillas en las lesiones, se sospecha que la retención del material contaminado es necesaria para causar la lesión, sin embargo, se han recogido otros casos en los cuales no se observó ningún cuerpo extraño. Las infecciones por estos hongos son de distribución mundial, aunque son más frecuentes en climas tropicales y subtropicales. Son más prevalentes en pacientes inmunodeprimidos, pero también pueden observarse en sujetos sin factores predisponentes⁶.

La identificación de la especie se basa en sus características morfológicas y de cultivo, siendo la identificación en ocasiones dificultosa. Para el tratamiento, en la mayoría de los pacientes con infecciones localizadas, la escisión quirúrgica profunda es suficiente^{7,8}. En algunos casos se ha asociado tratamiento antifúngico.

Phaeoacremonium fuscum es una de las especies que pueden producir afectación cutánea y subcutánea en humanos. Tiene un crecimiento máximo a temperatura de 37°C, en comparación con los 30°C de otras especies. La capacidad de crecimiento a

37°C sugiere que tiene potencial para sobrevivir a temperatura corporal⁹. Mc Grogan et al. describieron el primer caso de micetoma causado por *Phaeoacremonium fuscum* en un trasplantado renal¹⁰.

En conclusión, *Phaeoacremonium fuscum* es una infrecuente causa de infección fúngica cutánea o subcutánea, que principalmente afecta a pacientes inmunodeprimidos, siendo importante la extirpación completa de la lesión para lograr la curación en los casos en que la infección está localizada como en nuestro paciente. Como hemos comentado suelen ir precedidos de inoculación traumática, y aunque en nuestro caso el paciente no reconocía traumatismo previo, no se puede descartar que este hubiese ocurrido años atrás, y que sufriera una reactivación local en el contexto de la terapia inmunosupresora.

Bibliografía

- Rodriguez-Tudela JL, Donnelly JP, Arendrup MC, Arkan S, Barchiesi F, Bille J, et al., Subcommittee on Antifungal Susceptibility Testing of the ESCMID European Committee for Antimicrobial Susceptibility Testing. EUCAST Technical Note on the method for the determination of broth dilution minimum inhibitory concentrations of antifungal agents for conidia-forming moulds. *Clin Microbiol Infect.* 2008;14:982–4.
- Crous PW, Gams W, Wingfield MJ, van Wyk PS. *Phaeoacremonium* gen. nov. associated with wilt and decline diseases of woody hosts and human infections. *Mycologia.* 1996;88:786–96.
- Mostert L, Groenewald JZ, Summerbell RC, Robert V, Sutton DA, Padhye AA, et al. Species of *Phaeoacremonium* associated with infections in humans and environmental reservoirs in infected woody plants. *J Clin Microbiol.* 2005;43:1752–67.
- Phadye AA, Davis MS, Baer D, Reddick A, Sinha KK, Ott J. Phaeoerythromycosis caused by *Phaeoacremonium inflatipes*. *J Clin Microbiol.* 1998;36:2763–5.
- Guarro J, Hartz Alves S, Gené J, Grazzietin NA, Mazzuco R, Dalmagro C, et al. Two cases of subcutaneous infection due to *Phaeoacremonium* spp. *J Clin Microbiol.* 2003;41:1332–6.
- Baradkar VP, Mathur M, Kumar S. Phaeoerythromycosis of subcutaneous tissue caused by *Phaeoacremonium parasiticum*. *Indian J Med Microbiol.* 2009;27:66–9.
- Farina C, Gotti E, Mounié D, Boiron P, Goglio A. *Phaeoacremonium parasiticum* subcutaneous infection in a kidney-transplanted patient successfully treated by surgery. *Transpl Infect Dis.* 2007;9:253–5.
- Baddley JW, Mostert L, Summerbell RC, Moser SA. *Phaeoacremonium parasiticum* infections confirmed by beta-tubulin sequence analysis of case isolates. *J Clin Microbiol.* 2006;44:2207–11.
- Damm U, Mostert L, Crous PW, Fourie PH. Novel *Phaeoacremonium* species associated with necrotic wood of *Prunus* trees. *Persoonia.* 2008;20:87–102.
- McGrogan D, David MD, Roberts C, Borman AM, Nath J, Inston NG, et al. Pseudotumoral presentation of fungating mycetoma caused by *Phaeoacremonium fuscum* in a renal transplant patient. *Transpl Infect Dis.* 2015;17:897–903.