



# Enfermedades Infecciosas y Microbiología Clínica

www.elsevier.es/eimc



Diagnóstico a primera vista

## Nódulos subcutáneos en un paciente natural de Nicaragua

### Nodular skin lesions in a patient from Nicaragua

Naiara Pérez-Fernández<sup>a,\*</sup>, Ane Jaka-Moreno<sup>b</sup>, Idoia de la Caba<sup>c</sup> y Miguel Ángel Goenaga-Sánchez<sup>a</sup>

<sup>a</sup> Servicio de Enfermedades Infecciosas, Hospital Universitario Donostia, Donostia-San Sebastián, Guipúzcoa, España

<sup>b</sup> Servicio de Dermatología, Hospital Universitario Donostia, Donostia-San Sebastián, Guipúzcoa, España

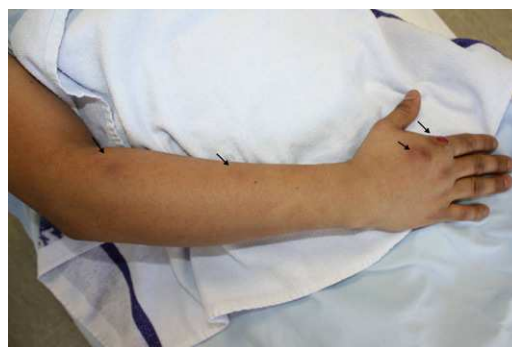<sup>c</sup> Servicio de Microbiología, Hospital Universitario Donostia, Donostia-San Sebastián, Guipúzcoa, España

#### Caso clínico

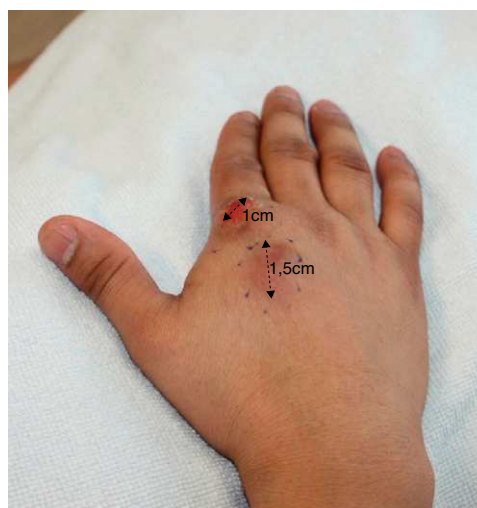
Varón de 35 años, natural de Nicaragua, residente en España desde hacía 3 años, derivado desde atención primaria a nuestras consultas por lesiones nodulares en el antebrazo derecho. Refería el inicio del cuadro 4 años antes, tras traumatismo con laceración y pérdida de sustancia de mano derecha cuando trabajaba con una cizalla en el campo. Se le realizó limpieza de la herida, pero en los meses siguientes le aparecieron lesiones nodulares de trayectoria ascendente (fig. 1), algunas ulceradas, con periodos de mejoría y empeoramiento. Recibió diferentes ciclos de antibióticos, sin respuesta. Nunca presentó fiebre ni otros síntomas sistémicos. Se le habían realizado ambulatoriamente serologías de virus de la inmunodeficiencia humana (VIH), rosa de Bengala, lúes, *Toxoplasma*, citomegalovirus, virus de Epstein-Barr y determinación de anticuerpos antinucleares, que fueron negativas. Las funciones renal y hepática, la PCR, la VSG, el hemograma y la fórmula leucocitaria fueron normales. A la exploración presentaba una lesión nodular, eritematosa y ulcerada en el segundo dedo de la mano derecha (fig. 2) y otros 5 nódulos de menor tamaño que seguían el trayecto de vasos linfáticos hasta el codo de 0,5-1,5 cm de diámetro. Se tomaron muestras para biopsia y cultivo.

#### Evolución

En las siguientes 2 semanas le aparecieron nuevas lesiones en el brazo derecho, por lo que se inició tratamiento con itraconazol 200 mg/día, con la sospecha de esporotricosis linfocutánea. La tinción de Gram, el cultivo anaerobio y de micobacterias fueron negativos. La biopsia cutánea mostró infiltrado inflamatorio granulomatoso en dermis profunda e hipodermis, con células gigantes multinucleadas, células plasmáticas y eosinófilas, sin que se evidenciaran estructuras micóticas con técnicas de PAS, plata y Ziehl. El cultivo en agar de Sabouraud a 30 °C mostró estructuras filamentosas de color parduzco, demostrándose presencia del hongo



**Figura 1.** Las flechas señalan varios nódulos en la extremidad superior derecha, eritemato-violáceos, de trayectoria ascendente, el más distal de ellos ulcerado.



**Figura 2.** Nódulo ulcerado sobre la base del primer dedo de la mano derecha y un segundo nódulo violáceo más proximal. El primero de ellos corresponde a la zona de traumatismo que desencadenó el cuadro meses antes.

\* Autor para correspondencia.

Correo electrónico: naiara.perezfernandez@osakidetza.net (N. Pérez-Fernández).

*Sporothrix schenckii*. A las 3 semanas del inicio del itraconazol los nódulos disminuyeron de tamaño, y al completarse 8 semanas de tratamiento las lesiones del antebrazo desaparecieron y las de la mano mostraron franca mejoría. Actualmente se le están realizando controles ambulatorios sin evidencia de progresión de la enfermedad.

### Comentario

La esporotricosis es una infección subaguda o crónica, causada por el hongo dimorfo *Sporothrix schenckii*, que se presenta en zonas tropicales y templadas. Se encuentra en la tierra, en las plantas y en el musgo, por lo que suele ser una enfermedad ocupacional de jardineros o granjeros por inoculación directa a través de la piel. Sin embargo, puede darse diseminación zoonótica a partir de gatos y armadillos<sup>1-3</sup>. La forma clínica más frecuente (80%) es la linfocutánea. La lesión primaria puede ulcerarse y las lesiones secundarias ascienden a lo largo del drenaje linfático. Otra forma menos frecuente es la osteoarticular, y las manifestaciones graves vienen dadas por la afectación pulmonar a través de la inhalación de conidios (más frecuente en alcohólicos), afectación del sistema nervioso central y la enfermedad diseminada, sobre todo en inmunodeprimidos<sup>4</sup>. El agar de Sabouraud permite el aislamiento inicial de *S. schenckii*, y el diagnóstico definitivo lo proporciona el cultivo a temperatura ambiente. La histopatología suele mostrar infiltrado granulomatoso, pero la visualización de los microorganismos es poco frecuente<sup>4</sup>. El tratamiento de elección en la forma linfocutánea es el itraconazol oral (200 mg/día) hasta

4 semanas más después de la desaparición de las lesiones (éxito terapéutico del 90-100%) y, en las formas graves, la anfotericina B liposomal<sup>5,6</sup>.

En conclusión, la esporotricosis debe sospecharse en pacientes con nódulos subcutáneos ulcerados que se extienden de forma ascendente, sobre todo si existe antecedente de contacto con la tierra. Aunque infrecuentes, las manifestaciones graves han de tenerse presentes en pacientes inmunodeprimidos para su diagnóstico y tratamiento precoces.

### Conflicto de intereses

Los autores declaran no tener ningún conflicto de intereses.

### Bibliografía

1. Lyon GM, Zurita S, Casquero J, Holgado W, Guevara J, Brandt ME, et al. Population-based surveillance and a case-control study of risk factors for endemic lymphocutaneous sporotrichosis in Peru. *Clin Infect Dis.* 2003;36:34.
2. Hajjeh R, McDonnell S, Reef S, Licitra C, Hankins M, Toth B, et al. Outbreak of sporotrichosis among tree nursery workers. *J Infect Dis.* 1997;176:499.
3. Frean JA, Isaacs M, Miller GB, Mistry BD, Heney C. Sporotrichosis following a rodent bite. A case report. *Mycopathologia.* 1991;116:5.
4. Kauffman CA. Sporotrichosis. *Clin Infect Dis.* 1999;29:231.
5. Kauffman CA, Bustamante B, Chapman SW, Pappas PG. Infectious Diseases Society of America. Clinical practice guidelines for the management of sporotrichosis: 2007 update by the Infectious Diseases Society of America. *Clin Infect Dis.* 2007;45:1255.
6. de Lima Barros MB, Schubach AO, de Vasconcellos Carvalhaes de Oliveira R, Martins EB, Teixeira JL, Wanke B. Treatment of cutaneous sporotrichosis with itraconazole—study of 645 patients. *Clin Infect Dis.* 2011;52:e200.