



ORIGINAL

Fiabilidad de la retinografía para la detección de retinopatía hipertensiva en Atención Primaria



Josep M. Manresa^{a,b,c}, Rosa Forés^{a,c,*}, Xosé Vázquez^d, M. Teresa Alzamora^{a,c}, Antonio Heras^{a,c}, Pilar Delgado^{e,f} y Pere Torán^{a,g}

^a Unitat de Suport a la Recerca Metropolitana Nord, Fundació Institut Universitari per a la recerca a l'Atenció Primària de Salut Jordi Gol i Gurina (IDIAPJGol), Mataró, España

^b Departament d'Infermeria, Universitat Autònoma de Barcelona, Cerdanyola del Vallès (Barcelona), España

^c Centre d'Atenció Primària Riu Nord-Riu Sud, Santa Coloma de Gramenet, Direcció d'Atenció Primària Metropolitana Nord, Institut Català de la Salut, Barcelona, España

^d Secció d'Oftalmologia, Hospital Municipal de Badalona, Badalona Serveis Assistencials, Badalona (Barcelona), España

^e Laboratori de Malalties Neurovasculares, Institut de Recerca Vall d'Hebron, Institut Català de la Salut, Barcelona, España

^f Universitat Autònoma de Barcelona (UAB), Barcelona, España

^g Facultat de Medicina, Universitat de Girona, Girona, España

Recibido el 29 de marzo de 2019; aceptado el 13 de junio de 2019

Disponible en Internet el 3 de noviembre de 2019

PALABRAS CLAVE

Retinopatía hipertensiva;
Fiabilidad;
Retinografía

Resumen

Objetivo: La hipertensión arterial es una de las enfermedades más prevalentes en la población general adulta. Su importancia reside en las complicaciones que ocasiona en el lecho vascular de órganos diana como riñón, corazón, cerebro y ojo. El objetivo de este trabajo es evaluar la concordancia en la lectura e interpretación de retinografías de pacientes hipertensos realizados por médicos de familia y por oftalmólogos.

Material y métodos: Es un estudio transversal multicéntrico que contó con 976 pacientes hipertensos de 50 a 70 años, participantes del proyecto «Investigating Silent Strokes in HYPertensives: a Magnetic Resonance Imaging Study» (ISSYS) realizado en centros de Atención Primaria de Barcelona y que accedieron a realizarse una retinografía. Seis médicos de familia y 2 oftalmólogos valoraron la presencia de lesiones en la retina mediante los criterios de Keith-Wagener-Barker.

Resultados: Se analizó la concordancia Kappa inter- e intraobservador de las lecturas. La valoración de las retinografías en condiciones habituales de práctica clínica obtuvo un alto componente subjetivo, con valores de concordancia inter- e intraobservador pobres-bajos en los criterios de Keith-Wagener-Barker. Solo la valoración de los microaneurismas presentó una concordancia moderada; la ratio arteria/vena fue la menos concordante. Se recomienda la utilización de sistemas de lectura objetivos en la valoración de retinografías en pacientes hipertensos.

* Autor para correspondencia.

Correo electrónico: rfores.bnm.ics@gencat.cat (R. Forés).

Conclusiones: La valoración de las retinografías en condiciones habituales de práctica clínica tiene un alto componente subjetivo que se refleja en unos valores de concordancia inter- e intraobservador pobres o bajos. Se recomienda la utilización de sistemas de lectura objetivos en la valoración de retinografías en pacientes hipertensos.

© 2019 Los Autores. Publicado por Elsevier España, S.L.U. Este es un artículo Open Access bajo la licencia CC BY-NC-ND (<http://creativecommons.org/licenses/by-nc-nd/4.0/>).

KEYWORDS

Hypertensive retinopathy;
Reproducibility of results;
Retinography

Reliability of retinography for the detection of hypertensive retinopathy in Primary Care

Abstract

Objective: High blood pressure is one of the most prevalent diseases in general adult population. Its importance lies in the complications it causes in target organs such as kidney, heart, brain and eye. The aim of this work is to evaluate the agreement in the evaluation and interpretation of retinographies of hypertensive patients by family doctors and ophthalmologists.

Material and methods: This is a multicentric cross-sectional study in which 976 hypertensive patients from 50 to 70 years old were involved. They were participants of the «Investigating Silent Strokes in Hypertensives: a Magnetic Resonance Imaging Study» (ISSYS project) carried out in primary care centers of Barcelona and who agreed to undergo retinography. Six family physicians and 2 ophthalmologists evaluated the presence of retinal lesions through the Keith-Wagener-Barker criteria.

Results: The inter/intra-observer Kappa concordance of the evaluations was analyzed. The evaluation of the retinographies under the usual conditions of clinical practice obtained a high subjective component with slight and fair intra-observer concordance values in the Keith-Wagener-Barker criteria. Only the assessment of the microaneurysms showed a moderate concordance and the ratio artery/vein was the worst concordant.

Conclusions: The evaluation of the retinographies in habitual conditions of clinical practice has a high subjective component that is reflected in slight and fair inter-intraobserver concordance values. The use of objective reading systems in the assessment of retinography in hypertensive patients would be useful.

© 2019 The Authors. Published by Elsevier España, S.L.U. This is an open access article under the CC BY-NC-ND license (<http://creativecommons.org/licenses/by-nc-nd/4.0/>).

Introducción

La hipertensión arterial (HTA) constituye una de las enfermedades más frecuentes en población general. En la actualidad, llega a una prevalencia global del 30-45%¹. Su importancia reside en las complicaciones que ocasiona en el lecho vascular de órganos diana como riñón, corazón, cerebro y ojo². Para evaluar a estos pacientes se recomienda un examen del fondo de ojo para detectar retinopatía hipertensiva, especialmente en grados II y III de HTA². Aunque no existe consenso en todas las guías clínicas, ya que en otras no se menciona esta recomendación³.

Desde hace tiempo se estudia la afectación de la microvasculatura retiniana relacionada con HTA^{4,5}. Hay diversos trabajos que consideran la asociación de los grados más leves de retinopatía y la alteración del calibre de los vasos retinianos con el aumento de riesgo para ictus y enfermedad cardíaca⁶⁻⁸, aunque otros lo relacionan con declive cognitivo^{9,10}.

La oftalmoscopia directa para detectar retinopatía hipertensiva y su grado de gravedad presenta una elevada variabilidad interobservador^{11,12}. Desde la aparición de la retinografía con cámara amidriática, su uso se ha extendido en Atención Primaria, fundamentalmente para el control del

paciente diabético. Utilizando aplicaciones telemáticas, se facilita el cribado y control de esta enfermedad, lo que permite múltiples posibilidades en la lectura de las imágenes. El desarrollo de las nuevas tecnologías, con la integración del procesamiento de imágenes en los sistemas de informatización de la historia clínica, hace accesible esta prueba a la mayoría de los clínicos y la convierte en aplicable a amplios grupos poblacionales¹³.

Por otra parte, el desarrollo de aplicaciones informáticas para la lectura semiautomática de algunos parámetros de las lesiones observadas en el fondo de ojo y de las relaciones entre la microvasculatura retiniana permite abrir nuevas perspectivas en la utilidad de la valoración inicial del fondo de ojo en pacientes hipertensos¹⁴.

El objetivo de este trabajo es evaluar la concordancia en la lectura e interpretación de retinografías de pacientes hipertensos realizadas por médicos de familia y por oftalmólogos.

Pacientes y métodos

Estudio transversal para evaluar la fiabilidad en la lectura de alteraciones retinianas mediante retinografías con cámara

amidriática, obtenidas de pacientes hipertensos e interpretadas por 6 médicos de familia y 2 oftalmólogos expertos en retinopatía hipertensiva.

Los sujetos de estudio pertenecen al proyecto «Investigating Silent Strokes in HYPertensives: a Magnetic Resonance Imaging Study» (ISSYS)¹⁵. El estudio ISSYS se realizó sobre una muestra aleatorizada de pacientes hipertensos entre 50 y 70 años, atendidos habitualmente en su centro de salud, para determinar la prevalencia de isquemia cerebral silente. Fueron seleccionados aleatoriamente estratificando por edad y sexo de una muestra potencial de 27.000 sujetos del área norte de Barcelona. Se invitó a través de llamada telefónica a los sujetos para programar una visita en la que los criterios de inclusión y exclusión fueron evaluados por investigadores entrenados¹⁵.

Criterios de inclusión

Pacientes hipertensos como mínimo de un año de evolución, entre 50 y 70 años con firma de consentimiento informado para la realización de una retinografía.

Criterios de exclusión

Historia previa de ictus o demencia; contraindicación para RMN; sospecha de hipertensión de bata blanca; existencia de enfermedad terminal o previsión de imposibilidad de seguimiento. Limitación física o funcional para la práctica e interpretación de la retinografía: opacidad de medios, retina fotocoagulada, miopía magna, cicatrices corneales, hemorragia vítrea, cirugía previa de la retina, ojo único funcional y enfermedad con trastornos del movimiento.

Procedimiento

En el momento de la visita para el proyecto ISSYS se invitaba a los sujetos a realizarse una retinografía. Se obtuvieron en 2 centros de Atención Primaria que disponían del aparataje necesario, previa citación de los participantes, entre marzo de 2011 y julio de 2012.

A cada paciente, tras la obtención del consentimiento informado, se le realizó una retinografía de ambos ojos centrada en el disco óptico/mácula, a 45°, sin midriasis previa y en condiciones lumínicas comparables. Cuando fue posible, se obtuvieron también imágenes centradas en papila. Para obtener las fotografías digitales, se utilizó un retinógrafo TOPCON TRC-NW65, que incluía: cámara Nikon D7000 para TRC-NW6, Ibase Digi Captura, monitor TFT19", ordenador con sistema operativo Windows 7, de tipo I, ATE-600 y el *software* Eye-Viewer para visualizar y medir las imágenes de la vasculatura retiniana (desarrollado por TOPCON). Las imágenes se almacenaron en formato jpg en un servidor creado a tal efecto.

Se creó una base de datos Access y un programa de gestión en Visual Basic para facilitar la lectura e interpretación de las retinografías a los evaluadores¹⁶.

Lectura de las retinografías

Las retinografías fueron anonimizadas, recodificadas y almacenadas en un servidor. Las imágenes de 50 pacientes fueron duplicadas y recodificadas para una lectura repetida a los 2 meses (test-retest), de manera que no fueran recordadas por los evaluadores. Las imágenes fueron leídas e interpretadas independientemente por 6 médicos de familia y 2 oftalmólogos expertos en retinopatía hipertensiva.

Para obtener un patrón diagnóstico de referencia se revisaron todas las lecturas de los 2 oftalmólogos y las discordancias fueron consensuadas.

Para estandarizar las lecturas se impartió un programa formativo y de entrenamiento consistente en una sesión inicial de contenido teórico y 6 sesiones en las que cada evaluador debía interpretar 50 retinografías y posteriormente discutir en grupo los resultados en presencia de un oftalmólogo experto que revisaba y explicaba los criterios de identificación y definición de cada tipo de lesión. Estas imágenes fueron proporcionadas por el oftalmólogo y no pertenecían a los sujetos del estudio. Se computó un total de 14 h de formación presencial.

Cada evaluador buscó la presencia de lesiones de retinopatía hipertensiva y se procedió a clasificar las imágenes según los criterios de Keith-Wagener-Barker considerando 5 posibles grados: sin patología; grado I (estrechamiento focal arteriolar, ratio AV [RAV] patológica: <0,66); grado II (cruces AV); grado III (microaneurismas, hemorragias en llama, exudados blandos); grado IV (edema de papila) (tabla 1).

Para ello se proporcionó a cada observador acceso a la base de datos en la que estaban almacenadas todas las retinografías (fig. 1). Esta base de datos disponía de las casillas correspondientes a todas las lesiones que se valoran en función de los criterios de Keith-Wagener-Barker. Al hacer las lecturas, cada observador quedaba identificado; las imágenes estaban anonimizadas y no se disponía de ningún dato clínico de los pacientes. Las lecturas se efectuaron, durante los 3 meses siguientes a la formación recibida, en los ordenadores de las consultas de sus centros de trabajo.

Tabla 1 Análisis descriptivo de las características de los pacientes en los que se realizó una retinografía y fue valorada (n = 767)

	Descripción de los participantes n (%)
<i>Edad en años</i>	62,7 (5,5)
<i>Sexo masculino</i>	385 (50,2)
<i>IMC</i>	30,4 (4,6)
<i>Diabetes</i>	
No	604 (78,7)
Tipo 1	5 (0,7)
Tipo 2	158 (20,6)
<i>Nivel de estudios</i>	
Sin estudios	50 (6,5)
Primarios incompletos	193 (25,2)
Primarios	271 (35,4)
Secundarios	184 (24,0)
universitarios	68 (8,9)

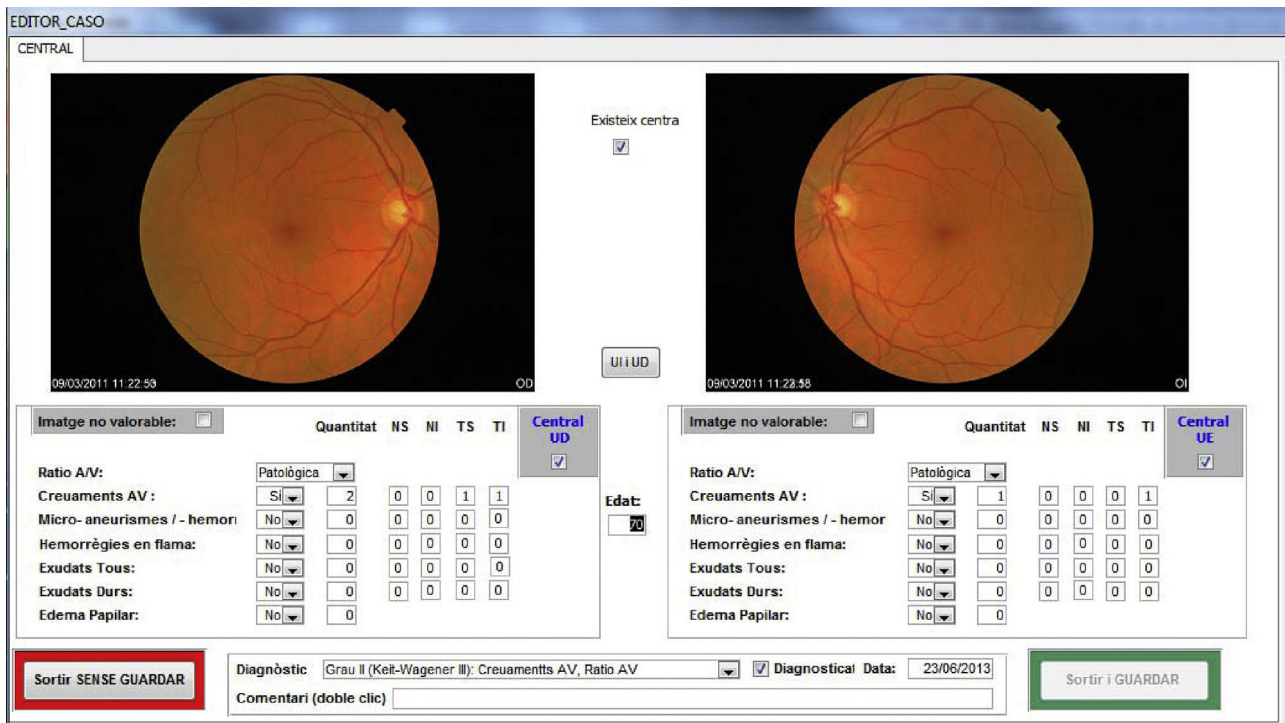


Figura 1 Pantalla del formulario de entrada en la base de datos para registrar las lesiones observadas a través de las imágenes retinográficas de cada paciente.

Análisis estadístico

Las variables cualitativas se describen con sus frecuencias absolutas y relativas, y las cuantitativas con su media y desviación estándar.

Para el análisis de fiabilidad se valoró la concordancia inter- e intraobservador a través del coeficiente kappa, siguiendo los criterios de Landis y Kock¹⁷ y tomando como patrón de referencia la lectura consensuada de los 2 oftalmólogos expertos. Para la concordancia intraobservador, se duplicaron 50 retinografías de manera que no pudieran ser reconocidas en una segunda lectura pasados 2 meses.

El nivel de significación para todos los contrastes fue de $p \leq 0,05$. Todos los análisis estadísticos se hicieron con el paquete estadístico Stata 15.1.

Resultados

De los 976 pacientes del estudio ISSYS¹⁸, se obtuvieron imágenes retinográficas en 776. En 9 casos resultaron no valorables por mala calidad de la imagen. Finalmente, se analizaron las retinografías correspondientes a 767 pacientes (fig. 2).

La edad media de los participantes fue de 62,7 (5,5) años; el 50,2% eran varones, el 0,7% eran diabéticos de tipo 1 y el 20,6% de tipo 2. El resto de las características se describe en la tabla 1.

Solo 11 pacientes (1,4%) no presentaron ninguna lesión. La más frecuente fue la alteración en la RAV (98,7%), seguida de la presencia de cruces AV (63,8%) y de microaneurismas

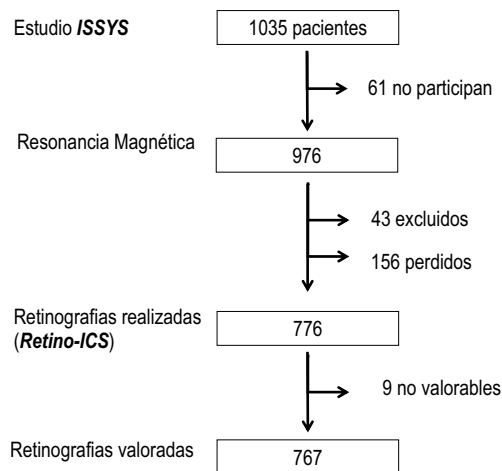


Figura 2 Diagrama de flujo de los participantes.

(2,9%). El resto de las alteraciones presentaron una baja frecuencia (tabla 2).

El grado de acuerdo kappa combinado (todos los evaluadores) respecto al patrón de referencia fue nulo para RAV, bajo para la clasificación de Keith-Wagener-Barker ($\kappa = 0,28$), cruces ($\kappa = 0,31$), los exudados blandos ($\kappa = 0,24$) y duros ($\kappa = 0,31$), moderado para los microaneurismas ($\kappa = 0,51$) y las hemorragias en llama ($\kappa = 0,56$) (tabla 3).

La concordancia intraobservador en la evaluación de la clasificación de Keith-Wagener-Barker presentó valores kappa entre bajos y moderados para los médicos de familia (κ entre 0,25 y 0,56), mientras que fueron moderados para los oftalmólogos ($\kappa = 0,42-0,55$) (tabla 4).

Tabla 2 Descripción de las lesiones observadas por el consenso de 2 oftalmólogos (patrón de referencia)

Tipo de lesión	Lesiones detectadas (n = 767) n (%)
<i>RAV alterada</i>	756 (98,7)
<i>Cruces</i>	489 (63,8)
<i>Microaneurismas</i>	22 (2,9)
<i>Hemorragia en llama</i>	2 (0,3)
<i>Exudado blando</i>	7 (0,9)
<i>Exudado duro</i>	9 (1,2)
<i>Edema papilar</i>	0 (0,0)
<i>Keith-Wagener-Barker</i>	
Sin patología	11 (1,4)
Grado 1	255 (33,2)
Grado 2	471 (61,4)
Grado 3	30 (3,9)
Grado 4	0 (0,0)

RAV: ratio arteria/vena.

Discusión

Los resultados del presente estudio muestran una concordancia baja en las lecturas de las retinografías de pacientes hipertensos realizadas por médicos de familia y por oftalmólogos.

Existen trabajos que, al valorar las lesiones por retinopatía hipertensiva, miden la concordancia entre distintos observadores.

The Atherosclerosis Risk in Communities (ARIC) Study¹⁹ compara la concordancia en la lectura de retinopatía hipertensiva entre imágenes tomadas en diferentes días y reevaluadas posteriormente, concordancia con sistemas distintos de medición y concordancia entre observadores diferentes. Se valoraron 233 retinografías para la concordancia interobservador de las lesiones de retinopatía hipertensiva.

El Cardiovascular Health Study (CHS)²⁰ describe la prevalencia de las características microvasculares de la retina y su asociación con aterosclerosis en ancianos no diabéticos. En este estudio, se realizó retinografía a 2.050 pacientes, de los cuales un 56,8% eran hipertensos y un 6,5% habían presentado un ictus previamente, a diferencia de nuestro estudio, en que ningún participante presentaba ictus previo al inicio del estudio.

El Blue Mountains Eye Study (BME)²¹ describe las prevalencias específicas por edad y sexo de retinopatía (hemorragias, microaneurismas o ambos) en personas no diabéticas. En él, se realizó dilatación pupilar a todos los participantes, a diferencia de nuestro estudio y al resto comentado.

En nuestro trabajo, la presencia de RAV patológica presentó una concordancia interobservador nula respecto al patrón de referencia ($\kappa=0$), lo que indica una alta subjetividad en su valoración. En el estudio ARIC¹⁹ el acuerdo en esta medida fue $\kappa=0,73$ y en el CHS²⁰ $\kappa=0,81$, aunque en ellos se utilizó un método de medición computarizado. Una vez obtenidas las imágenes, se digitalizaban con un escáner de alta resolución y se realizaban las medidas de

forma semiautomática, lo que elimina en gran parte la subjetividad en la medición de la RAV en nuestro caso.

La concordancia interobservador en la clasificación de Keith-Wagener-Barker en nuestro trabajo fue baja ($\kappa=0,28$). Estos resultados serían comparables al estudio realizado por Figueiredo Neto¹¹, que valoró en 99 pacientes hipertensos la concordancia entre 2 observadores, mediante oftalmoscopia directa, de la presencia de retinopatía hipertensiva y obtuvo un índice $\kappa=0,22$ y, en cuanto a la diferenciación entre grado de retinopatía I o II, un $\kappa=0,33$. Posteriormente se compararon las imágenes de los mismos pacientes obtenidas a partir de angiografía, se analizó la gravedad entre los grados I y II y se obtuvo un coeficiente $\kappa=0,70$. Este hecho también contribuye a considerar la gran subjetividad de la medida de la RAV sin el apoyo de un método automático.

La concordancia en la determinación de cruces arteriovenosos fue baja ($\kappa=0,31$) siendo en ARIC¹⁹ la $\kappa=0,59$ y en CHS²⁰ de $\kappa=0,43$. No consideramos estos resultados tan dispares teniendo en cuenta que la lectura de las retinografías se realizó en ARIC¹⁹ y CHS²⁰ en unas condiciones especiales. En ambos estudios se evaluaron las imágenes en departamentos de oftalmología especializados en lectura de retinografías, con unas condiciones de luz adecuadas para la visualización de las imágenes y una lente de 8 aumentos para la valoración cualitativa de las lesiones. Estas condiciones no se dieron en nuestro estudio, ya que las lecturas se hicieron en condiciones de práctica clínica habitual.

En las lesiones indicativas de retinopatía hipertensiva las concordancias más favorables en nuestro trabajo corresponden a una concordancia moderada en la identificación de microaneurismas ($\kappa=0,51$) y hemorragia en llama ($\kappa=0,56$), y una concordancia baja para el exudado blando ($\kappa=0,24$) y el duro ($\kappa=0,31$). En los estudios ARIC¹⁹, CHS²⁰ y BME²¹ la concordancia en la lectura conjunta de hemorragias y exudados fue $\kappa=0,75$; $\kappa=0,88$ y $\kappa=0,90$, respectivamente. En nuestro caso, la prevalencia de lesiones de hemorragias y exudados fue muy baja, por lo que resulta difícil comparar los resultados. Incluso en estudios en pacientes diabéticos, la concordancia en el diagnóstico de edema macular entre un especialista en retina y 2 oftalmólogos generales fue de baja a moderada ($\kappa=0,27-0,43$)²².

El análisis de la concordancia intraobservador para la clasificación de retinopatía presentó unos valores kappa entre 0,25 y 0,56 para los médicos de familia, mientras que para el oftalmólogo experto de referencia fue de $\kappa=0,42$ y para el segundo oftalmólogo de $\kappa=0,55$. En el estudio BME²⁰, la concordancia intraobservador para esta medida fue $\kappa=0,82$, aunque ya se ha comentado que en este estudio se dilató la pupila a todos los participantes, con lo que las condiciones de obtención de imágenes no fueron las mismas.

Nuestro estudio coincide en edad con ARIC¹⁹ y BME²¹, pero en CHS²⁰ los participantes eran mayores (69-97). Un 21,7% de nuestros participantes eran diabéticos, a diferencia de alguno de los estudios, de los que fueron excluidos (BME²¹ y Figueiredo¹⁴). Aunque la retinopatía diabética y la hipertensiva comparten algunas de las lesiones, los evaluadores de las imágenes de las retinografías únicamente sabían que todos los pacientes eran hipertensos y no tenían información clínica del paciente en el momento de la lectura.

Una limitación de nuestro estudio es que algunas de las lesiones presentaron una prevalencia muy baja, por lo que no disponemos de una buena representatividad de todas

Tabla 3 Coeficientes de concordancia kappa interobservador, para cada observador y combinado (todos los observadores), con sus intervalos de confianza del 95%, obtenidos en la evaluación de la presencia de lesiones en la retinografía según la clasificación de Keith-Wagener y para cada uno de sus criterios, tomando como referencia el consenso entre 2 oftalmólogos expertos

	Oft1	Oft2	MF1	MF2	MF3	MF4	MF5	MF6	Multiple raters combined
KW	0,837 (0,80-0,88)	0,327 (0,25-0,40)	0,292 (0,22-0,36)	0,419 (0,36-0,48)	0,384 (0,32-0,45)	0,309 (0,25-0,38)	0,434 (0,37 0,50)	0,205 (0,15-0,26)	0,277 (0,27-0,29)
RAV	0,303 (0,0-0,76)	0,007 (0,0-0,05)	0,156 (0,00-0,46)	0,076 (0,0-0,28)	0,051 (0,0-0,30)	0,179 (0,0-0,50)	-0,012 NV	0,006 (0,0-0,04)	-0,059 NV
Cruces	0,834 (0,79-0,88)	0,394 (0,32-,47)	0,293 (0,22-0,37)	0,415 (0,35-0,49)	0,418 (0,35-0,49)	0,310 (0,25-0,37)	0,439 (0,37 0,51)	0,426 (0,36-0,50)	0,311 (0,30-0,32)
Microaneurisma	0,770 (0,64-0,90)	0,706 (0,54-0,87)	0,532 (0,33-0,73)	0,794 (0,66-0,93)	0,611 (0,43-0,79)	0,562 (0,38-0,74)	0,552 (0,36 0,75)	0,314 (0,13-0,50)	0,511 (0,50-0,52)
Hemorragia en llama	0,397 (0,0-0,88)	0,283 (0,0-0,91)	0,666 (0,01-1,0)	0,666 (0,01-1,0)	0,666 (0,01-1,0)	0,666 (0,01-1,0)	0,666 (0,01-1,0)	0,666 (0,01-1,0)	0,561 (0,55-0,57)
Exudado blando	0,856 (0,66-1,00)	0,542 (0,14-0,94)	0,264 (0,0-0,62)	0,542 (0,14-0,94)	0,529 (0,19-0,88)	0,324 (0,03-0,62)	0,293 (0,01-0,58)	0,072 (0,0-0,29)	0,241 (0,23-0,25)
Exudado duro	0,775 (0,56-1,00)	0,465 (0,12-0,81)	0,239 (0,0-0,59)	0,424 (0,03-0,82)	0,414 (0,15-0,67)	0,492 (0,23-0,76)	0,297 (0,0-0,62)	0,222 (0,0-0,52)	0,307 (0,30-0,32)
	Oft1	Oft2	MF1	MF2	MF3	MF4	MF5	MF6	Multiple raters combined
KW	0,837 (0,80-0,88)	0,327 (0,25-0,40)	0,292 (0,22-0,36)	0,419 (0,36-0,48)	0,384 (0,32-0,45)	0,309 (0,25-0,38)	0,434 (0,37 0,50)	0,205 (0,15-0,26)	0,277 (0,27-0,29)
RAV	0,303 (0,0-0,76)	0,007 (0,0-0,05)	0,156 (0,00-0,46)	0,076 (0,0-0,28)	0,051 (0,0-0,30)	0,179 (0,0-0,50)	-0,012 NV	0,006 (0,0-0,04)	-0,059 NV
Cruces	0,834 (0,79-0,88)	0,394 (0,32-,47)	0,293 (0,22-0,37)	0,415 (0,35-0,49)	0,418 (0,35-0,49)	0,310 (0,25-0,37)	0,439 (0,37 0,51)	0,426 (0,36-0,50)	0,311 (0,30-0,32)
Microaneurisma	0,770 (0,64-0,90)	0,706 (0,54-0,87)	0,532 (0,33-0,73)	0,794 (0,66-0,93)	0,611 (0,43-0,79)	0,562 (0,38-0,74)	0,552 (0,36 0,75)	0,314 (0,13-0,50)	0,511 (0,50-0,52)
Hemorragia en llama	0,397 (0,0-0,88)	0,283 (0,0-0,91)	0,666 (0,01-1,0)	0,666 (0,01-1,0)	0,666 (0,01-1,0)	0,666 (0,01-1,0)	0,666 (0,01-1,0)	0,666 (0,01-1,0)	0,561 (0,55-0,57)
Exudado blando	0,856 (0,66-1,00)	0,542 (0,14-0,94)	0,264 (0,0-0,62)	0,542 (0,14-0,94)	0,529 (0,19-0,88)	0,324 (0,03-0,62)	0,293 (0,01-0,58)	0,072 (0,0-0,29)	0,241 (0,23-0,25)
Exudado duro	0,775 (0,56-1,00)	0,465 (0,12-0,81)	0,239 (0,0-0,59)	0,424 (0,03-0,82)	0,414 (0,15-0,67)	0,492 (0,23-0,76)	0,297 (0,0-0,62)	0,222 (0,0-0,52)	0,307 (0,30-0,32)

KW: Criterios de Keith-Wagener-Barker; MF1...MF6: médicos de familia de 1 a 6; Oft: oftalmólogos; RAV: ratio arteria/vena.

Tabla 4 Resumen de los coeficientes de Concordancia Kappa Intraobservador y sus Intervalos de Confianza del 95% obtenidos en la evaluación test-retest de 50 retinografías (criterios de Keith-Wagener-Barker)

Oft1	Oft2	MF1	MF2	MF3	MF4	MF5	MF6
0,416 (0,20-0,63)	0,545 (0,33-0,76)	0,254 (0,00-0,52)	0,495 (0,29-0,70)	0,418 (0,20-0,63)	0,313 (0,03-0,60)	0,546 (0,33-0,76)	0,563 (0,35-0,77)

MF1...MF6: médicos de familia de 1 a 6; Oft1 y Oft2: oftalmólogos.

las alteraciones que forman parte de la clasificación de Keith-Wagener-Barker. Sería interesante contar con nuevas lecturas a partir de imágenes seleccionadas de pacientes que presenten todo el abanico de lesiones. Sin embargo, en algunas lesiones, como la RAV, podemos afirmar la subjetividad de su valoración y, en cambio, vemos que los microaneurismas son lesiones más fácilmente identificables.

A pesar de ello, incluso artículos que comparan lecturas de retinografías de pacientes diabéticos, práctica ya normalizada en las consultas de Atención Primaria en nuestro entorno, refieren una baja concordancia en la gradación de la retinopatía diabética entre oftalmólogos expertos en retina y oftalmólogos generales. Esto nos da idea nuevamente de la dificultad en la interpretación de las lesiones de la retina por métodos subjetivos²³.

Conocer previamente que todos los pacientes son hipertensos podría producir un sesgo hacia la observación de lesiones típicas de HTA, lo que llevaría asociada una sobrevaloración de las lesiones con más componente subjetivo, como pueden ser los cruces o la alteración de la RAV.

Cada uno de los observadores realizó las lecturas en los ordenadores de las consultas en su centro de trabajo, por lo que no existieron necesariamente unas condiciones homogéneas. Aunque esta sería la situación real de la práctica clínica habitual.

En los estudios citados¹⁹⁻²¹ las comparaciones se hicieron entre 2 o 3 lectores como máximo, mientras que en nuestro estudio se analiza la concordancia entre 8 lectores: 2 oftalmólogos y 6 médicos de familia. Creemos que esto permite valorar con mejor precisión la fiabilidad de la lectura en condiciones habituales de práctica clínica entre observadores.

En conclusión, este estudio muestra que la valoración de las retinografías en condiciones habituales de práctica clínica tiene un alto componente subjetivo que se refleja en unos valores de concordancia inter- e intraobservador pobres o bajos. Algunos de los criterios de Keith-Wagener-Barker presentan una concordancia moderada (microaneurismas), pero la RAV es la menos concordante. Sería útil la utilización de sistemas de lectura objetivos en la valoración de las retinografías en pacientes hipertensos, principalmente en la interpretación de la RAV.

Lo conocido sobre el tema

La utilización de la oftalmoscopia directa para la detección de retinopatía hipertensiva y su grado de gravedad presenta una elevada variabilidad interobservador.

Se ha considerado la asociación de los grados más leves de retinopatía hipertensiva y la alteración en el calibre de los vasos retinianos con el aumento de riesgo para ictus y enfermedad cardíaca.

Qué aporta este estudio

La lectura de retinografías en pacientes hipertensos, en condiciones habituales de práctica clínica, tiene un alto componente subjetivo.

Sería conveniente la utilización de sistemas de lectura automatizados para la valoración de las retinografías en pacientes hipertensos.

Financiación

Este proyecto ha sido cofinanciado por el Gobierno Vasco y por el Fondo Europeo de Desarrollo Regional de la Unión Europea.

Conflicto de intereses

Los autores declaran no tener ningún conflicto de intereses.

Agradecimientos

Nuestro agradecimiento a los médicos de Atención Primaria que colaboraron en la lectura de las retinografías: M. Mar Domingo, Anna Girona, Joaquim Fernández, Ana M. Altaba y Judit Llussà. Y a Xavier Sevilla por la creación de la base de datos y el aplicativo para inferir los resultados de la lectura de las imágenes.

Bibliografía

1. Chow CK, Teo KK, Rangarajan S, Islam S, Gupta R, Avezum A, et al. Prevalence, awareness, treatment, and control of hypertension in rural and urban communities in high-, middle-, and low-income countries. *JAMA*. 2013;310:959-68.
2. Williams B, Mancia G, Spiering W, Agabiti Rosei E, Azizi M, Burnier M, et al. 2018 ESC/ESH Guidelines for the management of arterial hypertension. *Eur Heart J*. 2018;39:3021-104.
3. Whelton PK, Carey RM, Aronow WS, Casey DE, Collins KJ, Dennison Himmelfarb C, et al. 2017 ACC/AHA/AAPA/ABC/ACPM/AGS/APhA/ASH/ASPC/NMA/PCNA Guideline for the Prevention, Detection, Evaluation, and Management of High Blood Pressure in Adults: Executive Summary: A Report of the

- American College of Cardiology/American Heart Association Task F. Hypertens (Dallas, Tex 1979). 2018;71:1269–324.
4. Breslin DJ. Prognostic importance of ophthalmoscopic findings in essential hypertension. *JAMA*. 1966;195:335.
 5. Frant R, Groen J. Prognosis of vascular hypertension; a 9 year follow-up study of 418 cases. *Arch Intern Med (Chic)*. 1950;85:727–50.
 6. Ong Y-TT, Wong TY, Klein R, Klein BE, Mitchell P, Sharrett AR, et al. Hypertensive retinopathy and risk of stroke. *Hypertension*. 2013;62:706–11.
 7. Yatsuya H, Folsom AR, Wong TY, Klein R, Klein BEK, Sharrett AR. Retinal microvascular abnormalities and risk of lacunar stroke: Atherosclerosis Risk in Communities Study. *Stroke*. 2010;41:1349–55.
 8. McGeechan K, Liew G, Macaskill P, Irwig L, Klein R, Klein BE, et al. Meta-analysis: Retinal vessel caliber and risk for coronary heart disease. *Ann Intern Med*. 2009;151:404.
 9. Ding J, Patton N, Deary IJ, Strachan MW, Fowkes FG, Mitchell RJ, et al. Retinal microvascular abnormalities and cognitive dysfunction: A systematic review. *Br J Ophthalmol*. 2008;92:1017–25.
 10. Gatto NM, Varma R, Torres M, Wong TY, Johnson PL, Segal-Gidan F, et al. Retinal microvascular abnormalities and cognitive function in Latino adults in Los Angeles. *Ophthalmic Epidemiol*. 2012;19:127–36.
 11. Figueiredo Neto de JA, Palácio GL, Santos Dos AN, Chaves PS, Gomes GV, Cabral TS. Direct ophthalmoscopy versus detection of hypertensive retinopathy: A comparative study. *Arq Bras Cardiol*. 2010;95:215–21.
 12. Maestri MM, Fuchs SC, Ferlin E, Pakter HM, Nunes G, Moraes RS, et al. Detection of arteriolar narrowing in fundoscopic examination: Evidence of a low performance of direct ophthalmoscopy in comparison with a microdensitometric method. *Am J Hypertens*. 2007;20:501–5.
 13. Coll de Tuero G, Rodríguez Poncelas A, Faixedas Brunsoms D, Cadena Calderó A, Coll-de-Tuero G, Rodríguez Poncelas A, et al. Aplicación práctica de la retinografía en los hipertensos. *Hipertens Riesgo Vasc*. 2007;24:61–9.
 14. Coll-de-Tuero G, González-Vázquez S, Rodríguez-Poncelas A, Barceló MA, Barrot-de-la Puente J, Penedo MG, et al. Retinal arteriole-to-venule ratio changes and target organ disease evolution in newly diagnosed hypertensive patients at 1-year follow-up. *J Am Soc Hypertens*. 2014;8:83–93.
 15. Riba-Llena I, Jarca CI, Mundet X, Tovar JL, Orfila F, López-Rueda A, et al. Investigating silent strokes in hypertensives: A magnetic resonance imaging study (ISSYS): Rationale and protocol design. *BMC Neurol*. 2013;13:130.
 16. Toran-Monserrat P, Manresa-Domínguez JM, Sevilla-Merino JL. Base de datos para la gestión de imágenes y estandarización en la lectura de retinografías. *AMF*. 2016;12:427–9.
 17. Landis JR, Koch GG. The measurement of observer agreement for categorical data. *Biometrics*. 1977;33:159–74.
 18. Delgado P, Riba-Llena I, Tovar JL, Jarca CI, Mundet X, López-Rueda A, et al. Prevalence and associated factors of silent brain infarcts in a Mediterranean cohort of hypertensives. *Hypertension*. 2014.
 19. Couper DJ, Klein R, Hubbard LD, Wong TY, Sorlie PD, Cooper LS, et al. Reliability of retinal photography in the assessment of retinal microvascular characteristics: The Atherosclerosis Risk in Communities Study. *Am J Ophthalmol*. 2002;133:78–88.
 20. Wong TY, Klein R, Sharrett AR, Manolio TA, Hubbard LD, Marino EK, et al. The prevalence and risk factors of retinal microvascular abnormalities in older persons: The Cardiovascular Health Study. *Ophthalmology*. 2003;110:658–66.
 21. Yu T, Mitchell P, Berry G, Li W, Wang JJ. Retinopathy in older persons without diabetes and its relationship to hypertension. *Arch Ophthalmol (Chicago, Ill 1960)*. 1998;116:83–9.
 22. Cunha LP, Figueiredo EA, Araújo HP, Costa-Cunha LV, Costa CF, Neto J, de MC, et al. Non-mydriatic fondo retinography in screening for diabetic retinopathy: Agreement between family physicians, general ophthalmologists, and a retinal specialist. *Front Endocrinol (Lausanne)*. 2018;9.
 23. Ruamviboonsuk P, Teerasuwanajak K, Tiensuwan M, Yuttitham K. Interobserver agreement in the interpretation of single-field digital fundus images for diabetic retinopathy screening. *Ophthalmology*. 2006;113:826–32.