



## IMÁGENES

### Leucoplasia oral

### Oral leukoplakia



Alba Palmerín-Donoso<sup>a,\*</sup>, Ana Margarita Cantero-Macedo<sup>a</sup> y Manuel Tejero-Mas<sup>b</sup>

<sup>a</sup> Medicina Familiar y Comunitaria, Centro de Salud Valdepasillas, Badajoz, España

<sup>b</sup> Medicina Familiar y Comunitaria, Centro de Salud La Paz, Badajoz, España

Recibido el 13 de febrero de 2019; aceptado el 25 de febrero de 2019

Disponible en Internet el 24 de abril de 2019

Paciente mujer de 55 años de edad, con edentulismo parcial, caries dentarias y consumo de 20 cigarrillos diarios, que consulta por presentar, desde hace 3 meses, una lesión blanquecina en la cara ventral de la lengua, no dolorosa, ligeramente rugosa al tacto, hiperqueratósica, que no desaparece con el raspado, de un centímetro de diámetro mayor y coloración blanquecina de la mucosa del suelo de la boca (fig. 1). Dado que la lesión impresiona de ser leucoplásica y no homogénea, se deriva a cirugía maxilofacial, donde se realiza una biopsia que objetiva «mucosa escamosa con focos de displasia lingual moderada y severa del suelo de la boca», con presencia del virus del papiloma humano tipo 16. La localización de la lesión dificulta un tratamiento quirúrgico, decidiéndose realizar seguimiento estrecho de la paciente; durante los siguientes 3 meses la lesión comienza a crecer y se realiza una nueva biopsia, en la que se detecta «displasia intraepitelial de alto grado», procediéndose a la exéresis con vaporización con láser CO<sub>2</sub>. La lesión reseca resulta un carcinoma intraepitelial focal con displasia de alto grado y márgenes quirúrgicos libres, siendo además, el estudio de extensión con tomografía computarizada cervical, negativo. La paciente ha abandonado el hábito

tabáquico, se le han extraído las piezas cariadas y ha seguido revisiones mensuales sin signos de recidiva.

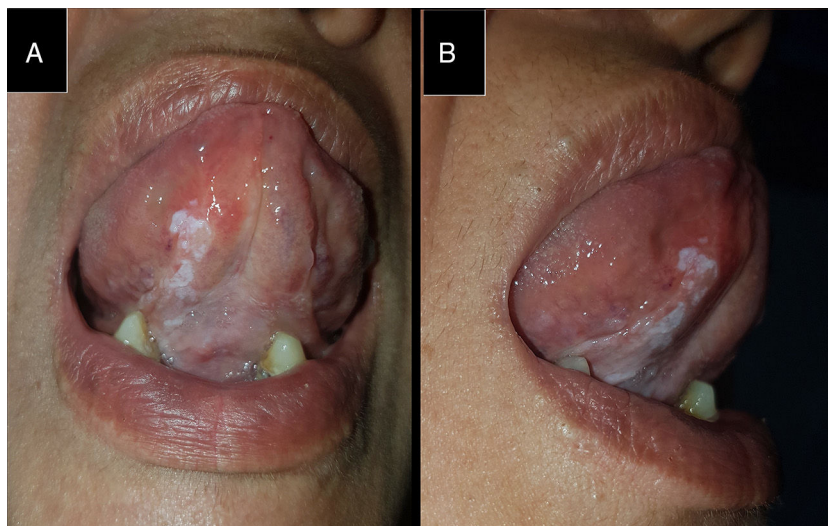
Es la lesión premaligna más frecuente de la mucosa oral<sup>1,2</sup>, su prevalencia en España se sitúa en torno al 0,5%<sup>1</sup>; el 1% general anualmente un cáncer de boca<sup>1</sup>. Se define como una mancha o placa blanquecina de la mucosa oral que no se desprende con el raspado<sup>1,2</sup> y no puede clasificarse clínica ni patológicamente como otra entidad<sup>2-4</sup>. Tiene múltiples factores desencadenantes agrupables en 3 categorías: infecciosos, nutricionales y hábitos tóxicos<sup>5</sup>.

El principal factor etiológico (presente en esta paciente) es el consumo de tabaco<sup>1,2</sup>; tras su abandono, gran parte de las leucoplasias desaparecen o disminuyen<sup>4</sup>. En fumadores, las leucoplasias se localizan fundamentalmente en el suelo de la boca<sup>1</sup>. El alcohol no se considera actualmente factor causal de las leucoplasias que, por otra parte, parecen más frecuentes en pacientes con estados carenciales de hierro o infecciones crónicas por *Candida albicans* o papilomavirus (principalmente, los subtipos 16 y 18 del virus del papiloma humano)<sup>5</sup>.

Las leucoplasias se clasifican, según su aspecto, en homogéneas y no homogéneas. Las primeras, son las más frecuentes, uniformes, blancas, de poco espesor, con surcos poco profundos ocasionalmente y poco sintomáticas (sensación de rugosidad, a lo sumo). Las segundas, son predominantemente blancas, aunque no uniformes, con sintomatología asociada en caso de erosión (dolor, ardor,

\* Autor para correspondencia.

Correo electrónico: [albalpalmerindonoso@gmail.com](mailto:albalpalmerindonoso@gmail.com)  
(A. Palmerín-Donoso).



**Figura 1** Leucoplasia no homogénea sublingual y áreas parcheadas leucoplásicas en el suelo de la boca anterior y edentulismo parcial. A) Vista frontal. B) Vista lateral.

escozor) y se subdividen en verrugosas, nodulares, eritroleucoplásicas y verrugosas exofíticas proliferativas<sup>2,5</sup>.

El diagnóstico es provisionalmente clínico hasta la confirmación mediante biopsia (a realizar cuando la lesión persista entre 2 y 4 semanas tras la eliminación de los posibles factores etiológicos)<sup>3,5</sup>. Histopatológicamente, el factor que más intensamente condiciona el potencial maligno es la presencia de displasia epitelial<sup>5</sup>.

El diagnóstico diferencial debe realizarse con otras lesiones con aspecto de mancha blanca<sup>4</sup>: candidiasis, lupus, liquen plano, lesiones traumáticas, lesiones blancas hereditarias, leucoplasia vellosa, lengua geográfica, quemaduras químicas y verrugas<sup>3</sup>.

El objetivo asistencial en la leucoplasia oral es evitar la transformación maligna y el diagnóstico precoz del cáncer, lo que implica un seguimiento prolongado<sup>1</sup>. En primer lugar, se eliminan los factores desencadenantes y se extrema la higiene bucal, mediante enjuagues de clorhexidina y la eliminación de dientes y prótesis capaces de retener placa bacteriana<sup>1,5</sup>. Si se sospecha sobreinfección por *Candida* se administra un antimicótico tópico u oral<sup>5</sup>. En las leucoplasias con displasia epitelial severa el tratamiento es la exéresis<sup>1</sup> mediante técnicas convencionales o láser<sup>5</sup>.

## Bibliografía

1. González Moles MA, González Ruiz L. Leucoplasia oral, una revisión de los aspectos esenciales de su diagnóstico y tratamiento. *Actual Med.* 2018;103:44–6. [consultado 3 Ene 2019]. Disponible en: <https://www.actualidadmedica.es/archivo/2018/803/ao01.html>
2. Mortazavi H, Safi Y, Baharvand M, Jafari S, Anbari F, Rahmani S. Oral white lesions: An updated clinical diagnostic decision tree. *Dent J (Basel).* 2019;7:pii: E15. [consultado 5 Ene 2019]. Disponible en: <https://www.mdpi.com/2304-6767/7/1/15>
3. Van der Waall I. Oral leukoplakia the ongoing discussion on definition and terminology. *Med Oral Patol Oral Cir Bucal.* 2015;20:e685–92. [consultado 4 Ene 2019]. Disponible en: [http://www.medicinaoral.com/pubmed/medoralv20\\_i6\\_p685.pdf](http://www.medicinaoral.com/pubmed/medoralv20_i6_p685.pdf)
4. Escribano-Bermejo M, Bascones-Martínez A. Leucoplasia oral: conceptos actuales. *Av Odontoestomatol.* 2009;25:83–97. [consultado 3 Ene 2019]. Disponible en: <http://scielo.isciii.es/pdf/odonto/v25n2/original3.pdf>
5. García-Pola Vallejo MJ, García Martín JM, Seoane Les-ton J. Enfoque del diagnóstico y tratamiento de la leucoplasia oral. *Artículos Originales Otorrinolaringología.* 2015;1:1–8. [consultado 7 Ene 2019]. Disponible en: [https://www.siicsalud.com/pdf/ao\\_otorrino\\_30915.pdf](https://www.siicsalud.com/pdf/ao_otorrino_30915.pdf)