Fracturas difíciles:

guía de enfermería de las fracturas distales del radio

Sandra C. Voda, MSN, RN-C, ONC

Objetivo general. Proporcionar al profesional de enfermería información actualizada respecto a las fracturas distales del radio (FDR).

Objetivos de aprendizaje. Tras la lectura de este artículo, usted será capaz de:

1. Analizar la causa de las FDR.
2. Describir las estrategias asistenciales para los pacientes con FDR.
3. Identificar las intervenciones enfermeras para los pacientes con FDR.

LA FRACTURA MÁS FRECUENTE de la extremidad superior es la fractura distal del radio (FDR), que representa aproximadamente el 17% de las fracturas tratadas en los servicios de urgencia (SU) y el 16% de todas las fracturas tratadas por los traumatólogos[1,2]. El mecanismo más frecuente de lesión es la caída con la mano abierta y la muñeca en extensión. La FDR causa de manera inmediata dolor, sensibilidad dolorosa a la palpación, equimosis y edema. La muñeca también puede estar deformada, aunque en algunos casos mantiene su aspecto normal[1].

La FDR es cualquier fractura que afecta a las zonas articular y metafisaria distales, en la zona en la que los extremos distales del radio y el cúbito forman la articulación de la muñeca[3]. (Véase el cuadro anexo *Anatomía de la muñeca*.) En este artículo se describen la valoración y las intervenciones de enfermería en un adulto que padece una FDR.

Personas en riesgo

En los adultos hay dos grupos de personas con una susceptibilidad especial a la FDR. Muchos adultos jóvenes (de 18 a 25 años de edad) sufren una FDR a consecuencia de un traumatismo con nivel elevado de energía en el contexto de un accidente con vehículo de motor o de la práctica deportiva.

En el segundo grupo, los ancianos (personas mayores de 65 años de edad) muestran esta fractura característicamente a consecuencia de una caída desde el nivel del suelo. Los ancianos experimentan un aumento en el riesgo de caídas debido a muchas razones, incluyendo la disminución de la movilidad física. A consecuencia de la osteoporosis o la osteopenia, los ancianos son vulnerables a las fracturas causadas por traumatismos con bajo nivel de energía. En los ancianos este tipo de fractura se denomina *fractura por fragilidad* o *insuficiencia*. Otros factores de riesgo pertinentes en los ancianos son el sexo femenino, el origen racial asiático, la raza blanca, la herencia genética y la menopausia precoz[2,3].

Se han utilizado varias denominaciones para clasificar los numerosos tipos de FDR, incluyendo las de fractura de Colles, de Smith y de Barton. (Véase el cuadro anexo *¿Qué indica cada nombre?*) Estos epónimos reflejan la posición de la muñeca en el momento de la lesión. Dado que estos tipos de fractura no han sido descritos y aplicados de manera uniforme a lo largo de los años, se han propuesto sistemas de clasificación fundamentados en otros criterios; sin embargo, todavía no se ha alcanzado un consenso en este sentido[2,3]. Son ejemplos de sistemas de clasificación utilizados a menudo hoy día los siguientes:

- *Clasificación de la AO/OTA (Orthopedic Trauma Association)*, que divide las lesiones óseas en extraarticulares, articulares parciales y articulares completas[3,4]. (Una fractura articular es aquella que se extiende hasta una articulación; una fractura extraarticular no afecta a ninguna articulación.)
- El *Sistema de Fernandez*, fundamentado en el mecanismo de lesión (incurvación, cizallamiento, compresión, avulsión o una combinación de ellos)[5,6].

- El *Sistema de Frykman*, que clasifica las fracturas en varias categorías, en función de la afectación de las articulaciones radiocarpiana y radiocubital[1,2].

Intervenciones iniciales

Al iniciar sus cuidados enfermeros en un paciente que ha sufrido una FDR tiene que retirar de manera inmediata cualquier tipo de anillo o pulsera que lleve en la mano y la muñeca; es necesario que preste una atención especial a los anillos, que en ocasiones deben ser cortados si el edema impide su extracción normal.

Después, obtenga la historia del paciente para determinar el mecanismo de la lesión y las circunstancias que rodearon al traumatismo. Este aspecto es especialmente importante en los ancianos debido a que pueden haber sufrido una caída como consecuencia de otros problemas, tal como una arritmia cardíaca, un ataque isquémico transitorio o un episodio de vértigo. Además, pregúntele al paciente respecto a otras enfermedades o factores que puedan influir negativamente en la anatomía de la muñeca, tal como el síndrome del túnel carpiano y los antecedentes de cirugía o traumatismo sobre la muñeca.

A continuación efectúe una valoración detallada del dolor con una atención especial a los signos y síntomas de posible lesión del nervio mediano, tal como dolor desproporcionado respecto a la lesión o dolor que el paciente describe como con sensación de "ardor"[2]. El examen físico debe incluir también los elementos que se indican a continuación.

- Inspección cuidadosa de toda la extremidad superior afectada (incluyendo el codo y el hombro), comparándola con la extremidad contralateral. Tiene que documentar la presencia de edema, equimosis, cualquier deformidad obvia o fracturas abiertas. Realice una valoración neurovascular que incluya las funciones motora y sensitiva de los nervios mediano, radial y cubital. (Véase el cuadro anexo *Valoración de los nervios*.)
- Valoración continuada de la pérdida de función o de sensibilidad en los dedos pulgar e índice, cuya aparición indica una lesión aguda por compresión del nervio mediano. El nervio mediano queda siempre comprimido tras una caída sobre la palma de la mano[1,3]. Si la muñeca está muy edematosa y ello se acompaña de una alteración en la función del nervio mediano, el paciente puede haber sufrido una contusión de dicho nervio o bien una neuropatía por compresión aguda. Si aparece un síndrome del túnel carpiano es necesaria la descompresión quirúrgica[5].
- Valoración de los pulsos radial y cubital, y del llenado capilar en los lechos ungueales y en las yemas de los dedos. Si fuera posible, tiene que determinar la gama de movimientos de la muñeca. (Véase el cuadro anexo *Valoración de la gama de movimientos*.)

Inmovilice la muñeca con una tabla de brazo almohadillada o con una férula de muñeca, con objeto de estabilizar la fractura hasta que pueda ser reducida e inmovilizada mediante un vendaje de yeso o con clavos óseos. La estabilización de la fractura reduce el dolor. Según esté prescrito, son importantes la analgesia y el control de la lesión con aplicación de: reposo, hielo, compresión y elevación. La muñeca y el antebrazo debe elevarlos para reducir el edema, y también tiene que aplicar compresas frías para el control del dolor y del edema.

Es necesario que prepare al paciente para la realización de un estudio radiológico con proyecciones posteroanterior y lateral del radio distal, según lo prescrito. También puede estar indicada la tomografía computarizada en algunos pacientes, especialmente si el patrón de la fractura no queda claro en la radiografía simple o si se planifica un tratamiento quirúrgico.

Anatomía de la muñeca[12]

La muñeca está constituida por los extremos distales del radio y el cúbito, y por los pequeños huesos del carpo que se sitúan distalmente a la articulación radiocarpiana (muñeca). Las articulaciones radiocarpiana, intercarpianas y radiocubital distal consiguen que la mano tenga una movilidad extraordinaria.

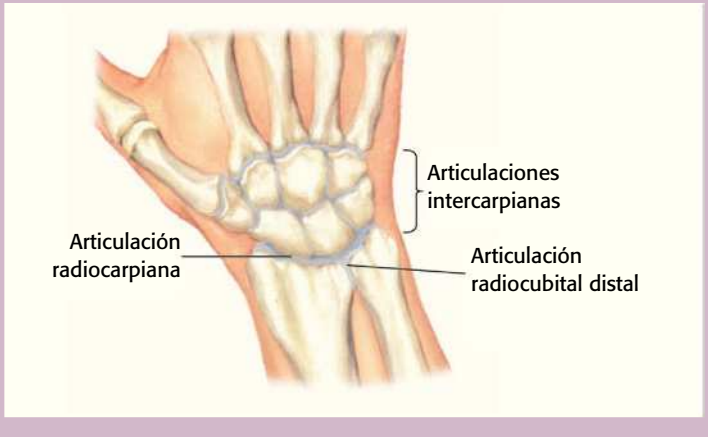

Opciones terapéuticas

El objetivo del tratamiento es el restablecimiento de la gama completa de movimientos y de la función de la muñeca y el antebrazo, sin dolor. Las indicaciones para la reducción o el tratamiento quirúrgico dependen de las características de la fractura; el tratamiento debe ser individualizado en función del nivel de actividad física del paciente[3].

Usted tiene varias opciones para el mantenimiento de la alineación de los huesos mientras tiene lugar la consolidación de la fractura. La ***reducción cerrada*** (alineación) es una opción en las fracturas estables, extraarticulares, sin desplazamiento y con posibilidades de reducción. Tras la reducción cerrada se aplica una férula durante varios días para evitar la lesión adicional y para reducir el dolor. Varios días más tarde se coloca un vendaje de yeso, después de que remite el edema. Durante las 3 primeras semanas se realiza un estudio radiológico simple semanal para descartar la posibilidad de desplazamiento. El vendaje de yeso puede ser retirado aproximadamente a las 6 semanas y a continuación se inicia la fisioterapia para potenciar los movimientos de la muñeca[3].

Otra opción en el caso de las fracturas estables y con posibilidades de reducción es la ***reducción cerrada con aplicación de clavos percutáneos***. En esta técnica se colocan clavos metálicos en la apófisis estilodes del radio y en el borde cubital dorsal del radio[3].

La pérdida de la función o la sensibilidad en los dedos pulgar e índice indica una compresión aguda del nervio mediano.

Si la fractura es conminuta (con dos o más fragmentos) y no puede ser reducida para conseguir la alineación adecuada mediante un vendaje de yeso, se aplica una ***fijación externa*** para restablecer la longitud del hueso y para la alineación intraarticular[5]. Los clavos y los alambres quedan anclados en el hueso y se unen a una estructura en forma de marco que se aplica por encima de la piel, con lo que se consigue la estabilización del hueso. Tras este proceso se pueden efectuar ajustes en la longitud y la alineación[7].

El método de ***reducción abierta y fijación interna*** puede ser necesario para el tratamiento de las fracturas complicadas, tal como las fracturas articulares con desplazamiento que conllevan la luxación palmar del carpo[4]. Para la fijación interna se utiliza una combinación de clavos pequeños y placas. Las fracturas complejas y sin posibilidades de reducción también se tratan mediante este método. El seguimiento en las fracturas en las que la reducción se lleva a cabo quirúrgicamente tiene lugar a los 7-10 días[3]. Usted debe cuidar de las heridas correspondientes a las incisiones quirúrgicas, en función de lo indicado por el cirujano.

Las complicaciones asociadas a los clavos percutáneos pueden ser los problemas en el proceso de introducción, la lesión del nervio sensitivo radial y la infección en las zonas de los clavos. Una posible complicación del uso de placas para estabilizar una FDR es la rotura tendinosa[3]. Otras complicaciones posibles son la lesión ligamentosa con dolor crónico en la muñeca, la lesión del nervio mediano y la compresión con aparición de un síndrome del túnel carpiano o de artrosis[5]. Sin embargo, la mayor parte de

¿Qué indica cada nombre?

La ***fractura de Colles***, cuyo nombre es un reconocimiento al cirujano y anatomista irlandés Abraham Colles, consiste en una fractura completa en los 2 cm distales del radio, con desplazamiento dorsal del fragmento distal. La ***fractura de Smith***, que es menos frecuente, se localiza en los 2 cm distales del radio y cursa con desplazamiento proximal del fragmento distal[1,4]. Tal como se puede observar en las ilustraciones, la fractura de Colles puede ser considerada una FDR debida a la caída sobre la muñeca en extensión, mientras que la fractura de Smith puede serlo como una FDR debida a la caída sobre la muñeca en flexión.

Las fracturas radiocarpianas con luxación se pueden denominar ***fracturas de Barton*** (que se subdividen en palmares y dorsales, según la dirección del desplazamiento) y ***fracturas de Hutchinson***, que son fracturas del radio distal con desplazamiento de la apófisis estiloides del radio. También se utiliza la denominación ***fractura del chófer*** debido a que antiguamente eran frecuentes en los chóferes que tenían que arrancar el coche con una manivela; el retroceso de la manivela golpeaba la muñeca y daba lugar a esta fractura distintiva[1].

Fractura de Colles

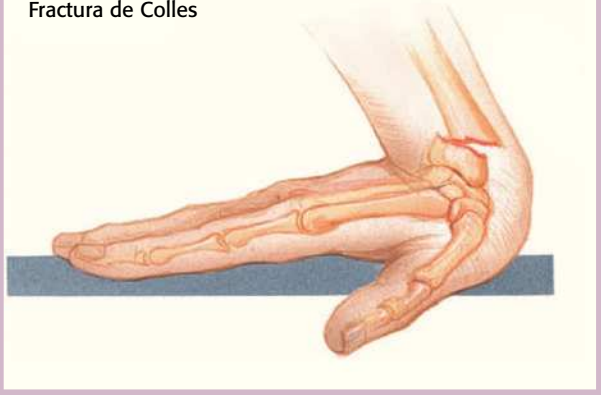

Fractura de Smith

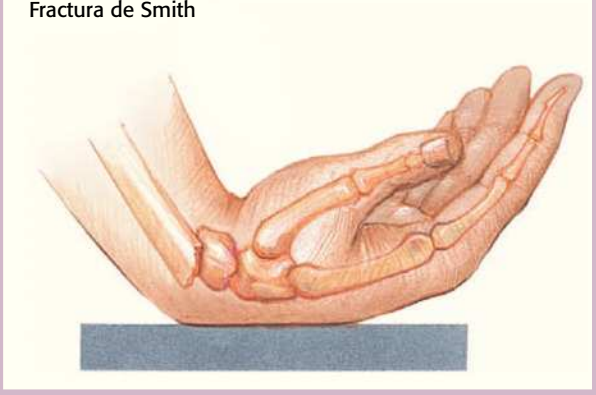

los pacientes no presenta complicaciones y se recupera sin mayores incidencias.

La ***artroscopia*** es otra opción para el tratamiento de las fracturas intraarticulares; sin embargo, en estudios de evolución no se ha demostrado que los resultados obtenidos con este procedimiento sean superiores a los conseguidos con el tratamiento convencional[2].

Valoración de enfermería

Si usted cuida de un paciente en el que se han llevado a cabo la reducción abierta y la fijación de la muñeca, debe valorar los signos vitales en función de lo indicado, realizar valoraciones neurovasculares en la extremidad afectada y observar las zonas correspondientes a los clavos para descartar la aparición de signos y síntomas de infección, tal como dolor, eritema, edema, aumento de la temperatura de la piel y exudado purulento. Es importante que realice una valoración detallada del dolor y que lo trate activamente si existe, tanto con los medicamentos prescritos como con la aplicación de intervenciones no farmacológicas. Notifique inmediatamente al médico cualquier alteración que detecte.

La reducción de una FDR se puede llevar a cabo en forma de un procedimiento quirúrgico que tan sólo requiere un día de hospitalización o bien en forma de un procedimiento ambulatorio que se realiza en la consulta del médico o del hospital. Dado que el paciente vuelve a casa muy poco tiempo después del tratamiento, tanto él como su familia deben estar educados respecto a la forma de cuidar la muñeca fracturada.

La reducción cerrada es una opción en el caso de las fracturas extraarticulares, estables, sin desplazamiento y con posibilidades de reducción.

El paciente debe recibir instrucciones para mantener elevados por encima del codo la mano y el antebrazo. Usted tiene que explicarle que la elevación de la mano hace que el líquido de edema se aleje de la zona de la fractura. Le debe enseñar a utilizar adecuadamente un cabestrillo, según esté indicado, haciendo hincapié en que el cabestrillo hay que colocarlo de manera que mantenga la mano por encima del nivel del codo, con el objetivo de controlar el edema y el dolor. Las compresas frías tienen utilidad para disminuir el edema y el dolor.

En los pacientes portadores de un vendaje de yeso, usted debe insistir en la importancia de mantenerla seca. Al ducharse, estos pacientes pueden cubrir la escayola con una bolsa de plástico o con un cobertor impermeable de plástico.

Además, el paciente también debe aprender a reconocer los signos clave de la infección y tiene que saber cuándo debe avisar al médico. Por ejemplo, los pacientes tienen que notificar de manera inmediata los signos y síntomas siguientes correspondientes al síndrome compartimental, una complicación que puede obligar a la amputación del miembro.

- Alteraciones de la coloración o palidez de los dedos o los lechos ungueales.
- Disminución o ausencia de los pulsos periféricos.
- Edema progresivo.
- Parestesias, tal como entumecimiento, hormigueos o sensación de quemazón.
- Disminución o pérdida de la capacidad para mover los dedos o la mano.
- Dolor progresivo que no se alivia con los analgésicos.

Cuidado de los clavos quirúrgicos

En el caso de los pacientes en los que se ha llevado a cabo una estabilización con clavos, usted debe demostrarles y enseñarles a aplicar los cuidados necesarios en la zona de los clavos, así como también a sus familiares. Según la National Association of Orthopaedic Nurses, el cuidado de los clavos se puede llevar a cabo una vez al día, dos veces al día o semanalmente, en función del drenaje y de la estabilidad tanto de los huesos como de los clavos. Con una técnica limpia, los pacientes pueden limpiar por sí mismos las zonas de introducción de los clavos con aplicación de una solución de clorhexidina de 2 mg/ml, o bien de una solución de cloruro sódico al 0,9% en el caso de los clavos estables. El médico puede prescribir la aplicación de una pomada antibiótica en las zonas correspondientes a los clavos. Los clavos pueden quedar cubiertos con una gasa estéril o bien se pueden dejar al aire[7,8]. Usted debe ofrecer a los pacientes una copia impresa de las instrucciones de alta respecto al cuidado de los clavos; entre estas instrucciones están las relativas a los signos y síntomas tempranos de la

Valoración de los nervios[13]

Las ilustraciones muestran los territorios de distribución de los nervios mediano, radial y cubital. Usted debe valorar la sensibilidad de cada nervio en las localizaciones anatómicas señaladas.

- **Nervio mediano: yema del dedo índice.**
- **Nervio cubital: yema del dedo meñique.**
- **Nervio radial: interdigital dorsal entre los dedos pulgar e índice.**

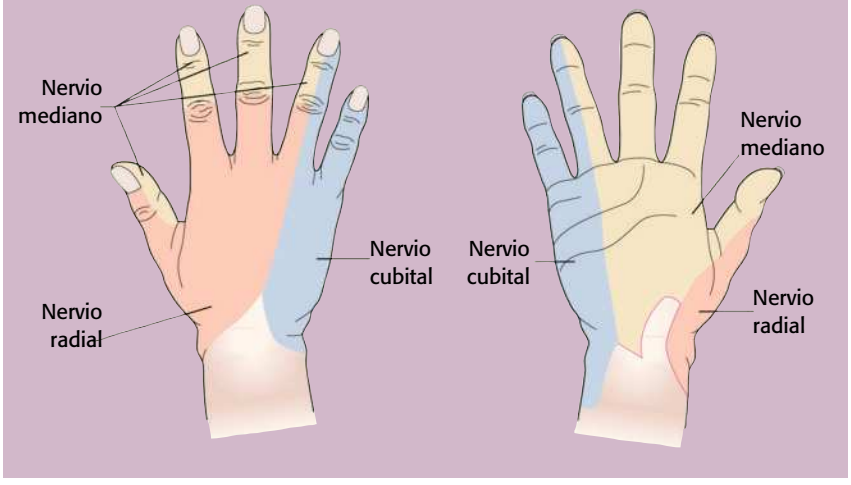

infección o del aflojamiento de los clavos, así como la información necesaria para que el paciente establezca contacto con su médico si presenta problemas[8].

En todos los casos es necesario subrayar la importancia del mantenimiento de las visitas del paciente al médico. Usted debe indicarles que una vez que la fractura ha presentado consolidación pueden comenzar las sesiones de fisioterapia con el objetivo de incrementar el rango de movimientos y la fuerza de los músculos de la mano y la muñeca. La fisioterapia debe ser individualizada respecto a las necesidades de cada paciente y en función de sus actividades cotidianas, de su edad y de sus requerimientos en el contexto laboral. Es importante que refuerce las instrucciones del cirujano respecto a los ejercicios de la gama de movimientos activos o pasivos que puede llevar a cabo el paciente en su domicilio antes de iniciar un programa formal de fisioterapia. Una vez que se inicia la fisioterapia, el fisioterapeuta indica al paciente cuáles son los ejercicios que tiene que realizar en su casa.

Valoración de la gama de movimientos[14]

Le pedimos al paciente que realice los movimientos que se indican a continuación con objeto de valorar la gama de movimientos de la muñeca lesionada.

Flexión	«Con las palmas hacia abajo y los dedos hacia el suelo.»
Extensión	«Con las palmas hacia abajo y los dedos hacia el techo.»
Aducción (desviación radial)	«Con las palmas hacia abajo y los dedos hacia la línea media.»
Abducción (desviación cubital)	«Con las palmas hacia abajo y los dedos en alejamiento de la línea media.»

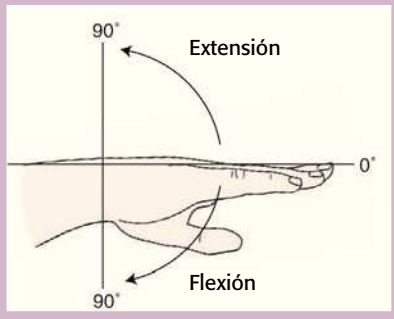

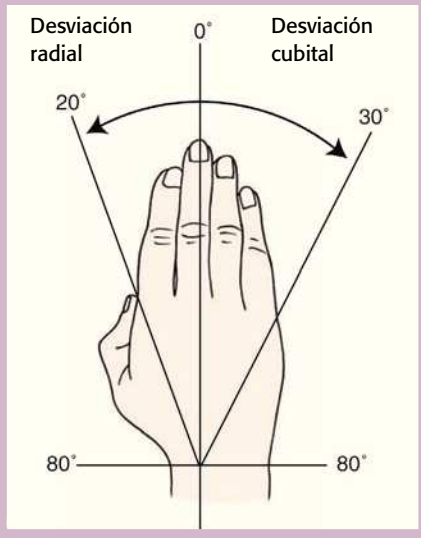

Implicaciones respecto a los ancianos

En Estados Unidos el número de fracturas de la muñeca en pacientes con osteoporosis es de 397.000[9]. Dado que cada vez son más los adultos que alcanzan edades avanzadas y llevan a cabo vidas activas, se espera un incremento en la incidencia de las FDR. Muchas personas con fracturas de la muñeca con fragilidad no son conscientes de que esta lesión puede indicar la existencia de una osteoporosis subyacente. En los pacientes mayores de 50 años de edad que sufren cualquier tipo de fractura está indicada la realización de pruebas de detección para descartar la osteoporosis[4].

Muchos clínicos implicados en el tratamiento de las fracturas pasan por alto la oportunidad de evaluar a los pacientes –especialmente los hombres– que sufren fracturas por fragilidad[10]. Los profesionales de enfermería que ejercen en unidades de cirugía de día, SU, consultas médicas y hospitales pueden evaluar los factores de riesgo para la osteoporosis y comentar con sus pacientes todo lo relativo a la prevención de las caídas. Los profesionales de enfermería son esenciales para informar al médico y para educar al paciente respecto a las estrategias que puede aplicar en el futuro para evitar las fracturas por las caídas, y para mantenerse seguro y con una actividad independiente.

Resultados positivos

El pronóstico a largo plazo de una FDR tratada adecuadamente es bueno y la mayor parte de estos pacientes puede reanudar todas sus actividades previas. El ejercicio físico ligero, tal como la natación, se puede iniciar durante el mes siguiente a la intervención quirúrgica o a la eliminación de la escayola. La mayor parte de los pacientes puede reanudar una actividad física vigorosa al cabo de 3-6 meses. No obstante, usted debe poner en conocimiento del paciente que la recuperación completa requiere al menos un año y que durante este período de tiempo va a presentar un cierto grado de dolor y rigidez residuales[11].

BIBLIOGRAFÍA

1. Petron DJ. Distal radius fractures in adults. UpToDate. 2010;1-33. http://www.uptodate.com.

2. Ruch DS, McQueen MM. Distal radius and ulna fractures. In: Bucholz RW, Court-Brown CM, Heckman JD, Tornetta P, eds. Rockwood and Green's Fractures in Adults, Volume 1. 7th ed. Philadelphia, PA: Lippincott Williams & Wilkins; 2010:829-880.

3. Nelson DL. Distal fractures of the radius. Medscape Reference. 2011. http://www.emedicine.medscape.com/article/1245884-overview.

4. Wheeless CR. Wheeless' Textbook of Orthopaedics. 2011. http://www.wheelessonline.com.

5. Altizer LL. Colles' fracture. Orthop Nurs. 2008;27(2):140-145.

6. American Society for Surgery of the Hand. Fernandez classification of distal radius fractures. E–Hand.com. The Electronic Textbook of Hand Surgery. 2010. http://www.eatonhand.com/clf/clf521.htm.

7. Bonner S. Pinning quality care on OR nurses. OR Nurse. 2009;3(1):32-37.

8. Holmes SB, Brown SJ; Pin Site Care Expert Panel. Skeletal pin site care: National Association of Orthopaedic Nurses guidelines for orthopaedic nursing. Orthop Nurs. 2005;24(2):99-107.

9. National Osteoporosis Foundation. Fast facts. http://www.nof.org/node/40.

10. Freedman BA, Potter BK, Nesti LJ, Cho T, Kuklo TR. Missed opportunities in patients with osteoporosis and distal radius fractures. Clin Orthop Relat Res. 2007;454:202-206.

11. Distal radius fracture. American Academy of Orthopaedic Surgeons; 2007. http://orthoinfo.aaos.org/topic.cfm?topic+a00412.

12. Bickley LS, Szilagyi PG. Bates' Guide to Physical Examination and History Taking. 10th ed. Philadelphia, PA: Lippincott Williams & Wilkins; 2009:602.

13. Bickley LS, Szilagyi PG. Bates' Guide to Physical Examination and History Taking. 10th ed. Philadelphia, PA: Lippincott Williams & Wilkins; 2009:607.

14. Bickley LS, Szilagyi PG. Bates' Guide to Physical Examination and History Taking. 10th ed. Philadelphia, PA: Lippincott Williams & Wilkins; 2009:606

Sandra C. Voda ejerce en una unidad de asistencia a enfermos crónicos en Masonic Home of New Jersey, y durante 31 años ha sido enfermera en la unidad de cirugía de día y de enfermería médica/quirúrgica en el Lourdes Medical Center de Burlington (Rancocas Hospital), Willingboro (Nueva Jersey).

La autora declara que no mantiene relaciones económicas con ninguna de las entidades relacionadas con este artículo.