Valoración abdominal

Michael M. Evans, RN, CMSRN, CNS, MSN; Milton Evans, RN, MS; Keith Lashinsky, RN, y Ashley Franklin, RN

REALIZAR UNA BUENA valoración abdominal puede proporcionar importante información sobre el estado de su paciente.

Qué debe hacer

- Asegúrese de que su paciente tiene la vejiga vacía. Asegúrese de que la habitación tenga una buena iluminación y esté a una temperatura adecuada.
- Lávese las manos y garantice la privacidad de su paciente. Explíquele la valoración que llevará a cabo y responda a las preguntas del paciente.
- Coloque al paciente de la forma más cómoda posible en posición supina, con un cojín debajo de la cabeza y otro debajo de sus rodillas, si es necesario. Colóquelo en posición supina, con los brazos al lado del cuerpo.
- Exponga el abdomen justo por encima del esternón hasta la sínfisis púbica, manteniendo los genitales cubiertos. Cubra el resto del cuerpo del paciente con una toalla de baño.
- Distraiga al paciente conversando, si es necesario, para que no tense los músculos abdominales.

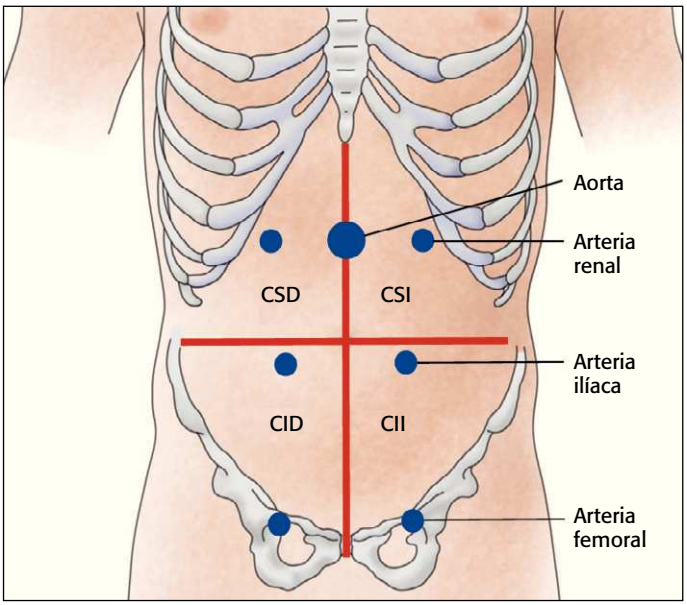

- Siga la secuencia ordenada de inspección, auscultación, percusión y palpación.
- Caliente la campana y el diafragma de su estetoscopio antes de la auscultación; caliéntese las manos antes de la palpación.

◀ Ausculte los sonidos del intestino. Empiece por el cuadrante inferior derecho (CID) y vaya subiendo hacia el cuadrante superior derecho (CSD), el cuadrante superior izquierdo (CSI) y finalmente el cuadrante inferior izquierdo (CII). Ausculte posibles soplos renales encima de la aorta, las arterias renales, las arterias ilíacas y las arterias femorales.

- Antes de empezar la palpación, pregunte al paciente para que le indique cualquier zona dolorosa, que examinará en último lugar.
- Si el paciente tiene miedo o cosquillas, puede empezar la palpación con su mano encima de la suya.
- Para ayudarle a distinguir una protección voluntaria de una rigidez involuntaria, pida al paciente que espire o respire por la boca. Con estas maniobras normalmente disminuye la protección voluntaria.
- Documente sus hallazgos.

Qué no debe hacer

- No pulse ni palpe el abdomen antes de la auscultación, para evitar alterar la frecuencia de los sonidos del intestino.
- No palpe ni pulse el abdomen si ha auscultado un soplo; comunique el soplo inmediatamente al profesional sanitario.
- No palpe el abdomen si el paciente tiene un órgano trasplantado o si se sospecha de un aneurisma aórtico abdominal o de apendicitis. Ⓝ

BIBLIOGRAFÍA

Bickley LS. *Bates' Guide to Physical Examination and History Taking*. 10th ed. Philadelphia, PA: Wolters Kluwer Health/Lippincott Williams & Wilkins; 2009.

Dillon PM. *Nursing Health Assessment: A Critical Thinking Case Study Approach*. 2nd ed. Philadelphia, PA: F.A. Davis; 2007.

Ignatavicus DD, Workman ML, eds. *Medical-Surgical Nursing: Critical Thinking for Collaborative Care*. 5th ed. St. Louis, MO: Elsevier Saunders; 2006.

Jarvis C. *Physical Examination and Health Assessment*. 5th ed. St. Louis, MO: Saunders; 2008.

Michael M. Evans y Milton Evans son profesores de enfermería en Pennsylvania State University Worthington Scranton campus en Dunmore (Pensilvania). Keith Lashinski es enfermera en la UCI cardiotorácica en el Mercy Hospital, y Ashley Franklin es enfermera en la UCI del Moses Taylor Hospital, ambos en Scranton (Pensilvania).

GIST DESIGN