Aumento en la incidencia de accidentes con motocicletas



Joan M. Pirrung, RN, APRN-BC, MSN, y Pamela Woods, RN, CEN, BSN, SANE-A

ruedas

Los accidentes con motocicletas u otros vehículos de dos ruedas son cada vez más frecuentes. El tratamiento de los pacientes con lesiones traumáticas múltiples se debe llevar a cabo mediante el trabajo en equipo.

AUNQUE LOS ACCIDENTES con motocicletas son la causa de tan sólo el 10% de los fallecimientos totales que tienen lugar en accidentes de tráfico, un motorista tiene más posibilidades de padecer un accidente mortal que el conductor de un automóvil. Según el Center for Disease Control (CDC), entre 1993 y 2003 hubo en Estados Unidos 35 accidentes fatales de motocicleta por cada 140 millones de kilómetros recorridos por el tráfico, en comparación con 1,7 fallecimientos por cada 140 millones de kilómetros de tráfico correspondientes a las personas que viajaban en automóvil[1]. (En el concepto de motocicleta se incluyen también los ciclomotores y los scooters.)

Desplazarse en moto está en auge, como queda demostrado por el incremento en las matriculaciones de estos vehículos: de 3,7 millones en 1994 hasta 5,7 millones en 2004[2]. En nuestro centro estamos atendiendo un número cada vez mayor de víctimas de accidentes de motocicleta. Debido a que las personas que utilizan la moto no están protegidas por un compartimento cerrado del vehículo, pueden presentar numerosas lesiones en caso de accidente. Algunas de las más graves pueden no ser evidentes de manera inmediata, sino que para su identificación y tratamiento es necesaria la participación de un equipo de reanimación con experiencia.

Objetivo general. Proporcionar a los profesionales de enfermería una panorámica general de los traumatismos relacionados con los accidentes de moto y con otros vehículos de dos ruedas.

Objetivos de aprendizaje. Tras la lectura de este artículo, usted será capaz de:

1. Identificar los patrones de lesión que tienen lugar en los accidentes de moto.
2. Describir la valoración inicial de las víctimas de un accidente de moto.
3. Comentar el tratamiento inicial a aplicar en las víctimas de accidentes de moto.

Ante el aumento del precio de la gasolina, las motocicletas se han convertido en un medio de transporte muy popular. ¿Está usted preparado para asistir a un paciente con lesiones complejas debidas a un accidente de moto? En este artículo se presenta uno de estos casos y se explica la manera de responder frente a él.

La edad, factor importante

Según un informe elaborado por la National Highway Traffic Safety Administration (NHTSA) en 2006, la edad mediana de los propietarios de motocicletas aumentó desde 32 hasta 41 años a partir de 1990. Aunque la NHTSA señala que las muertes por accidentes de motocicleta se han incrementado en todos los grupos de edad a partir de los 20 años, la mayor incidencia corresponde al grupo de mayores de 59 años. Entre los ciclistas de más de 30 años, la mayor parte de las muertes se produce durante los fines de semana y en carreteras comarcales[3]. Los conductores de edad avanzada muestran un aumento en el riesgo de complicaciones asociadas a los traumatismos y también pueden presentar enfermedades médicas que reduzcan las posibilidades de recuperación.

Patrones de lesiones

Las fracturas en las extremidades, las abrasiones y las amputaciones traumáticas son lesiones frecuentes en los accidentes de motocicleta. Sin embargo, la causa principal de muerte entre las personas por accidente de motocicleta es el traumatismo craneoencefálico (TCE), especialmente si no llevan puesto el casco de seguridad[4]. (En el cuadro anexo *Hemorragias y hematomas* se recogen algunos tipos de TCE.) Las personas que viajan en moto y que no utilizan casco también pueden sufrir fracturas faciales y lesiones en los tejidos blandos.

Además del TCE, son frecuentes las lesiones siguientes:

- Traumatismos en la tibia y el radio, denominados "traumatismos del motorista" debido a que constituyen la lesión más frecuente en este contexto.
- Lesiones vertebrales. La región torácica es el segmento de la columna vertebral que sufre lesiones con mayor frecuencia, especialmente la séptima vértebra.
- Lesiones pulmonares.
- Fracturas pélvicas. Son frecuentes debido a la postura de acabalgamiento que tienen en el momento del traumatismo las personas que padecen un accidente de motocicleta.

Hemorragias y hematomas

Los hematomas secundarios a lesiones vasculares y a hemorragia son lesiones cerebrales traumáticas que pueden deberse a accidentes de moto. El paciente puede presentar un hematoma epidural, un hematoma subdural o un hematoma intracerebral, según la localización del vaso afectado

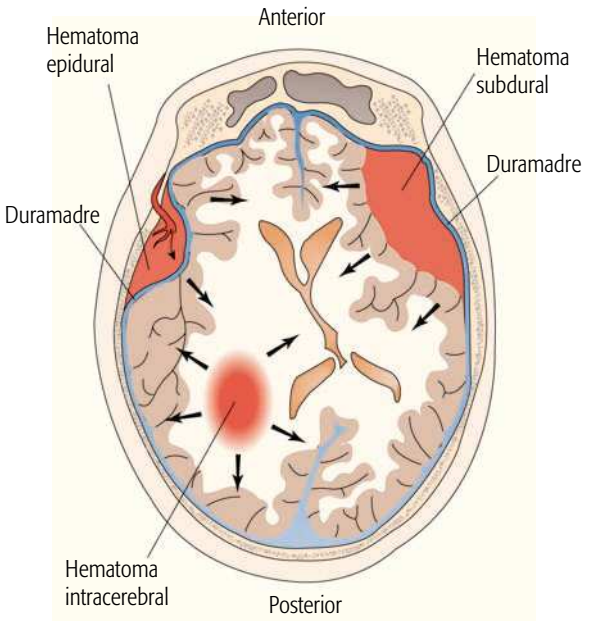

Hay otras lesiones abdominales adicionales que son relativamente infrecuentes; sin embargo, los manillares pueden causar hernias traumáticas, cuadros de evisceración y fracturas pélvicas en "libro abierto"[5]. Si el paciente sufre un traumatismo en la pelvis también pueden presentar lesiones en la vejiga o en la uretra.

Aunque en ocasiones se observa una extremidad gravemente destruida o incluso una amputación traumática, la intensidad de la hemorragia, la destrucción tisular, la contaminación y las lesiones nerviosas y vasculares hacen que cada traumatismo sea único. Dados los importantes avances que han tenido lugar en el tratamiento antibiótico, en la transferencia tisular libre microquirúrgica, en la estabilización quirúrgica de las fracturas de las extremidades, en los métodos de reparación arterial y en el desarrollo de prótesis que se pueden utilizar en casos de amputación, el rescate de un miembro puede constituir una decisión complicada. Sin embargo, su objetivo inicial como profesional de enfermería es la consideración de las necesidades inmediatas de reanimación del paciente y la prevención de lesiones adicionales.

Primeros pasos en el SU

Veamos el caso de Marcos L., de 25 años, que es trasladado a nuestro servicio de urgencias (SU) por una ambulancia tras sufrir un accidente de motocicleta. La moto de Marcos L. se estrelló frontalmente contra la parte lateral de un coche cuando ambos vehículos coincidieron en un cruce. El paciente no llevaba colocado el casco y salió despedido a una distancia de 9 m de su motocicleta. En el escenario del incidente no presentaba respuesta y la puntuación en la Escala del coma de Glasgow era de 6, con movimientos respiratorios de carácter agónico, una presión arterial (PA) sistólica de 80 mmHg, hemorragia masiva a partir de la extremidad inferior izquierda completamente destruida y abrasiones difusas en el torso.

Dado que presentaba compromiso de la vía respiratoria, fue intubado por vía endotraqueal en el propio escenario; la administración por vía intravenosa (i.v.) de etomidato, succinilcolina y lidocaína antes de la intubación redujo la puntuación de la escala del coma de

Glasgow hasta 3. Además, se aplicó un dispositivo de acceso venoso para la sueroterapia de reanimación.

La fase de evaluación inicial consiste en la valoración primaria y secundaria. El objetivo de la ***valoración primaria*** es la identificación y la corrección inmediata de los problemas potencialmente mortales. Conlleva una valoración rápida de las vías aéreas, de la respiración y de la circulación; una valoración breve de la discapacidad, y la exposición del paciente. La exposición consiste en la retirada de la ropa del paciente y de las mantas que le cubren, al tiempo que se evita la hipotermia. Durante esta fase el equipo de traumatología valora las lesiones externas obvias e interviene del modo apropiado. Este proceso suele durar unos 15 s, pero cualquier lesión potencialmente mortal identificada en él debe ser abordada de manera inmediata antes de pasar a la valoración secundaria[1].

Durante la valoración primaria, usted también debe identificar cualquier problema que pueda requerir cirugía de urgencia; si detecta la presencia de alguno de estos problemas, tiene que ayudar a preparar al paciente para su traslado al quirófano. Si el centro en el que el paciente es inicialmente atendido no posee los medios asistenciales necesarios, debe continuar la reanimación hasta que el paciente alcanza el grado suficiente de estabilidad como para ser trasladado a otro centro. Los criterios para el traslado se basan en las directrices de cada centro; los profesionales sanitarios que atienden al paciente deben decidir si es necesario o no su traslado[6].

La ***valoración secundaria*** es un examen detallado desde la cabeza hasta los dedos de los pies, y durante ella se lleva a cabo la identificación y el cuidado de las lesiones que no tienen una potencialidad mortal. A lo largo de este proceso se suelen llevar a cabo estudios diagnósticos, la colocación de férulas y la administración de medicamentos.

Esta estrategia estandarizada, que se recomienda a nivel internacional en los cursos de traumatología ofrecidos por médicos y profesionales de enfermería, garantiza que todos los miembros del equipo de reanimación de traumatología sean conscientes de su función individual, de su función en equipo, de la organización y del trabajo necesario para alcanzar un objetivo común[1].

Tratamiento inicial

Marcos L. llega al SU intubado. Es necesario comprobar que el tubo endotraqueal esté fijado adecuadamente tras confirmar su localización correcta. El médico del SU valora la posibilidad de que el paciente haya sufrido un traumatismo torácico. Debe estar preparado para llevar a cabo una descompresión con aguja si sospecha un neumotórax a tensión; la colocación de un tubo de drenaje torácico; una pericardiocentesis, o la colocación de un dispositivo de acceso venoso central, si fuera necesario.

Durante la valoración primaria se aplica algún sistema de compresión directa en la extremidad masivamente lesionada de Marcos L. para controlar la hemorragia. Si se aplica adecuadamente, el torniquete también puede ser eficaz para controlar la hemorragia originada a partir de una amputación parcial o completa. Es necesario consultar con un clínico especializado en traumatología tanto la localización del torniquete como el tiempo de torniquete, debido a que este dispositivo debe ser retirado antes de que cause algún tipo de lesión permanente en los tejidos subyacentes.

A su llegada al SU, los signos vitales de Marcos L. son: frecuencia cardíaca, 123; presión arterial (PA), 82/54 mmHg; temperatura corporal, 36,8 °C, y saturación parcial de oxígeno, 100% bajo ventilación mecánica. La puntuación de Glasgow es de 3. Debido a que en los pacientes con un traumatismo múltiple, como Marcos L., se debe considerar que existe un shock hipovolémico a menos que se demuestre lo contrario, es necesario continuar la administración de sueroterapia con perfusión rápida de soluciones cristaloides calientes por vía i.v. Marcos L. todavía presenta inestabilidad hemodinámica tras la perfusión de los 2 l iniciales de soluciones cristaloides, lo que indica la necesidad de administrar 2 unidades de concentrados de hematíes. La sueroterapia y los hemoderivados de reanimación se fundamentan en la respuesta fisiológica del paciente en los casos en que la pérdida de sangre es aparente, más que en la clasificación específica del shock hemorrágico. Las directrices convencionales relativas a la reposición de líquidos y de hemoderivados se pueden resumir en la regla del "3 por 1": reponer cada mililitro de sangre perdida con 3 ml de soluciones cristaloides, concentrado de hematíes o de una combinación de ambos[6]. En un paciente con shock hemorrágico, como el caso de Marcos L., los concentrados de hematíes son necesarios para la normalización de su capacidad de transporte de oxígeno; las soluciones cristaloides solamente inducen un efecto de expansión volumétrica. Tras la perfusión de concentrado de hematíes, la PA sistólica de Marcos L. aumenta hasta 95 mmHg.

Dada la puntuación de la escala de coma de Glasgow inicial de 6 en el escenario del incidente, usted sospecha que Marcos L. presenta un TCE grave. Debe seguir los protocolos de su centro para solicitar la consulta neuroquirúrgica. Es necesario que utilice con prudencia la sueroterapia y los hemoderivados de reanimación con objeto de prevenir o minimizar una lesión cerebral secundaria a hipoxia, hipotensión, hipercapnia, hiperglucemia, hipovolemia, hipervolemia e isquemia cerebral, al tiempo que tiene en cuenta que la prioridad es el tratamiento de la hemorragia sostenida[7].

Una vez que se identifican y abordan las lesiones potencialmente mortales en el transcurso de la valoración primaria, el equipo asistencial se puede centrar en otras lesiones adicionales que pueda presentar Marcos L. A lo largo de la valoración secundaria, usted observa que el paciente presenta inestabilidad pélvica. Las imágenes de la tomografía computarizada (TC) del abdomen y la pelvis confirman que Marcos L. tiene una fractura pélvica. La TC craneal pone en evidencia un hematoma subdural temporoparietal derecho. La pelvis es una estructura ricamente vascularizada, de manera que sus traumatismos pueden dar lugar a una hemorragia interna potencialmente mortal. Para evitar la manipulación pélvica, se coloca de manera inmediata un dispositivo de estabilización de la pelvis.

Se precisa gran prudencia al colocar una sonda vesical permanente: del 50 al 85% de los pacientes con fractura pélvica

también presentan lesión de la vejiga extraperitoneal. Las lesiones de la uretra se asocian a menudo a fracturas pélvicas en "libro abierto" y con cizallamiento vertical, pero también pueden aparecer asociadas a otros tipos de lesiones pélvicas. En una mujer con lesión uretral se pueden observar alteraciones asociadas en el cuello de la vejiga y en la vagina[8].

Antes de la colocación de una sonda vesical permanente es necesario un examen detallado del perineo para descartar la presencia de sangre en el orificio uretral. En los pacientes de sexo masculino hay que descartar la presencia de hematomas en la zona del escroto y también hay que realizar una exploración rectal digital para valorar la próstata antes de introducir una sonda vesical. Marcos L. no presenta lesiones en la uretra ni en la vejiga, de manera que usted coloca una sonda vesical.

causas de síndrome compartimental son los cuadros de isquemia, de lesión por aplastamiento, de edema y de hemorragia.) Aunque el síndrome compartimental es más frecuente en los músculos de la parte inferior de la pierna o del antebrazo, realmente puede aparecer en cualquier compartimento fascial, de manera que es necesario descartar este problema en todas las extremidades afectadas.

Durante las fases iniciales del síndrome compartimental, el organismo activa diversos mecanismos compensadores, de forma que las primeras indicaciones de un síndrome compartimental pueden ser el aumento de la temperatura cutánea y la detección de un pulso saltón en una extremidad. Cuando fracasan los mecanismos compensadores, disminuyen los pulsos y la extremidad aparece fría y pálida. Para el momento en el que

pueden determinar mediante dispositivos manuales. Es importante medir la presión en todos los compartimentos de una extremidad lesionada para descartar su elevación. Si el dispositivo de medición no muestra un incremento de las presiones pero el paciente presenta signos y síntomas clínicos de síndrome compartimental, lo más probable es que se imponga el tratamiento quirúrgico. La fasciotomía es la intervención quirúrgica que se lleva a cabo frente al síndrome compartimental y permite reducir las presiones compartimentales para restablecer la perfusión tisular adecuada.

Después de la realización de los estudios de TC, Marcos L. es trasladado al quirófano para la limpieza de la pierna izquierda con eliminación de la grava, la suciedad y la hierba; el desbridamiento, y la aplicación de un fijador externo. También se coloca un fijador externo para estabilizar la fractura pélvica; la luxación del hombro se trata mediante reducción cerrada y se lleva a cabo una craneotomía para la evacuación de un hematoma subdural.

Tras estas intervenciones es importante valorar de manera detallada los signos vitales, la puntuación de Glasgow y la situación neurovascular de las extremidades. Usted también debe ser consciente de que las intervenciones efectuadas pueden causar complicaciones adicionales:

La terapia con espejo puede ser útil para aliviar el dolor del miembro fantasma, que aparece en hasta el 90% de los pacientes en los que ha tenido lugar la amputación de un miembro.

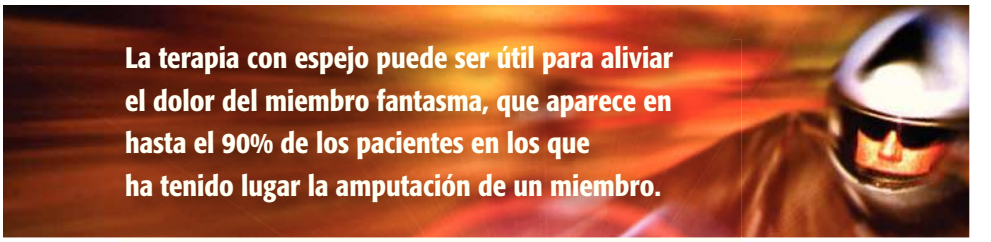

En el transcurso de la valoración secundaria usted observa una deformidad en el hombro izquierdo del paciente y solicita una radiografía de esta zona, que confirma la luxación de la cabeza del húmero. Es necesario colocar una férula en todas las extremidades lesionadas con objeto de estabilizarlas y evitar una lesión neurovascular adicional. Antes y después de la colocación de la férula hay que realizar una valoración neurovascular, con documentación de sus hallazgos.

La administración de medicamentos se lleva a cabo durante la valoración secundaria. En las fracturas abiertas y contaminadas se debe administrar una profilaxis antibiótica, según lo indicado[9]. También es necesaria la profilaxis del tétanos y la administración de analgésicos, según lo prescrito.

Complicaciones posibles

La fractura que presenta Marcos L. en su miembro inferior conlleva el riesgo de síndrome compartimental. (Otras

aparecen estos signos y síntomas, la extremidad presenta riesgo de lesión tisular irreversible, de manera que es necesario preparar al paciente para una serie de intervenciones a realizar de manera inmediata.

El reconocimiento del síndrome compartimental es difícil y la pérdida de la función del miembro puede ser el signo inicial de ello, pero la evaluación detallada de los miembros que han padecido lesiones traumáticas puede ayudarle a reconocer el problema lo antes posible. Es necesario controlar las extremidades de Marcos L. respecto a la isquemia en los miembros: dolor, parestesias, frialdad polar (en referencia a una extremidad muy fría), palidez, parálisis y falta de pulso. Usted mide el perímetro de la pierna lesionada de Marcos L. para poder efectuar una valoración comparativa. Después, marca la zona en la que ha determinado el pulso para facilitar su valoración continuada. Las presiones compartimentales se

- El *síndrome compartimental abdominal* puede deberse a la administración de cantidades excesivas de líquido durante la reanimación. Esta urgencia se acompaña de una tasa de mortalidad muy elevada cuando no se trata de manera inmediata mediante descompresión quirúrgica, por lo que la identificación temprana del problema es esencial. Es importante controlar cuidadosamente y documentar las entradas y eliminaciones de líquido del paciente. Si se sospecha un síndrome compartimental abdominal, se debe determinar la presión abdominal mediante el control de la presión vesical[1]. Usted debe seguir el protocolo de su centro respecto a la valoración abdominal continuada para descartar la aparición de distensión y de modificaciones en los sonidos intestinales.
- La infección por *Clostridium difficile* puede aparecer en los casos en los que

la flora gastrointestinal normal queda suprimida por la administración de dosis elevadas de antibióticos de amplio espectro, lo que facilita el crecimiento excesivo de *C. difficile*[10]. Es necesario interrumpir los antibióticos, y el médico puede considerar el uso de algún otro antibiótico distinto. En estos casos se coloca al paciente en una habitación individual y se aplican los protocolos apropiados para el control de la infección.

- La *rabdomiólisis* representa un riesgo importante en los pacientes que presentan destrucción de una extremidad o amputación traumática. Otras causas son la isquemia tisular y la invasión bacteriana. Los músculos destruidos liberan productos intermedios que se pueden acumular en el plasma con obstrucción de los túbulos renales, lo que puede dar lugar a insuficiencia renal aguda. La rabdomiólisis también pueden causar arritmias y paro cardíaco, síndrome compartimental y coagulación intravascular diseminada. La reanimación activa mediante sueroterapia, la diuresis y la alcalinización de la orina permiten controlar o prevenir la rabdomiólisis[11].

Rehabilitación tras el traumatismo

Marcos L. debe volver al quirófano varias veces a lo largo de su primera semana de hospitalización para la limpieza y el desbridamiento de su pierna izquierda, pero los tejidos no muestran curación. Desarrolla un cuadro de síndrome de dificultad respiratoria, sepsis e infecciones en las heridas, de manera que finalmente es necesario amputar por debajo de la rodilla. Al cabo de 1 mes de hospitalización es ingresado en un centro para la rehabilitación respecto al traumatismo craneoencefálico y para la fisioterapia y la terapia ocupacional.

Cuanto más proximal es la amputación, mayores son las alteraciones funcionales y más difícil es la aplicación de una prótesis[12]. Un aspecto inmediato y de gran importancia en el plan de cuidados de los amputados es la movilización temprana. Enseñe a su paciente a realizar ejercicios de la gama de movimientos con el miembro afectado, lo que puede ser útil para controlar el edema, las contracturas y las alteraciones tisulares existentes en la zona quirúrgica.

El denominado dolor del miembro fantasma aparece en el 67 al 90% de los pacientes con amputación de uno de sus miembros y se considera en general un dolor de tipo neuropático[13]. Las sensaciones anómalas que acompañan a este problema pueden aparecer meses o años después de la amputación y se han descrito como un dolor de tipo cuchillada o de quemazón. El mecanismo patogénico del dolor del miembro fantasma no ha sido bien definido y su tratamiento es difícil. Para el control del dolor del miembro fantasma se han utilizado tratamientos con combinación de fármacos distintos, como antidepresivos y antiepilépticos[13].

Una nueva opción terapéutica que ha tenido utilidad en algunos pacientes es la denominada terapia con espejo, fundamentada en la teoría de que el dolor del miembro fantasma se debe a un conflicto entre la retroalimentación visual y las representaciones propioceptivas del miembro sometido a una amputación quirúrgica o traumática; el paciente siente el miembro, ve que no está donde debía estar y experimenta dolor. La terapia con espejo puede ser aplicada por el propio paciente o por cualquier profesional asistencial. El paciente se coloca frente a un espejo e intenta realizar movimientos con el miembro amputado al tiempo que observa la imagen reflejada del miembro contralateral en el espejo. Se ha demostrado que este tratamiento disminuye el dolor al activar las denominadas neuronas en espejo existentes en el hemisferio cerebral contralateral al miembro amputado. En lo que se refiere al paciente, la observación de lo que parecen ser movimientos con el miembro amputado también puede reducir el dolor. A pesar de que los resultados iniciales han sido prometedores, son necesarios nuevos estudios para determinar si esta forma de tratamiento produce efectos duraderos[13].

Un final esperanzador

En el centro de rehabilitación Marcos L. aprende a realizar de manera independiente las actividades cotidianas relacionadas con la parte superior de su cuerpo y, más tarde, se le coloca una prótesis. Se le enseña a caminar con la prótesis y finalmente recibe el alta al domicilio en una situación en la que sólo necesita algo de ayuda respecto a las actividades cotidianas correspondientes a la parte inferior de su cuerpo. A consecuencia de su TCE de grado leve todavía presenta algunos déficit de memoria a corto plazo, pero gracias a la asistencia rápida y adecuada que recibió después del accidente su pronóstico es bueno. Ⓝ

BIBLIOGRAFÍA

1. Peitzman AB, Rhodes M, Schwab CW, Yealy DM, Fabian TC, eds. *The Trauma Manual: Trauma and Acute Care Surgery,* 3rd ed. Philadelphia, PA: Lippincott Williams & Wilkins; 2007.

2. O'Keeffe T, Dearwater SR, Gentilello LM, Cohen T, Wilkinson JD, McKenney MM. Increased fatalities after motorcycle helmet law repeal: is it all because of a lack of helmets? *J Trauma.* 2007;63(5):1006-1009.

3. National Highway Traffic Safety Administration. Recent trends in fatal motorcycle crashes: an update. NHTSA's National Center for Statistics and Analysis. June 2006. http://www.nrd.nhtsa.dot.gov/Pubs/810606.pdf.

4. Newberry L. *Sheehy's Emergency Nursing: Principles and Practice*, 5th ed. St. Louis, MO: Mosby, Inc.; 2002.

5. Yarbrough DR. Intra-abdominal injury with handlebar hernia: case report and literature review. *J Trauma.* 1996;40(1):116–118.

6. American College of Surgeons. *Advanced Trauma Life Support Program for Doctors,* 7th ed. Chicago, IL.: American College of Surgeons; 2004.

7. Oliva A, Vernooy K, Cooter R, David DJ, Pascall V. Helmet-induced neck degloving in a motorcyclist. *J Trauma.* 2005;58(2):370–371.

8. McQuillan KA, Von Rueden KT, Hartsock RL, Flynn MB, Whalen E. *Trauma Nursing: From Resuscitation through Rehabilitation,* 4th ed. W.B. Saunders, Inc.; 2008.

9. Robertson A, Giannoudis PV, Branfoot T, Barlow I, Matthews SJ, Smith RM. Spinal injuries in motorcycle crashes: patterns and outcomes. *J Trauma.* 2002;53(1):5–8.

10. Harrahill M. *Clostridium difficile* colitis following an open fracture: complications occur, even with straightforward trauma and straightforward decisions. *J Emerg Nurs.* 2003;29(3):294-296.

11. Harriston S. A review of rhabdomyolysis. *Dimens Crit Care Nurs.* 2004;23(4):155-161.

12. Bartley MK, Telford G. Should a mangled leg be amputated or saved? *Nursing.* 2004; 34(*CriticalCareChoices2004* suppl):26-29.

13. Chan BL, Witt R, Charrow AP, et al. Mirror therapy for phantom limb pain. *N Engl J Med.* 2007;357(21):2206-2207.

Joan M. Pirrung es directora del programa de traumatología y Pamela Woods es especialista en desarrollo; ambas ejercen en el Christiana Care Health System-Christiana Hospital, en Newark, Delaware.

Las autoras declaran que no presentan conflictos de interés económicos relacionados con este artículo.